Progrès en urologie 31 (2021) 1039—1053

Disponible en ligne sur
ScienceDirect
www.sciencedirect.com

Elsevier Masson France
EM|consulte
www.em-consulte.com

Le chirurgien urologue face à une tuerie de masse

The urologist confronted with a mass killing

P.-H. Savoie[a,*], R. Boissier[b], P. Chiron[c], J.-A. Long[d]

[a] *Service d'urologie, Hôpital d'Instruction des Armées Sainte-Anne, BP 600, 83800 Toulon cedex 09, France*
[b] *Aix-Marseille Université, Service de chirurgie urologique et de transplantation rénale CHU Conception, AP—HM, 13005 Marseille, France*
[c] *Service d'urologie, Hôpital d'instruction des armées Bégin, 69, avenue de Paris, 94160 Saint-Mandé, France*
[d] *Service d'urologie, CHU Grenoble UMR CNRS 5525, domaine de la Merci, 38700 La Tronche, France*

Reçu le 4 juillet 2021 ; accepté le 15 juillet 2021

MOTS CLÉS
Attentats ;
Afflux massif ;
Polytraumatisé ;
Choc hémorragique ;
Triage ;
Prise en charge ;
Damage control

Résumé
Introduction. — Suite aux attentats de Paris en 2015, le système hospitalier français a dû s'organiser en cas d'afflux de blessés graves notamment hémorragiques. L'expérience récente prouve que le premier flux des blessés est spontanément orienté vers la structure la plus proche des événements, qu'elle soit adaptée ou non. Tout chirurgien peut être confronté à une telle crise quelle que soit sa structure d'exercice car les attentats terroristes sont imprévisibles. L'urologue doit anticiper les responsabilités qu'il pourrait être contraint d'endosser dans une telle situation.
Matériel et méthode. — Une revue systématique de la littérature à partir de Pub Med, Embase et Google Scholar a été menée entre 2000 et juin 2021.
Résultats. — Outre un rôle de coordinateur, réservé aux plus expérimentés, son expertise chirurgicale viscérale permettrait à un urologue d'appliquer le damage control (DC) à toutes ses étapes. Cet article décrit les principes du DC, notamment la laparotomie de sauvetage dite « écourtée » incluant la stratégie concernant les lésions génito-urinaires.

* Auteur correspondant.
Adresse e-mail : phsavoie@hotmail.fr (P.-H. Savoie).

https://doi.org/10.1016/j.purol.2021.07.007
1166-7087/© 2021 Elsevier Masson SAS. Tous droits réservés.

Discussion. — Quel que soit son rôle (trieur, organisateur, technicien) dans la gestion d'un afflux massif de blessés hémorragiques, un urologue doit connaître les principes du DC. La laparotomie écourtée (première étape du DC) impose au chirurgien urologue de ne jamais chercher à effectuer un geste de reconstruction primaire mais de privilégier la rapidité et l'efficacité (tant sur le versant hémostatique qu'urostatique) pour conduire le blessé stabilisé au plus vite en réanimation (étape 2). Une chirurgie de reprise dite de reconstruction définitive (étape 3) sera de toute façon indispensable à l'issue.
© 2021 Elsevier Masson SAS. Tous droits réservés.

KEYWORDS
Terrorist attacks;
Massive casualties;
Polytraumatism;
Hemorrhagic shock;
Triage;
Management;
Damage control surgery

Summary
Introduction. — Following the Paris attacks in 2015, the French hospital system has had to organize itself in mass casualties of serious injuries, especially hemorrhagic shock. Recent experience shows that the first flow of casualties is spontaneously directed to the structure closest to the events, whether it is suitable or not. Any surgeon can face such a crisis regardless of their practice structure, because terrorist attacks are unpredictable. The urologist must anticipate the responsibilities that they might be forced to shoulder in such a situation.
Material and method. — A systematic literature review based on PubMed, Embase and Google Scholar was conducted between January 2000 and June 2021.
Results. — In addition to a coordinator role, reserved for the most experienced, his visceral surgical expertise would allow a urologist to apply damage control (DC) at each stage. We describe here the principles of DC, in particular the DC laparotomy including its strategy concerning genitourinary lesions.
Discussion. — Whatever his role (sorter, organizer, technician) in the management of a mass casualties of hemorrhagic injuries, an urologist has to know the principles of DC. A damage control laparotomy (stage 1 of DC) requires the urologist surgeon to never seek to perform a primary reconstruction procedure but to favor speed and efficiency (both on the hemostatic and urostatic side) to lead the injured patient stabilized to faster in intensive care unit (stage 2). Revision surgery called ''definitive surgical management'' (stage 3) will be performed anyway at the end of this period.
© 2021 Elsevier Masson SAS. All rights reserved.

Introduction

Depuis les attentats de Toulouse de 2012, la France subit une nouvelle vague d'attentats islamistes. Plusieurs urologues ont participé à la prise en charge des victimes blessés pendant cette période. Parfois opérateurs principaux, organisateurs de soins voire « petites mains », ils témoignent : à propos du 13 novembre 2015, Le Dr Paul M. se rappelait : « Je n'étais pas de service cette nuit-là. Habitant loin de l'hôpital, j'ai décidé de rester chez moi pour superviser, après m'être assuré que trois jeunes urologues étaient déjà présents. Nous avons dit à tous ceux qui ont appelé de ne pas venir mais de rester disponibles en prévision de la relève des équipes. Ce fut salvateur car cette crise s'est étalée sur plusieurs jours. Dès le lendemain et pendant tout le week-end, en tant que chef du bloc, il m'a fallu planifier le programme opératoire des urgences différées et des chirurgies itératives. ».

À propos d'une chirurgie d'hémostase qu'il a dû pratiquer sur une victime du Bataclan, le Pr Xavier D. déclarait « Déjà confronté à ce type de lésions traumatiques en opérations extérieures, j'ai su gérer émotionnellement cette tragédie malgré un contexte inhabituel. Outre mon expertise de chirurgie de guerre, la pratique régulière de la chirurgie carcinologique m'a été précieuse pour faire face à ces situations hémorragiques avec des rapports anatomiques modifiés ».

À Nice, le 14 juillet 2016 le Dr Matthieu D. était en première ligne : « Je n'étais pas du tout préparé ni techniquement ni psychologiquement, j'ai pourtant dû réaliser deux laparotomies d'hémostase, une sur un hématome mésentérique avec lacérations digestives multiples, l'autre pour une hémorragie du foie sur une plaie thoraco-abdominale. Dans un tout autre domaine, je me souviens de la désorganisation majeure induite par cet événement. Dans les jours suivants, il a fallu replanifier les programmes opératoires et gérer le retour des patients, dérivés vers les hôpitaux périphériques pendant la crise ».

L'actualité a prouvé que de tels événements peuvent se produire n'importe où. En cas de tuerie de masse, les premiers blessés sont spontanément amenés dans les structures

de santé les plus proches, qu'elles soient adaptées ou non. Tout urologue peut donc être confronté à un afflux de blessés graves. Il devra alors agir et pour cela avoir quelques notions de la prise en charge du choc hémorragique. Dans ce cas, le rôle de chirurgien ne se cantonne pas à l'hémostase peropératoire mais il peut trouver sa place tout au long du parcours hospitalier.

Cet article décrit les grands principes d'organisation et de prise en charge d'une afflux massif de blessés par attentat, qu'un urologue pourrait avoir à intégrer. Car, comme le conseillait Lagadec, il nous faut maintenant nous « préparer à être surpris » [1].

Matériel et méthode

Une revue systématique de la littérature à partir de PubMed, Embase et Google Scholar a été menée entre 2000 et juin 2021. Les mots clés utilisés dans la recherche étaient : « damage control laparotomy » AND « terrorism », « triage » AND « terrorism » AND « shock ». « damage control surgery » AND « terrorism », « damage control » AND « urology » AND « trauma » AND « injuries ».

Les articles obtenus ont ensuite été sélectionnés en fonction de leur ancienneté et leur type. Les articles originaux, les méta-analyses, les recommandations et les articles de revues les plus récents publiés en français et en anglais ont été conservés. Au total, 2766 articles ont été trouvés et 123 sélectionnés, incluant des articles et ouvrages basés sur l'expérience des attentats de Paris de 2015. Les articles ont été analysés par l'auteur et 25 références ont été retenues.

Résultats

Définition et historique

Le terrorisme est un acte brutal souvent bref, imprévisible, d'une extrême violence et avec un fort impact sur les populations atteintes (civiles ou militaires). Les attentats visent à infliger des morts, mais aussi des blessés pour terroriser les témoins par les séquelles physiques et psychiques qu'ils infligent [2].

Le terme de « terrorisme », est né pendant la terreur [2] mais nous sommes entrés dans l'ère de l'« hyperterrorisme » quand les terroristes se sont modernisés (armes de plus en plus létales, recrutement et diffusion de l'information facilités par les réseaux sociaux [3]. Depuis les années 70, la France a connu plusieurs vagues d'attentats surtout liées à la menace islamiste. Selon une étude internationale publiée en juin 2017 [4], la France est le pays le plus touché en Europe depuis la proclamation du « califat », le 29 juin 2014 (271 morts depuis 10 ans). Les attentats à la bombe constituaient la menace principale mais depuis 2012, les modes opératoires ont évolué (fusillades à l'arme lourde, ceintures d'explosif, attaques simultanées) [5].

L'épidémiologie actuelle associe deux types de blessés : par balle et/ou par éclat (se rapprochant des blessés de guerre) et le polytraumatisé fermé (explosion, camion-bélier) [2].

Typologie des attentats de masse et conséquences

Le « véhicule-bélier » : Nice en 2016

Mode opératoire simple et difficile à prévenir, il génère de nombreuses victimes incluant des enfants. Les lésions occasionnées sont celle bien connues des AVP : par écrasement ou par choc direct [6]. Le taux de décès immédiats sur place est important, du fait d'hémorragies massives non prises en charge.

Les « parcours meurtriers » : Charlie hebdo, Hypercacher, Bataclan 2015

Les blessés sont classiquement des blessés par balles. Là aussi, certains blessés décèdent par retard de prise en charge. L'attentat terroriste du 13 novembre 2015 est considéré comme le plus violent et meurtrier depuis la seconde guerre mondiale sur le territoire français avec 137 personnes tuées et 413 blessées [7]. Ces attentats, utilisant des armes automatiques de guerre, ont stimulé les médecins civils à s'inspirer du modèle militaire à toutes les étapes. Ainsi, le garrot, banni pendant des décennies, a retrouvé une place de choix dans l'hémostase salvatrice provisoire [8].

Les attentats « suicides » : Manchester Arena 2017

Le caractère « suicide » d'un attentat, apanage actuel du djihadiste, pourrait représenter un mode de « surattentat ». Le nombre de victimes est souvent lourd, avec des rescapés essentiellement victimes de blast ou de polycriblage [2].

Anatomo-pathologie et physiopathologie

Lésions létales par armes de guerre

L'hémorragie non accessible à la compression (dite non-garrotable) représente la cause principale de décès (70 %). La stratégie de prise en charge de ces blessés réside dans le damage control (DC). Il s'agit d'une prise en charge multidisciplinaire d'un traumatisé grave. Le DC s'applique dès la prise en charge préhospitalière et jusqu'au bloc opératoire, avec le souci constant de lutter contre les éléments de la triade létale : hypothermie, acidose, troubles de la coagulation. Les agents responsables de ces hémorragies sont essentiellement pénétrants : éclats, engins explosifs improvisés et balles.

Balistique lésionnelle

Les lésions projectilaires représentent la majorité des traumatismes pénétrants (85 % contre 15 % pour les balles) [2]. La balistique lésionnelle s'intéresse à l'effet des projectiles sur le corps humain (éclats ou balles). La connaissance de leurs profils lésionnels présente un intérêt pour l'industriel, le légiste, et dans une moindre mesure pour le chirurgien. En effet, ce dernier doit essentiellement retenir la gravité potentielle des lésions face à ce type de blessé, lésions. Comme l'affirmait Lindsey [9] : « Treat the wound, not the weapon ».

Les lésions par explosion ou blast

Le blast « primaire » est lié au pouvoir de l'onde de choc. Les organes à contenu gazeux y sont le plus sensibles, mais tous les organes peuvent être atteints [2]. Au niveau urologique, le rein ou la vessie pleine sont rarement concernés car il faudrait des niveaux de surpression très élevés. Le blast secondaire correspond aux plaies par éclats (plaies pénétrantes profondes près de l'explosion mais polycriblage superficiel à distance). Les lésions tertiaires sont la conséquence de la projection et sont majoritairement des traumatismes fermés. Les lésions quaternaires regroupent l'ensemble des autres types de lésions par explosion : brûlures (organes génitaux externes ou OGE), écrasement, inhalation... En cas d'explosion, les organes urologiques sont donc eessentiellement concernés par les lésions de blast secondaires et tertiaires.

Blessures génito-urinaires de guerre

Dans la pratique militaire, les lésions génito-urinaires sont rares (1,7 à 5 % des traumatismes de guerre [10]). L'étude des blessés civils de guerre (profils similaires aux victimes attentats) rapporte que 18 % des traumatismes abdomino-pelviens pénétrants sont associés à des plaies génito-urinaires. Elles sont quasi-systématiquement associées à d'autres lésions graves (vitales) du tronc [11] qui passent souvent au premier plan et peuvent conduire à les omettre ou plus grave à les ignorer.

La victime d'attentat par arme de guerre est un polytraumatisé potentiellement (polycriblé, polyfracturé, voire brûlé ou blasté) grave.

Dans le contexte d'un attentat par arme de guerre, les lésions génito-urinaires sont rares et souvent associées à des lésions d'autres organes qui sont au premier plan en terme de pronostic vital.

Rôles possibles de l'urologue

En 2015, grâce à l'activation des plans blancs locaux, l'organisation des soins dans les structures impliquées a toujours utilisé un responsable coordinateur appelé directeur médical (DM) en charge de la salle d'accueil des blessés. Toujours aidé d'un chirurgien, il aiguillait les patients après un bilan lésionnel [1,12,13]. En aval, tous les intervenants se soumettaient aux directives du DM pour ne maintenir qu' une « marche en avant » (un retour en arrière dans le parcours-patient brise sa fluidité). Grâce à cette organisation, on estime que le 13/11/2015, la mortalité hospitalière a été inférieure à 2 % [7].

Cependant, toute structure de soins, non soumise à un plan blanc, à proximité d'un attentat ou d'une catastrophe industrielle type AZF, peut être impliquée. En effet, l'expérience prouve qu'une partie des victimes est spontanément déposée, dans la structure de santé la plus proche [12]. Tout urologue exerçant à proximité d'une tel événement peut donc être concerné, même si son activité ne le prédestine pas à la traumatologie lourde [15]. En fonction de son ancienneté, de sa pratique et de la ressource disponible, un urologue peut s'intégrer à chaque étape de la période péri-opératoire. Dès la salle de triage, il peut participer à la hiérarchisation des soins (ordre de passage au bloc). Sinon, il peut intégrer la cellule de programmation de crise. Le cas échéant, en cas de ressource chirurgicale limitée, il peut avoir à réaliser un geste technique.

La circulaire du 3 mai 2002 impose la rédaction d'un Plan Blanc à tout établissement disposant d'un service d'urgences [14]. Le plan blanc élargi (au département) est activé par le représentant de l'État quand l'organisation sanitaire habituelle est dépassée ou susceptible de l'être. Ainsi, on peut procéder à la réquisition de tous biens et services (tout professionnel de santé et de tout établissement de santé ou médico-social).

L'urologue organisateur de soins

L'urologue à l'accueil

L'examen clinique par le DM aidé d'un chirurgien est primordial au bilan initial duquel tout va découler [2]. Il doit être exhaustif recherchant notamment les orifices d'entrée et de sortie, les signes d'ischémie et réalisant les touchers pelviens. Au terme de cette évaluation clinique, une FAST-échographie (*Focused Assessment with Sonography*) recherche les épanchements intra-cavitaires, aidée d'examens radiologiques (radiographie thoracique et du bassin). En fonction de ce bilan de base, une stratégie d'orientation est établie : bloc d'emblée, scanner ou surveillance (Fig. 1). À l'issue, les blessés sont catégorisés en fonction de leur gravité et de la durée estimée de la chirurgie, c'est le triage.

Le 13 novembre des urologues (chefs de clinique et internes) étaient présents en salle de triage à l'hôpital Saint Louis : « nous n'avons pas été très utiles vu le monde présent sur place ».

L'urologue au triage

En cas d'afflux massif, le triage a pour but, de rationaliser les ressources au bénéfice du plus grand nombre parfois au détriment de l'individu (il faut savoir prioriser deux blessés « sauvables » en une heure chacun plutôt qu' un en deux heures ! Et ce choix doit exclure toute charge émotionnelle si la compétition implique des enfants, des jeunes, des femmes...). Assuré par un binôme chirurgien/réanimateur, ce triage établit une catégorisation définissant l'accès immédiat au bloc opératoire, la compatibilité avec un bilan d'imagerie complémentaire puis la mise en condition d'attente en fonction de l'ordre de passage au bloc. C'est le chirurgien le plus expérimenté qui tient ce rôle. Ses décisions sont dictées par son expertise des durées opératoires [5]. Au cours des attentats de Paris [1,7,12,13], le triage a présenté des particularités liées aux plaies par le fusil d'assaut Kalachnikov. La nécessité d'une hémostase chirurgicale très rapide pour les patients instables hémodynamiquement les a orientés, dès leur arrivée, vers le bloc opératoire pour un DC. À Saint Louis, le soir du 13 novembre, ce rôle a été rempli par

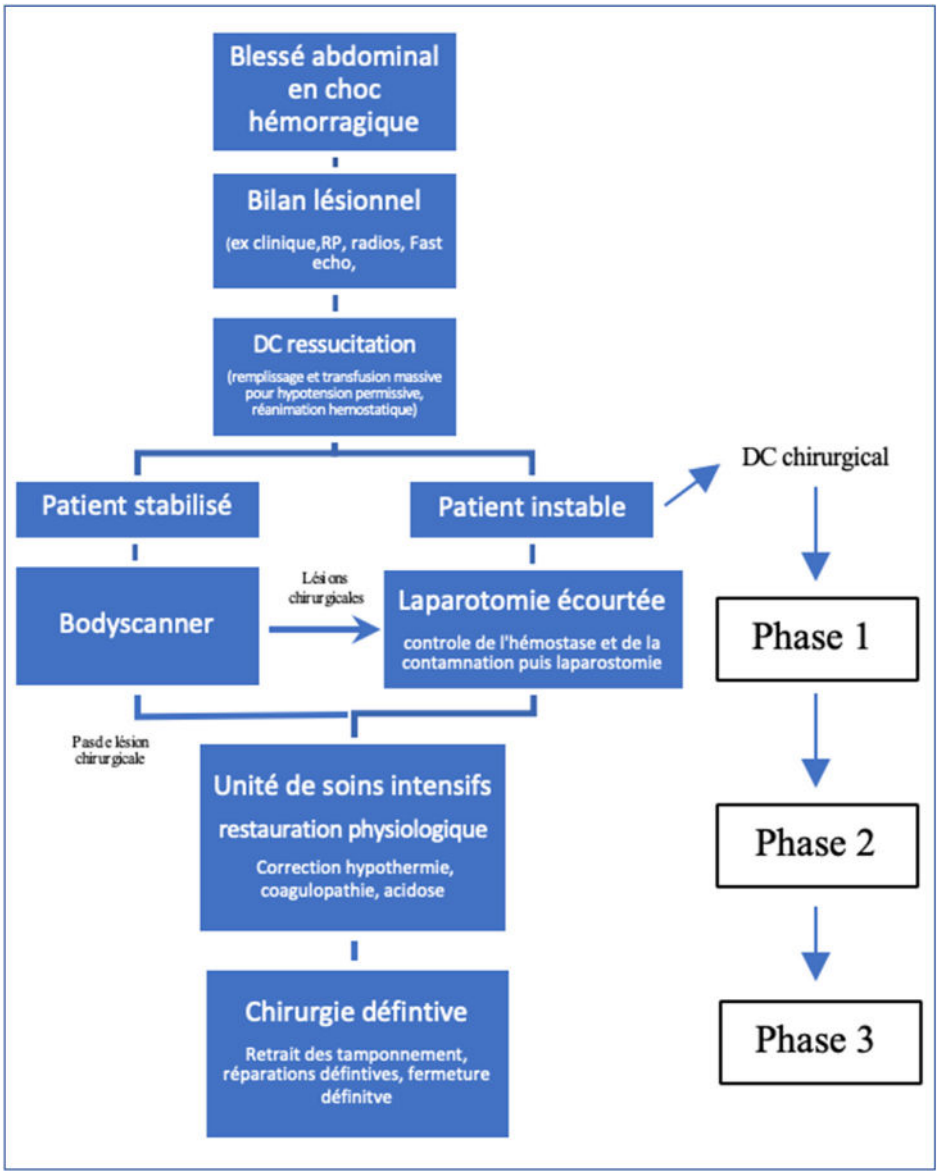

Figure 1. Arbre décisionnel d'un blessé hémorragique abdominal relevant d'un Damage control.

le chirurgien (généraliste), le plus expérimenté. Situé aux urgences, il maîtrisait parfaitement les délais opératoires [12].

L'urologue coordinateur du bloc opératoire

Dans de telle situation, il faut un contact étroit entre le DM et le bloc opératoire. Le 13 novembre, ce rôle était tenu par un chirurgien ou un réanimateur habitué des lieux [1,12]. Dans les jours suivants les évènements, les équipes de chirurgie ont poursuivi la prise en charge des blessés et des autres urgences. À Saint Louis, la planification des chirurgies itératives et la programmation opératoire du week-end et de la semaine suivante étaient sous la responsabilité d'un urologue. À Nice, la coordination des blocs des jours suivants a posé problème et l'urologue d'astreinte a participé activement à réguler le programme opératoire et le rapatriement inévitable des urgences non traumatiques confiées pendant la crise aux centres périphériques.

L'urologue au bloc : le chirurgien

Opérateur principal d'une plaie pénétrante

Les plaies par armes de guerre sont des plaies souillées des parties molles, avec possibles atteintes cavitaires (plèvre, péritoine) ou vasculaires. Il faut traiter les orifices d'entrée et sortie (parage cutané économe sans fermeture), les tissus sous-cutané (nécrosectomie et parage large sur la graisse) et explorer les plaies supposées ou confirmées pénétrantes [16]. Quand le patient est instable malgré les mesures réanimatoires, l'urologue peut avoir à réaliser une laparotomie écourtée sans qu'un scanner n'ait pu être réalisé : C'est le concept de DC chirurgical, qui repose sur une stratégie en 3 temps [17]. La première des trois phases consiste en une chirurgie de sauvetage minimaliste afin de contrôler rapidement l'hémorragie et la contamination des plaies. La deuxième phase implique une réanimation en unité de soins intensifs pour rétablir une température et une coagu-

lation normales. La dernière étape implique une chirurgie définitive de reconstruction effectuée chez un patient stabilisé.

La laparotomie écourtée

Indication

La laparotomie écourtée peut être décidée dès l'accueil (si le patient a reçu plus de 5 culots globulaires et/ou si sa température est inférieure à 34 °C et/ou si son pH est < 7,25 et/ou si sa tension artérielle systolique est inférieure à 7 mmHg) ou en per-opératoire en fonction du bilan lésionnel et d'une instabilité persistante [18].

Principe

Cette laparotomie doit être menée méthodiquement pour faire l'hémostase et la coprostase. Elle se termine par une exploration exhaustive de la cavité abdominale pour ne pas méconnaître de lésions « cachées », qui exposeraient à une péritonite postopératoire.

Technique

Le champ opératoire. Dans le cas d'un traumatisme balistique, il y a une chance sur trois que le thorax soit atteint. Dans ce contexte, le champ opératoire est de principe cervico-thoraco-abdominal descendant et incluant les plis inguinaux. Les contraintes hémodynamiques peuvent imposer un Trendelenbourg.

L'incision : xypho-pubienne. La laparotomie est une « crash-laparotomie », faite uniquement à la lame froide. Le blessé est en choc, la vasoconstriction périphérique fait qu'il n'y a pas d'hémorragie pariétale préoccupante, l'utilisation du bistouri électrique est donc une perte de temps. L'opérateur est généralement à droite, l'aide à gauche. En cas d'hémopéritoine massif, la cœliotomie entraîne une décompression brutale qui peut conduire à un arrêt cardiaque, il faut communiquer avec l'anesthésiste (Fig. 2).

Le contrôle provisoire de l'hémorragie. Le clampage de l'aorte descendante est réservé aux cas extrêmes de choc hémorragique décompensé malgré une réanimation bien conduite.

Le clampage intrathoracique est un ultime recours, réservé au contrôle d'une hémorragie massive avec choc hémorragique par traumatisme du thorax, en général ouvert (Fig. 3). Le *Resuscitative Endovascular Balloon Occlusion of the Aorta* (REBOA) est en train de devenir la technique d'hémostase d'urgence de choix (occlusion de l'aorte descendante par un ballonnet, inséré par voie artérielle périphérique) [19].

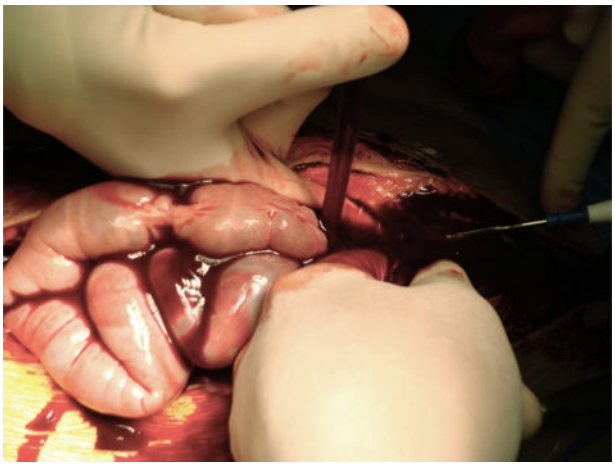

Figure 2. Hémopéritoine à la cœliotomie (Collection HIA Sainte-Anne (HIA SA)).

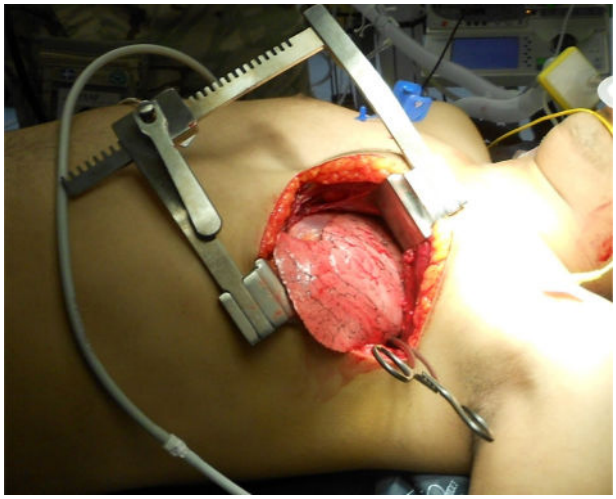

Figure 3. Clampage de l'aorte descendante par une thoracotomie au 5e EIC, puis on récline le poumon pour accéder à la plèvre médiastinale recouvrant l'aorte thoracique descendante, qui est incisée pour passer son clamp (geste réalisé par un urologue militaire en salle de déchocage) en Afganhistan (Collection HIA Begin).

Le clampage de l'aorte sus-cœliaque, peut aussi être utile en cas d'hémorragie massive sous diaphragmatique en l'absence de REBOA. Ce contrôle est familier aux urologues, pendant les prélèvements d'organe mais sa réalisation est moins aisée avec un hémopéritoine. La compression manuelle première de l'aorte abdominale à son origine est conseillée, en appliquant fermement la têtes des premières phalanges (des deuxième et troisième doigts). L'efficacité est souvent attestée par l'anesthésiste, qui constate une remontée de la TA. L'aide tend alors la petite courbure de l'estomac vers la gauche, l'opérateur récline avec sa main gauche le lobe gauche du foie, puis effondre au doigt la pars flaccida du petit épiploon, ce qui l'amène au pilier droit du diaphragme, derrière lequel se situe l'aorte cœliaque. Il faut d'abord disciser grossièrement au doigt les fibres des piliers du diaphragme, puis mettre en place le clamp aortique, appuyé fermement sur le rachis. Ce clamp aura tendance à être progressivement « expulsé » par les battements aortiques. Il faut ensuite réaliser une éviscération afin de débuter le bilan lésionnel.

L'entérostase. L'hémopéritoine doit être rapidement évacué, à la main puis à l'aide des canules d'aspiration (Fig. 4). La compression bimanuelle des deux flancs permet d' accélérer cette évacuation. À ce stade, il importe de connaître l'origine du saignement. Des champs sont appliqués dans chacun des 5 quadrants abdominaux (2 fosses iliaques, 2 hypochondres, pelvis).

Exploration méthodique de tout l'intestin. L'ablation des champs doit être séquentielle. L'opérateur explore tout l'abdomen, en commençant par le quadrant abdominal le plus suspect d'être atteint. Dès qu'un quadrant est dédouané d'une hémorragie massive, un champ stérile y

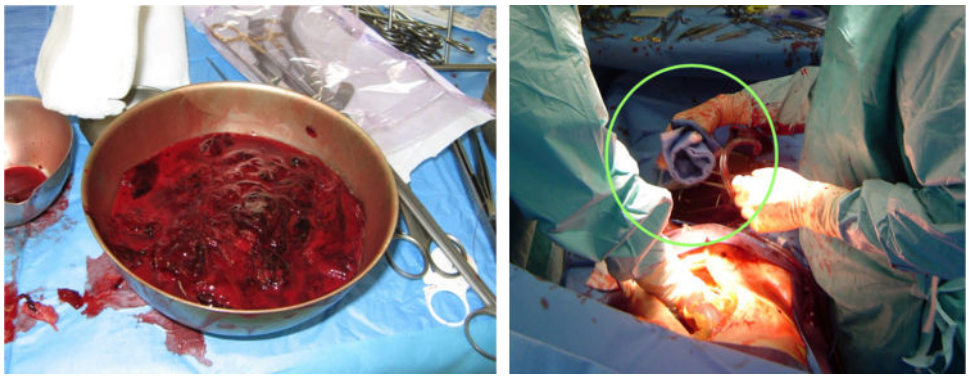

Figure 4. Décaillotage puis applicaiton de champs dans les 5 quadrants (collection HIA SA).

est abandonné pour tamponner la zone (qui pleure le sang du fait de la coagulopathie) et faciliter la poursuite de l'exploration. Ce bilan se termine quand il y a un champ dans chaque quadrant (Fig. 5).

La fermeture provisoire. Il n'y a aucune indication de réparation ; la splénectomie s'impose [17]. L'opérateur empaume la rate qu'il plaque sur le billot vertébral. La rate est libérée de son accolement latéral (ligament liénorénal), au doigt (Fig. 6). Un champ est glissé à sa face postérieure. Ensuite, il faut procéder à la section-ligature des vaisseaux courts et des vaisseaux terminaux de l'artère liénale (variables en nombre et en disposition). Il faut veiller à ne pas blesser la queue du pancréas.

Traumatisme du foie. Une lésion grave du foie nécessite une manœuvre de Pringle (Fig. 7) suivie d'une compression hépatique bimanuelle (Fig. 8). La manœuvre de Pringle consiste en un clampage du pédicule hépatique (Fig. 7), Si la compression manuelle est jugée efficace après déclampage, des champs repliés sont disposés de sorte à remplacer les mains de l'opérateur (Fig. 9) : c'est la *packing* pelvien ou tamponnement périhépatique.

Figure 5. Ablation séquentielle des champs de chaque quadrants pour identifier l'origine du saignement et réaliser l'hémostase provisoire avant de replacer un champ et de passer au quadrants suivant (collection HIA SA).

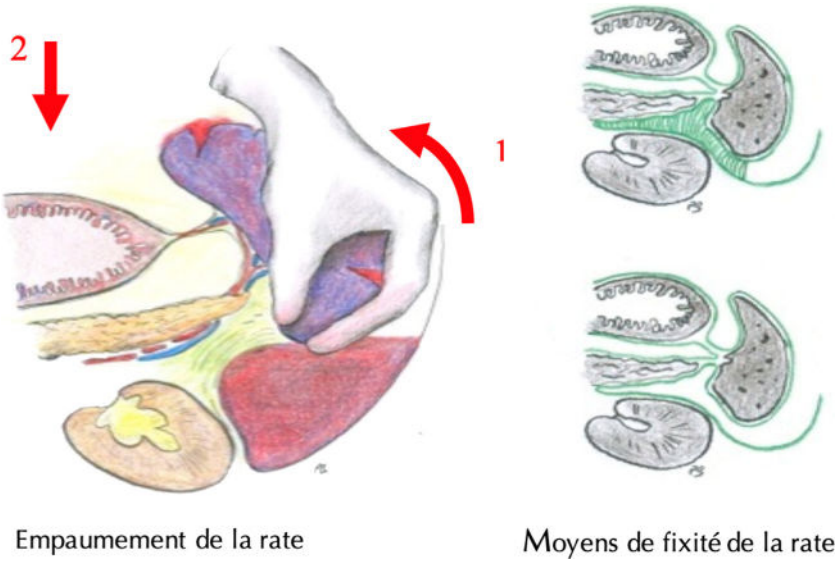

Figure 6. Splenectomie d'hémostase. La rate est empaumée, en effondrant au doigt les mésos qui la fixe dans l'HPC puis une fois libérée, elle est médialisée pour plicaturer son hile. Une pression exercée vers le rachis complète cette hémostase provisoire qui permet une splénectomie plus sereine en ligaturant son pédicule saan oublier les vaisseaux courts de l'estomac. (Dessins de P Balandraud HIA SA).

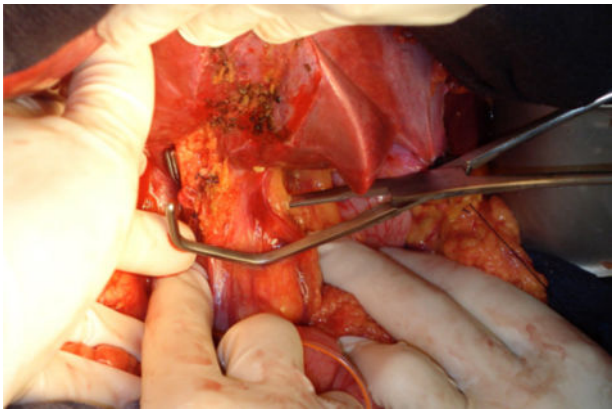

Figure 7. Manœuvre de Pringle. D'abord bidigital après effondrement de la pars flaccida, le clampage, qui doit se limiter à 10 minutes, peut se faire à l'aide d'un clamp comme ici ou d'un lacs (Collection HIA SA).

Si une hémorragie persiste malgré un tamponnement bien réalisé, c'est qu'elle est d'origine artérielle. Il faut envisager une embolisation complémentaire.

Plaie hémorragique du mésentère. Il s'agit souvent d'un hématome soufflant les deux feuillets péritonéaux. Il faut comprimer d'emblée la racine du mésentère entre le pouce et l'index. On peut alors inciser un des deux feuillets péritonéaux et contrôler l'hémorragie de manière sélective. Cet hématome peut être plus préoccupant si la lésion vasculaire est proximale sur l'artère mésentérique supérieure. Il faut proscrire les tentatives de clampage artériel « à la volée » pouvant aggraver les lésions vasculaires. Chronophages, les réparations difficiles seront réalisées la main forcée si l'instabilité hémodynamique est due à cette hémorragie. L'exposition repose sur des manœuvres de rotation viscérale suivies de sutures à points séparés, ou mise en place d'un patch veineux, voire d'un greffon veineux.

Atteinte duodénopancréatique. L'hémostase rapide des vaisseaux et la mise en place d'un tamponnement suffisent habituellement à assurer l'hémostase.

Gros tronc vasculaires. En chirurgie vasculaire, il existe 3 procédures de Damage Control : la suture rapide ; la ligature ou le clampage vasculaire (bulldog) sauf sur une vascularisation terminale (artère iliaque externe) ; la mise en place d'un Shunt Vasculaire Temporaire (Fig. 10).

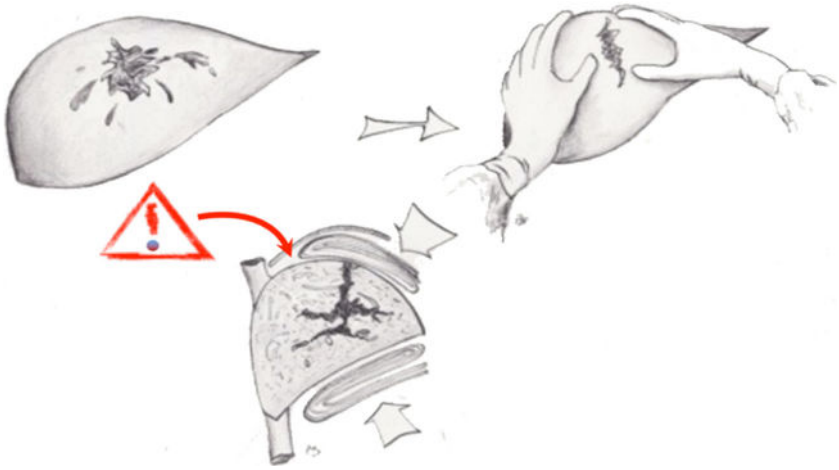

Figure 8. Étapes du tamponnement hépatique. En premier lieu, l'opérateur referme le foie sur lui-même à l'aide de ses deux mains et le comprime vers le haut et vers l'avant. La compression bimanuelle est relayée par le tamponnement périhépatique qui vient à bout de la grande majorité des hémorragies d'origine veineuse, portale ou sus-hépatique. Ces champs circonscrivent le foie par l'extérieur. Le positionnement du champ supérieur, entre la face supérieure du foie et le diaphragme, ne doit pas provoquer ou rouvrir une déchirure du carrefour veineux cavo-sus-hépatique (flèche rouge) (Dessins de Paul Balandraud HIA SA).

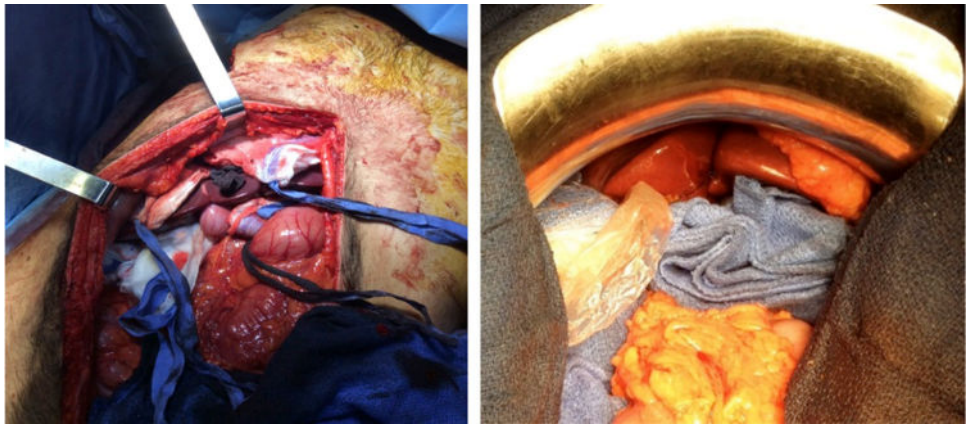

Figure 9. Tamponnements péri-hépatiques (Collection HIA SA).

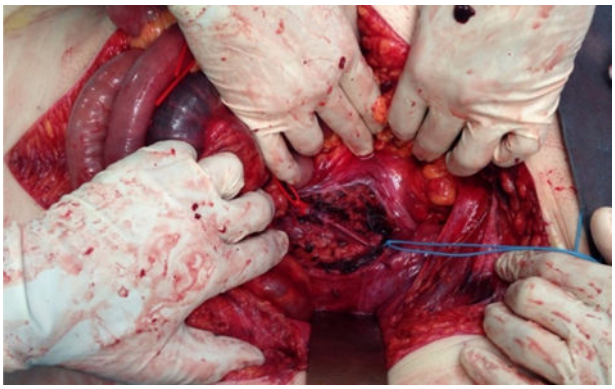

Figure 10. Shunt artériel prothétique provisoire pour une plaie avec perte de substance de l'artère iliaque externe. La laparotomie écourtée interdit une reconstruction vasculaire : un shunt est appliqué et fixé à l'aide de lacs voir de fils non résorbables pour rétablir rapidement la circulation artérielle (Collection HIA SA).

Les hématomes retropéritonéaux. Il s'agit « d'hématomes » rétropéritonéaux (HRP), contenus par le feuillet péritonéal postérieur et classé en fonction de leur localisation (Fig. 11).

Le plus souvent, lorsqu'il existe un hématome rétropéritonéal quel qu'il soit, il faut essayer de ne pas l'ouvrir, sauf si une augmentation de volume rapide signe l'existence d'une fuite artérielle. Si le rétropéritoine a été ouvert par le traumatisme ou par le chirurgien, il faut faire sommairement l'hémostase de plaies artérielles par simple ligature, voire par clampage et traiter par tamponnement l'hémorragie diffuse d'allure veineuse qui persiste (Fig. 12).

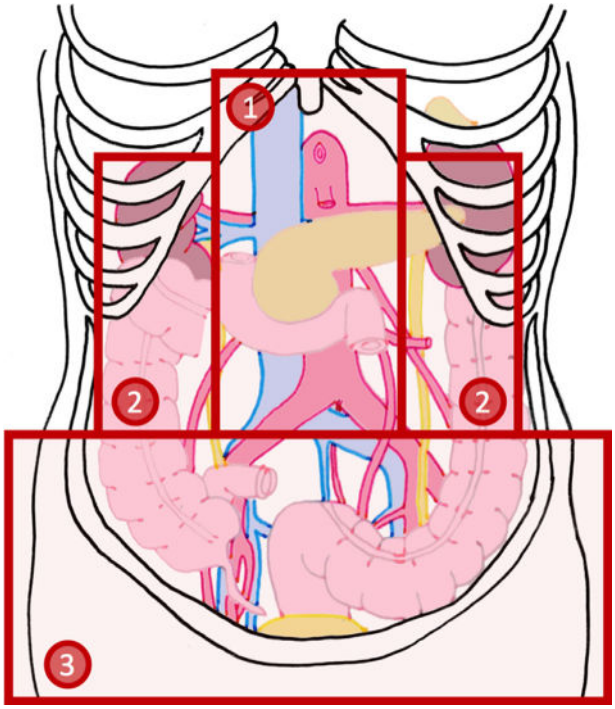

Figure 11. Zones rétro-péritonéales ; la zone 1 implique fréquemment une lésion des vaisseaux axiaux ; la zone 2 implique fréquemment une lésion rénale ; la zone 3 implique fréquemment une lésion sous-péritonéale (Dessin de Paul Chiron, HIA Bégin).

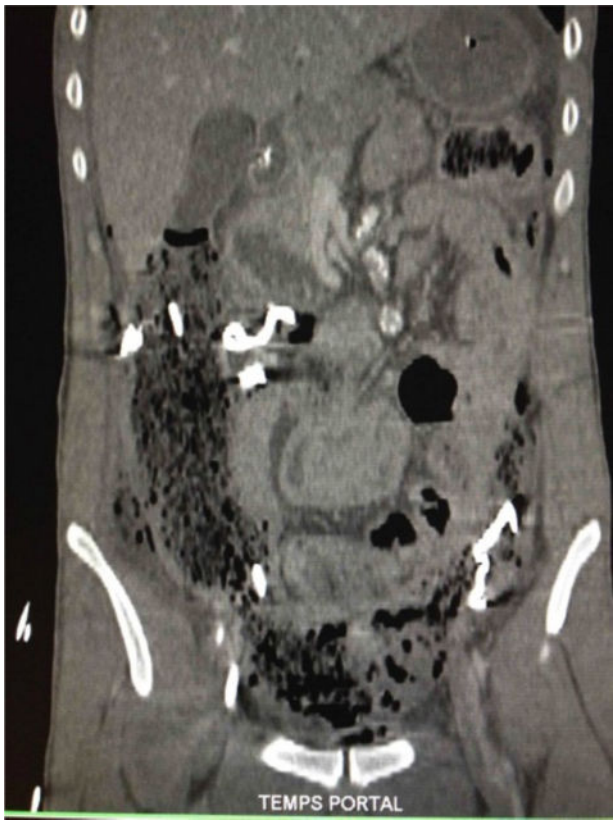

Figure 12. Scanner de réévaluation entre les deux séquences chirurgicales. Notez la présence de champs opératoires volontairement abandonnés dans le flanc et le pelvis à visée de tamponnement sur saignement en nappe aggravés par la coagulopathie (Collection HIA SA).

Seul un HRP central doit être exploré, après contrôle de l'aorte abdominale. Les plaies aortiques centrales sont réparées. Les plaies de la veine cave inférieure (VCI) doivent être contrôlées par tampons montés, pour être traitées (en dessous des abouchements des veines rénales, on peut faire une simple ligature, alors qu'au-dessus des veines rénales une réparation est impérative).

Dans le cas particulier de l'hématome pelvien (sur fracture du bassin le plus souvent), on recourt au *packing* pelvien (Fig. 13). Ce *packing* est proposé par voie sous-péritonéale exclusive sur un traumatisme fermé du bassin avec instabilité hémodynamique. Il est suivi d'une stabilisation osseuse (clamp ou fixateur externe et d'une embolisation). Une laparotomie écourtée peut y être associée. Les incisions peuvent être différenciées. En cas de laparotomie d'emblée, il est fait le plus souvent par un tassement intrapéritonéal des champs dans l'entonnoir pelvien.

L'entérostase (Fig. 14 à 16)

Ce temps succède à la phase d'hémostase. Il a pour but de stopper la contamination péritonéale par les liquides digestifs. Les résections digestives peuvent être faites, mais sans réaliser d'anastomose. Pour les résections, on utilise des agrafeuses linéaires (chargeurs bleus ou verts selon l'épaisseur du tube, chargeurs blancs au niveau des mésos),

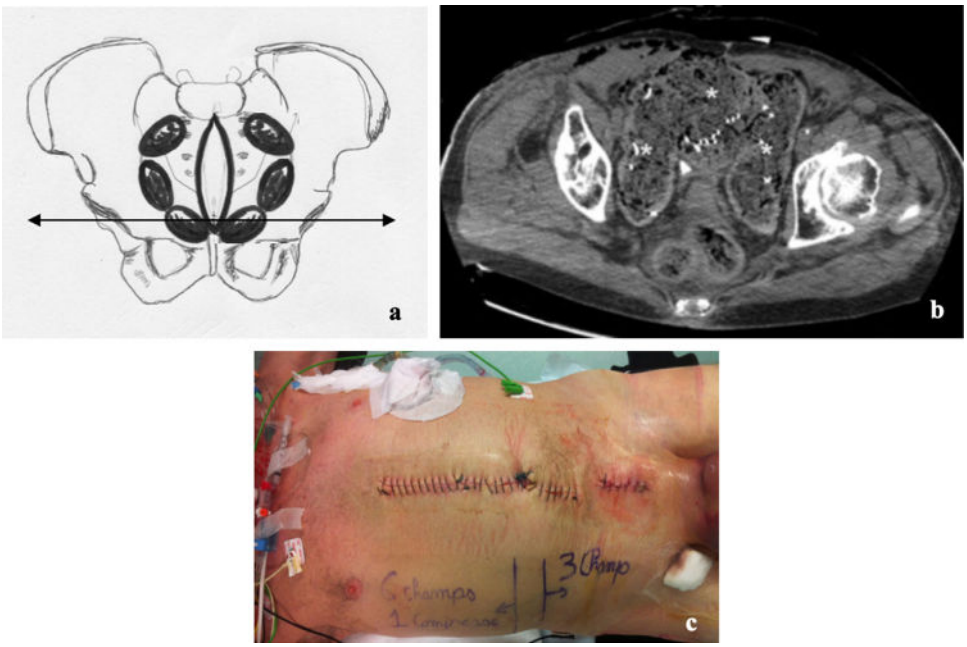

Figure 13. *Packing* pelvien : a. Schéma ; b. Scanner pelvien de contrôle ; c. Incisions séparée idéales entre *packing* et laparotomie écourtée (Collection HIA SA).

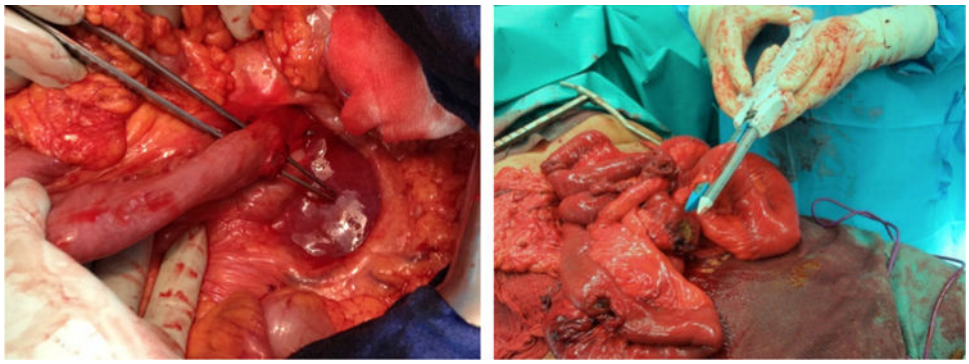

Figure 14. Plaies du grêle qui seront traitées par simple suture si elles sont punctiformes ou isolées par agrafages à la pince automatique pour les plus importantes (collection HIA SA).

la priorité étant d'aller vite. De même dans le cadre d'un DC, il n'y a pas de place pour les stomies.

Exploration méthodique de tout l'intestin

Elle justifie de dérouler tout le tube digestif intrapéritonéal pour explorer toutes ses faces (de l'estomac au rectum). Un décollement colo-épiploïque systématique permet de vérifier la face postérieure de l'estomac (Fig. 17).

La fermeture provisoire

Il s'agit en fait d'une « non-fermeture » pour aller vite et éviter un syndrome des compartiment pendant la phase de réanimation. Les éléments clés du compte-rendu opératoire sont volontiers inscrits sur les pansements (Fig. 18).

Autres rôles du chirurgien urologue

Deuxième opérateur

Comme le constatait Boudin, son expérience en chirurgie carcinologique apporte un bénéfice dans ce contexte hautement hémorragique avec des repères anatomiques bouleversés [20] et en fait un veritable co-opérateur.

Expert de recours

L'urologue peut apporter un avis technique sur une lésion urogénital. Lors de la chirurgie définitive, les lésions de l'arbre urinaire peuvent être réparées sur les principes de prise en charge des lésions iatrogènes. Par contre, lors d'une laparotomie écourtée, l'urologue ne doit pas compromettre une procédure de Damage Control en proposant une réparation inadaptée. Il doit savoir réaliser un Damage contrôle urologique (= application du damage control à l'appareil urogénital).

Le DC urologique

Objectifs du DC urologique

Stopper les hémorragies uro-génitales

Le rein est le principal organe concerné par l'hémorragie mais la capacité de tamponnement des fascias péri-

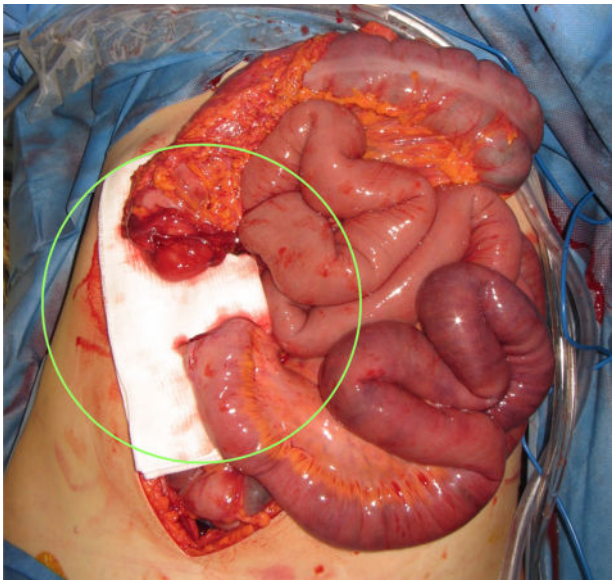

Figure 15. Section complète du colon ascendant par l'agent vulnérant qui sera contrôlée par agrafage section des deux extrémités sans rétablissement de continuité ni colostomie pour répondre à la procédure d'entérostase du DC (Collection HIA SA).

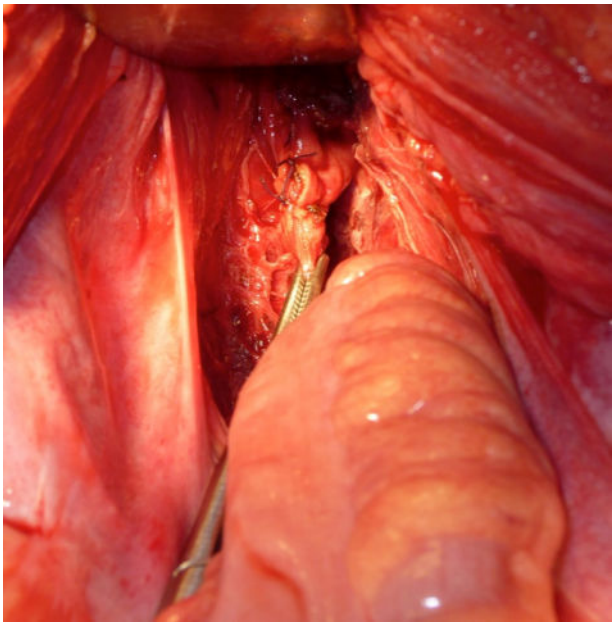

Figure 16. Plaie du rectum sous-péritonéal associée à une plaie du trigone. La plaie du rectum est agrafée en amont et régularisée puis suturée par un surjet en aval (collection HIA SA).

rénaux suffit le plus souvent à contenir l'HRP. La vessie peut également être à l'origine de saignements significatifs, par hématurie macroscopique et/ou sous la forme d'un hématome sous-péritonéal ou d'un hémopéritoine. Là encore, les structures conjonctives qui cloisonnent le pelvis (ligaments cardinaux sacro-recto-vésico-pubiens) aident à contenir l'hémorragie. Le bloc urétro-prostatique, enchâssé dans le diaphragme pelvien, est également richement vascularisé et le *packing* est parfois le seul recours. Les saignements des organes génitaux externes participent à la spoliation sanguine par sommation mais sont de contrôle plus aisé.

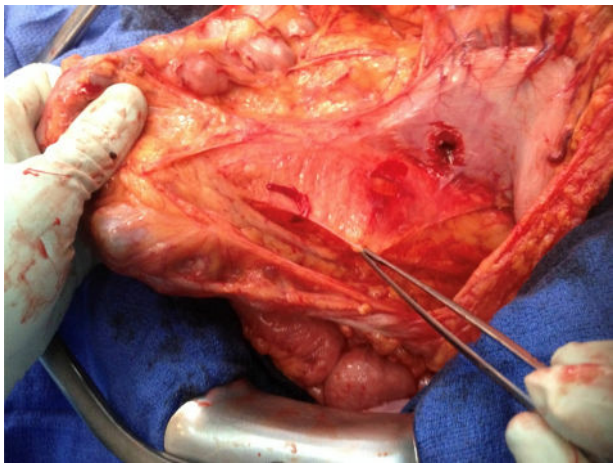

Figure 17. Plaie de la face postérieure de l'estomac après ouverture de la bourse omentale (collection HIA SA).

Figure 18. Laparostomie à l'aide d'un kit de pansement à pression négative (Collection HIA SA).

L'urologue peut être impliqué à différente étapes de la prise en charge hospitalière. Un urologue expérimenté sera utile au triage des blessés et à la coordination des blocs. Un urologue proche de sa formation initiale ou rompu à la traumatologie serait plus utile au parage de plaies, en tant que co-opérateur voire s'il y est formé, à la pratique d'un DC chirurgical d'un blessé en choc hémorragique.

En cas de laparotomie écourtée, on mise sur la rapidité. Il faut aller vite pour refermer l'abdomen dès que possible afin de réanimer le blessé :

- Les hémorragies par plaies d'organes pleins sont traitées par résection (splénectomie) ou par tamponnement (tamponnements périhépatique, rétropéritonéal).
- Les plaies d'organes creux sont refermées par des moyens temporaires, et il n'y a pas de place pour les stomies : on vise uniquement à stopper la contamination péritonéale.

Tarir l'extravasation massive d'urine

Même si une fuite sur l'arbre urinaire apparaît au second plan des priorités lors d'une laparotomie écourtée, elle doit être diagnostiquée et dérivée pour limiter les répercussions métaboliques significatives lors de la réanimation. La réparation est différée.

Techniques et stratégie par organe

Traumatisme rénal [21]

La difficulté de prise en charge des traumatismes du rein dans un contexte de DC réside dans l'absence d'évaluation préopératoire scannographique permettant de déterminer un grade lésionnel précis. La stratégie vis-à-vis du rein doit intégrer la fréquence des lésions associées en cas de choc. Typiquement, lors d'un syndrome lésionnel de l'hypochondre gauche intéressant la rate et le rétropéritoine latéral, la situation doit être réévaluée après splénectomie. Il en est de même à droite après *packing* hépatique. La suite de la procédure vise à caractériser l'hématome rétropéritonéal latéral (Fig. 19). La stabilisation du patient permet de ne pas aborder la loge rénale, si les fascias ne sont pas largement ouverts et si l'hématome n'est ni expansif ni pulsatile. Sinon, un abord de la loge rénal est requis et conduit le plus souvent à une néphrectomie (Fig. 20). Il est préférable d'aborder en premier lieu le pédicule rénal pour le contrôler.

À droite, la VCI serait abordée à son origine, un contact psoïque étant pris sur le bord latéral droit du vaisseau après une manœuvre d'éviscération, comme dans le prélèvement d'organe. La dissection antégrade de la VCI conduit à la veine rénale droite, qui est disséquée jusqu'à individualiser son pôle supérieur (avant la veine surrénalienne) afin d'isoler le pédicule et de le clamper en bloc. La loge peut alors être abordée. À gauche, la même procédure de médialisation colique pour se porter sur le bord latéral de l'aorte, est gênée par la fixité de l'angle gauche. Il est préférable d'aborder le pédicule rénal par ouverture verticale du péritoine à l'aplomb de l'angle de Treitz (nécessité de ligature de la veine mésentérique inférieure). Le segment pré-aortique de la veine rénale gauche est reconnu et contrôlé. Une dissection latérale à partir de la veine doit conduire à trouver l'artère rénale gauche, qui est contrôlée au ras de l'aorte, volontiers au niveau supéro-inférieur de la veine. Une fois abordée, la loge rénale est lavée pour un bilan lésionnel. Le plus souvent le grade lésionnel est élevé et laisse peu de place à une alternative autre que la néphrectomie, idéalement après avoir séparé artère et veine pour les lier séparément. Il est important d'avoir vérifié préalablement, au moins par palpation ou UIV sur table ou échographie, que le rein controlatéral est bien présent.

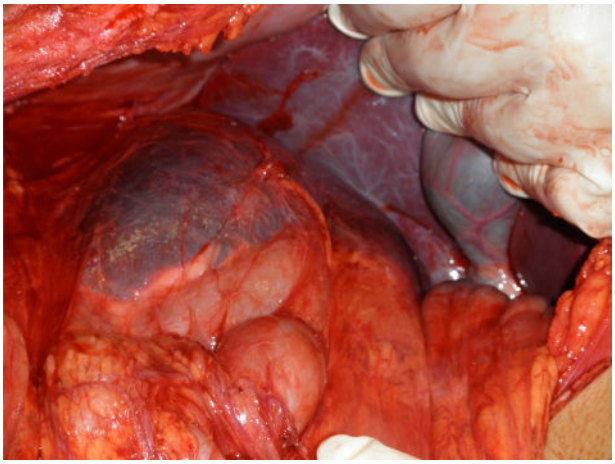

Figure 19. HRP type 2 non expansif sur plaie pénétrante du rein droit découvert lors d'une laparotomie écourtée. L'urologue en charge de ce patient n'a logiquement pas ouvert la loge pour préserver l'autocompression des fascia intacts (Collection HIA Bégin).

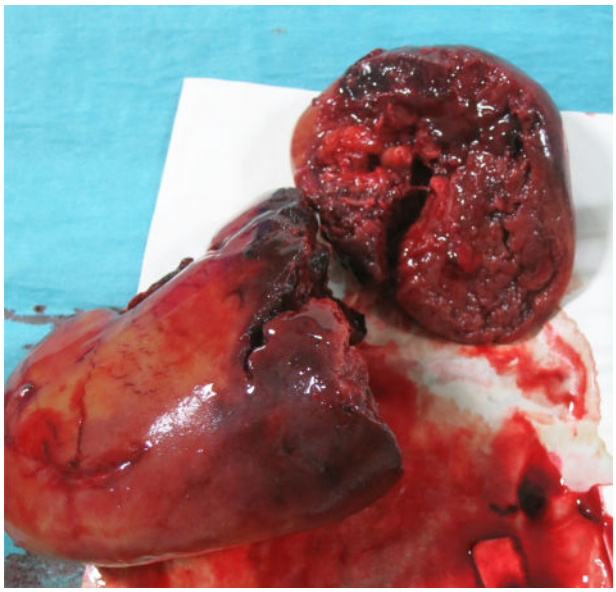

Figure 20. Néphrectomie gauche d'hémostase pour plaie par balle à haute vélocité (Collection HIA SA).

- Lors d'une laparotomie écourtée, toute plaie pénétrante suspecte de lésion urétérale doit conduire à une exploration pour dérivation urinaire à la peau en attendant une réparation secondaire ;
- Chez un patient stabilisé, il faut privilégier un traitement conservateur ;
- L'instabilité hémodynamique en lien avec une plaie rénale, une fois toutes les lésions associées dédouanées, impose une néphrectomie. Il faut alors tenter de contrôler le pédicule rénal avant d'ouvrir la loge et vérifier l'existence d'un rein controlatéral.

Traumatisme urétéral [22]

Les lésions urétérales posent en premier lieu une difficulté diagnostique. Il faut les suspecter pour les trouver. En cas de perte de substance, le segment d'amont est dérivé avec une sonde urétérale et une ligature, la plus distale possible, fixe la sonde. Une urétérostomie directe provisoire est réalisée et appareillée (Fig. 21). Dans les lésions très proximales, sous-jonctionnelle, la ligature simple de l'uretère, protégée par une néphrotomie, est envisageable.

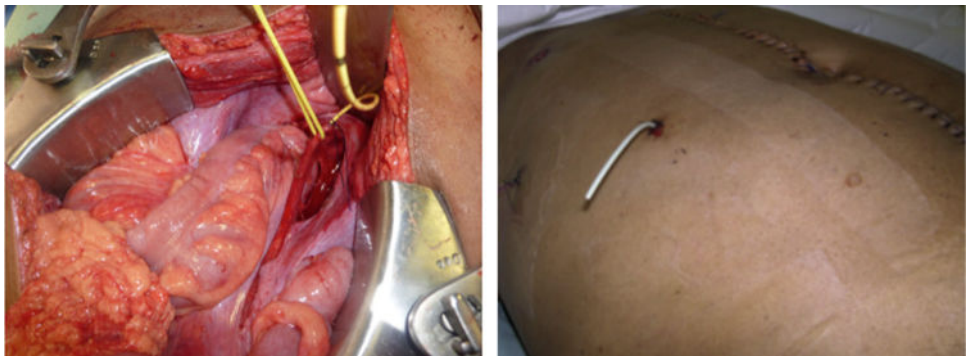

Figure 21. Désinsertion de l'uretère droit rétrovésical lors d'une plaie projectilaire du pelvis, dérivée par une urétérostomie provisoire dans le flanc droit en attendant la chirurgie définitive. L'abdomen avait été fermé provisoirement par simple suture cutanée sans utiliser de laparostomie (Collection HIAS SA).

Traumatisme vésico-prostatique [23]

Les lésions sévère vésicales sont de prise en charge complexe du fait des lésions associées (rectale et vasculaires). L'objectif du DC est la contention des hématomes et une dérivation urinaire. En cas de plaie délabrante, il faut fermer au mieux la vessie sous protection d'une dérivation urinaire efficace.

En laparotomie écourtée, une cystotomie longitudinale sur le dôme (Fig. 22), peut être nécessaire au bilan lésionnel vésical et permet de guider un sondage transurétral rétrograde et/ou de réaliser un sondage urétéral. Une sonde de cystostomie peut être associée ou préférée. Un *packing* pelvien n'est pas de réalisation facile en cas d'ouverture des fascia, mais peut aider l'hémostase pendant la phase de réanimation [24].

- Fermer la vessie au mieux en cas de brèche intrapéritonéale ou de perte de substance ;
- La dérivation urinaire doit être optimisée (sondes vésicale ± urétérale ± cystostomie).

Figure 23. Traumatisme du périnée et des bourses par polycriblage après parage économe. L'urètre est totalement sectionné (collection MGI Pons).

Traumatisme périnéal [23]

Traumatismes des OGE. Dans le cadre du DC, les saignements artériolaires doivent être contrôlés par ligature directe. Les pansements compressifs peuvent parfaire l'hémostase, après nettoyage et détersion à la brosse de la plaie. Le débridement doit être particulièrement économe initialement, pour faire vite et ne pas obérer les possibilités de reconstruction secondaire. L'urètre pénien et périnéal est exploré par sondage prudent (Fig. 23). En cas d'impossibilité ou de doute, une dérivation d'amont par cathétérisme vésical sus pubien doit être la règle.

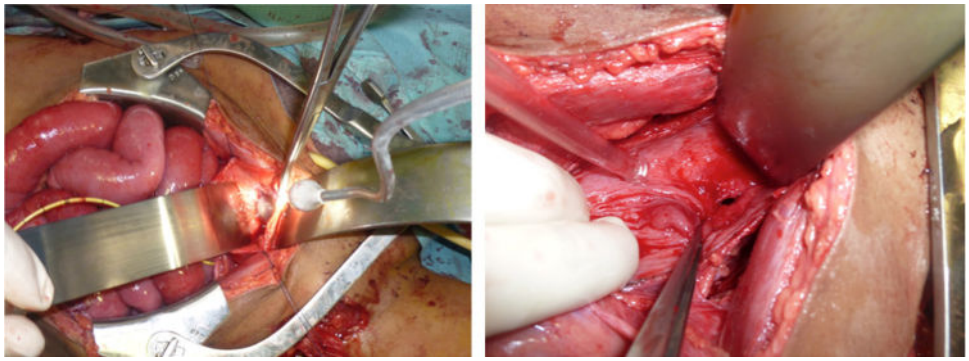

Figure 22. Cystotomie pour exploration et confirmation d'une plaie vésicale transfixiante, suturée, dérivée par sonde vésicale et sonde urétérale transvésico-pariétale avant fermeture de la vessie et laparostomie (Collection HIA SA).

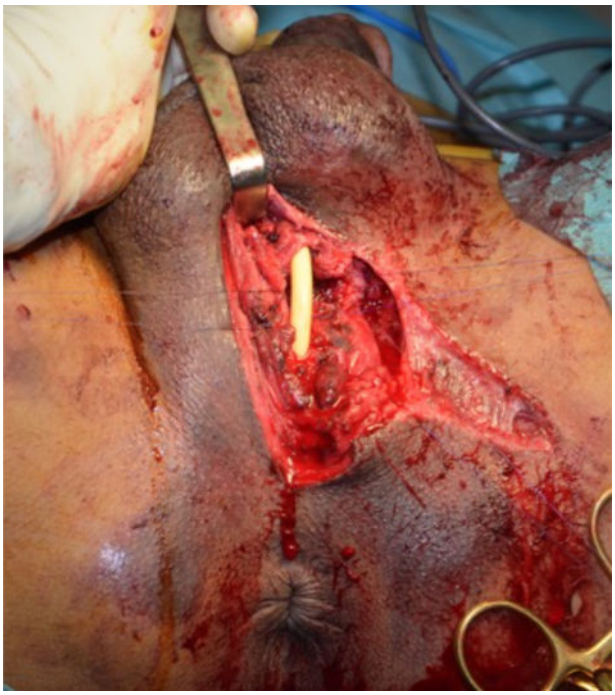

Figure 24. Plaie du périnée avec perte de substance de l'urètre bulbaire, réaligné sur sonde avec repérage des berges urétrales pour une réparation secondaire (Collection MGI Pons).

Urètre postérieur. Ni l'abord direct périnéal pour réparation, ni le réalignement endoscopique d'une solution de continuité de l'urètre postérieur ne sont adaptés aux conditions imposées par le DC. Un drainage sus- pubien trans-vésical est de mise. Un parage périnéal est cependant indispensable (Fig. 24) et la position gynécologique aura été anticipée. En cas de réalignement possible sur sonde, une anastomose sommaire peut être proposée si elle est rapide sinon la réparation doit être différée.

Une forte compression périnéale par pansement compressif en X sous les bourses (Fig. 25), peut compléter le pansement de propreté (compresses d'alginate de calcium humides).

Discussion

Tout chirurgien peut être confronté à un afflux massif de blessés dans sa structure lors d'un attentat, y compris l'urologue. Il sera confronté à la prise en charge du blessé en choc hémorragique et doit en connaître les principes. En fonction de son expérience, il peut être utile dans toutes les étapes de la prise en charge. Très expérimenté, il pourrait apporter son expertise des durées opératoire pour catégoriser les patients au triage et proposer avec le réanimateur un ordre de passage en salle opératoire. Il peut aussi aider à la coordination du bloc opératoire. Plus interventionnel, il pourra jouer son rôle d'opérateur. En fonction de la disponibilité chirurgicale, il peut prendre seul la responsabilité d'une chirurgie de damage control ou proposer son aide à un chirurgien traumatologue. Il doit donc connaître les principes de la laparotomie écourtée viscérale intégrant le DC urologique. Les impératifs de rendement thérapeutique, de rapidité, d'efficacité du DC, tant sur le versant hémostatique qu'urostatique imposent au chirurgien urologue de ne pas chercher à effectuer un geste de reconstruction primaire. Il devra contenir la spoliation sanguine, par tous les procédés permettant d'augmenter la pression au sein des loges et fascias. La néphrectomie d'hémostase, geste techniquement difficile, peut s'avérer cependant nécessaire. La dérivation urinaire en amont de la solution de continuité sur le tractus urinaire est la règle.

Figure 25. Pansement compressif du périnée ou OGE dit en « cœur croisé » (Collection HIA SA).

Pour les plaies périnéo-scrotales, la dérivation d'amont par cystostomie est à privilégier.

La réparation est toujours secondaire et éventuellement facilitée par un réalignement sur sonde s'il a pu être effectué.

Lavage, parage économe, pansement couvrant (et pansement compressif croisé associé à des compresses d'alginate en cas d'hémorragie).

Formations complémentaires disponibles : *DIU de traumatologie viscérale, Cachirmex et FST*

Du point de vue de la formation, hyper-attentats et hyperspécialisation sont plutôt antinomiques. La formation des chirurgiens à la prise en charge des blessés d'attentats s'organise progressivement depuis la vague d'attentats en France depuis 2015. Il existait déjà des formations complémentaires. Certaines sont françaises comme le diplôme inter-universitaire de traumatologie viscérale pour les internes et chefs de cliniques ou encore le Cours Avancé de CHIRurgie des Missions EXtérieures (Cachirmex) pour les chirurgiens militaires en formation et les chirurgiens réservistes, l'Enseignement du collège d'urologie : situations d'urgence, pour les urologues en formation. D'autres

sont anglo-saxonnes (*Definitive Surgical Trauma Care*, l'*Advanced Trauma Life Support* (ATLS®) ou l'*Advanced Surgical Skills for Exposure in Trauma*). Ces formations méritent d'être connues et accessibles aux chirurgiens qui souhaitent acquérir des compétences en traumatologie, car une étude récente a montré que les connaissances des chirurgiens français en la matière sont insuffisantes [25]. Concernant la formation initiale des internes de chirurgie, la filiarisation voulue par la réforme du troisième cycle, a conduit à la création d'une formation spécialisée transversale (FST). Directement inspirée du Cachirmex de l'École du Val-de-Grâce, la FST de chirurgie en situation de guerre et de catastrophe apporte une compétence dans la gestion des traumatismes graves, mais aussi dans celui des urgences chirurgicales en situation dégradée [2]. Elle concernent les chirurgiens affiliés à un *trauma center* et impliqués dans la prise en charge des urgences traumatiques, et les chirurgiens envisageant des périodes de pratique en milieu dégradé, telles que des missions humanitaires ou militaires. Cette FST intègre déjà plusieurs urologues sur la cinquantaine d'étudiants inscrits annuellement.

Financement

Ce travail n'a reçu aucun financement.

Déclaration de liens d'intérêts

Les auteurs déclarent ne pas avoir de liens d'intérêts.

Références

[1] Borel M, Le Saché F, Pariente D, Castro S, Delay M, Bouhaddou A, et al. Retour d'expérience des attentats du 13 novembre 2015. Rôle d'un hôpital disposant d'un centre de traumatologie. Ann Fr Med Urg 2016;6:22—30.
[2] Pasquier P, Mérat S, Colas M-D. Le blessé par attentat terroriste. Éditeur : Arnette - John Libbey Eurotext; 2017. p. 3—12.
[3] Heisbourg F. Hyperterrorisme : la nouvelle guerre. Paris: Odile Jacob; 2001.
[4] Vidino L, Marone F, Entenmann E. Fear thy neighbor: radicalization and jihadist attacks in the West, ICCT, ISPI. The George Washington University; 2017, 108 p. (lire en ligne [archive]), p. 16, 45.
[5] Sockeel P, De La Villeon B, Goudard Y, Goin G, Monchal T, Pauleau G. Medical and surgical triage. J Visc Surg 2017;154(Suppl. 1). S13-S7.
[6] Carles M, Levraut J, Gonzalez JF, Valli F, Bornard L, authors afloaiaita. Mass casualty events and health organisation: terrorist attack in Nice. Lancet 2016;388(10058):2349—50.
[7] Carli P, Pons F, Levraut J, Millet B, Tourtier JP, Ludes B. The French emergency medical services after the Paris and Nice terrorist attacks: what have we learnt ? Lancet 2017;390(10113):2735—8.
[8] Tourtier J-P, Pelloux P, Minh PD, Klein I, Marx J-S, Carli P. Charlie Hebdo attacks: lessons from the military milieu. Am J Emerg Med 2015;33(6):843.
[9] Lindsey D. The idolatry of velocity, or lies, damn lies, and ballistics. J Trauma 1980;20(12):1068—9.
[10] Balzano FL, Hudak SJ. Military genitourinary injuries: past, present, and future. Transl Androl Urol 2018;7(4): 646—52.
[11] Owen DR, Hodgson PE. Control of hemorrhage following missile wound to the pelvis. J Trauma 1980;20(10):906—8.
[12] Debuc E, Fontaine J-P, Ogereau C, Tournon C, Peyrony O, Berrebi P, et al. Retour d'expérience des attentats du 13 novembre 2015. Rôle spécifique des hôpitaux de proximité. Ann Fr Med Urgence 2016;6:31—8.
[13] de Saint Maurice G, Ould-Ahmed M. Retour d'expérience des attentats du 13 novembre 2015. Rôle de deux hôpitaux d'instruction des Armées. Ann Fr Med Urg 2016;6:39—46.
[14] Direction de l'hospitalisation et de l'organisation des soins (DHOS) (2002) Circulaire DHOS/HFD no 2002/284 du 3 mai 2002 relative à l'organisation du système hospitalier en cas d'afflux de victimes. http://www.sante.gouv.fr/IMG/pdf/circulaire_du_2_mai_2003-2.pdf.
[15] Haug CJ. Report from Paris. N Engl J Med 2015;373(27):2589—93.
[16] Hospenthal DR, Murray CK, Andersen RC, Bell RB, Calhoun JH, Cancio LC. Guidelines for the prevention of infections associated with combat-related injuries: 2011 update: endorsed by the Infectious Diseases Society of America and the Surgical Infection Society. J Trauma 2011;71(2 Suppl 2):S210—34.
[17] Hornez E, Boddaert G, Monchal T, Durand X, Barbier O, Dagain A, Haen P, et al. The damage control surgery: principles, indications and variations. Anesth Reanim 2017;3:467—75.
[18] Letoublon C, Reche F, Abba J, Arvieux C. Damage control laparotomy. J Visc Surg 2011;148(5):e366—70.
[19] Kinslow K, Shepherd A, McKenney M, Elkbuli A. Resuscitative endovascular balloon occlusion of aorta: a systematic review. Am Surg 2021;19, http://dx.doi.org/10.1177/0003134820972985, 3134820972985.
[20] Boudin L, de Lesquen H, Patient M, Romeo E, Riviere D, Cungi PJ. Role of cancer surgery in the improvement of the operative skills of military surgeons during deployment: a single-center study. Mil Med 2021;186(5—6):e469—73.
[21] Durand X, Bonnet S, Potet J, Desfemmes FR. Plaies du rein. EMC-Techniques chirurgicales. Urol 2017;10(3):1—8 [Article 41-060].
[22] Pereira BM, Ogilvie MP, Gomez-Rodriguez JC, Ryan ML, Pena D, Marttos AC. A review of ureteral injuries after external trauma. Scand J Trauma Resusc Emerg Med 2010;18:6.
[23] Smith 3rd TG, Coburn M. Damage control maneuvers for urologic trauma. Urol Clin North Am 2013;40(3):343—50.
[24] Hornez E, Monchal T, Boddaert G, Chiron P, Danis J, Baudoin Y. Penetrating pelvic trauma: Initial assessment and surgical management in emergency. J Visc Surg 2016;153(Suppl. 4):79—90.
[25] Destan C, De Carbonnière A, Moritz C, Gaudric J, Malgras B, Desterke C, Bonnet E, et al. French civilian surgical expertise still inadequately prepared for mass casualties 3 years after major terror attacks in Paris (2015) and Nice (2016). J Trauma Acute Care Surg 2020;89(2S Suppl 2):S26—31.