Livret de l'interne

Urgences en urologie

Auteurs : Floriane Michel[1], Romain Boissier[1]

1. Service d'urologie et de transplantation rénale, Hôpital de la Conception, APHM, Marseille, France

Sous la direction du Collège Français des Enseignants d'Urologie

Collège Français des Enseignants d'Urologie

C | F | E | U

Table des matières

Colique néphrétique 3
Rétention aigue d'urines 7
Hématurie 10
Infections uro-génitales 14
Traumatologie 25
Torsion du cordon spermatique 30
Phimosis et paraphimosis 31
Priapisme 32
Gestes d'urgence en urologie 34
Complications des stomies urinaires et prothèses 38
Références 41

Colique néphrétique

Diagnostic clinique[1–7]:

Physiopathologie	Syndrome douloureux aigu lombo-abdominal lié à la mise en tension brutale de la voie excrétrice supérieure en amont d'une obstruction, quelle qu'en soit la cause.
Examen clinique	- Douleur lombaire unilatérale, brutale et intense avec une irradiation antérieure et oblique vers la fosse iliaque et vers les organes génitaux externes. - Signes urinaires (pollakiurie, brûlures mictionnelles, urgenturie, hématurie) - Signes digestifs (nausées, vomissements) - Signes généraux (agitation, anxiété).
BU	Hématurie macroscopique dans 70 à 100% des cas, leucocyturie sans nitrites
Étiologies	- Calcul - Syndrome de la jonction pyélo-urétérale - Compression/envahissement urétéral intrinsèque ou extrinsèque - Ligature chirurgicale d'un uretère

Tableau 1 : Diagnostic clinique de la colique néphrétique

Diagnostics différentiels :

Affections urologies	Pyélonéphrite aiguë Infarctus rénal Nécrose papillaire Douleur scrotale aiguë
Affections non urologiques	Fissuration d'un anévrisme de l'aorte, dissection aortique Grossesse extra-utérine, torsion de kyste ovarien, torsion du cordon spermatique Affections iléocoliques et appendiculaires, infarctus mésentérique, pancréatite aiguë, colique hépatique Pneumopathie basale

Tableau 2 : Diagnostics différentiels de la colique néphrétique

Recherche de signes de CN compliquée :

Liée au terrain	Signes de gravité
- Grossesse - IRC - Rein transplanté - Rein unique - Uropathie connue - Patient VIH traité par antiprotéase	- Fièvre - IRA/oligoanurie - Douleur résistant au traitement médical bien conduit

Tableau 3 : Coliques néphrétiques compliquées

Bilan paraclinique

Biologie	NFS, plaquettes, CRP, ionogramme, créatinine, ECBU si sepsis
Imagerie	- CN simple : Échographie + ASP ou TDM AP sans injection dans les 48h - CN compliquée : TDM AP sans injection - Femme enceinte : Échographie - Si doute diagnostique : TDM avec injection et temps tardif

Tableau 4 : Bilan paraclinique de première intention dans la colique néphrétique

Nécessité d'avis urologique

CN compliquée	Terrain particulier	Facteurs de gravité liés au calcul
-CN fébrile -IRA/oligoanurie -CN hyperalgique -Rupture de la voie excrétrice	-Grossesse -IRC, uropathie connue -Rein transplanté -Rein unique fonctionnel ou anatomique -Patient sous anticoagulants	- Calcul >6mm - Calculs bilatéraux - Empierrement de la voie excrétrice après LEC

Tableau 5 : Indications d'avis urologique

Prise en charge

Antalgiques		
Première intention	AINS : Ketoprofène 100 mg IV lente sur 30 min, maximum 3 fois/24h	En absence de CI : (insuffisance cardiaque, rénale ou hépatique sévère, grossesse, ulcère gastrique, hypersensibilité au produit, infection).
	Paracétamol IV : 1g toutes les 6h	
	Tramadol voie IV	
Deuxième intention	Morphine voie IV en titration	
Traitements adjuvants	Antispasmodiques	Pas d'intérêt
	Corticoïdes	Utiles uniquement post urétéroscopie et chez la femme enceinte
	Alpha-bloquants	thérapie médicale expulsive des calculs de l'uretère pelvien <10 mm, hors AMM
	Tamisage des urines	

Tableau 6 : Prise en charge d'une colique néphrétique

Formes graves/compliquées = Hospitalisation en urgence

Indications de drainage des urines en urgence	**Définition**	**Sonde JJ ou sonde urétérale (urines très purulentes) + sonde vésicale en première intention, sonde de néphrostomie en 2ème intention.**
PNA obstructive	CN + fièvre ou syndrome inflammatoire biologique	- C3G IV ou IM si communautaire ou Carbapénème si risque de BLSE - Aminoside - ECBU pyélique - Traitement du calcul à distance
IRA obstructive	CN + IRA rein unique ou obstruction bilatérale	Vérifier absence d'hyperkaliémie menaçante
CN hyperalgique	Douleur persistante malgré AINS + antalgiques de palier 1 et 3	

Tableau 7 : Prise en charge des formes graves/compliquées

Colique néphrétique chez la femme enceinte

Traitement de 1ère intention	Paracétamol Morphine
Traitement de 2ème intention	Methylprednisolone 0,5 mg/kg pendant 24 à 48h (CN non compliquée résistante au TRT de 1ère ligne)
Contre-indications	AINS Codéine (3ème trimestre)

Tableau 8 : Prise en charge de la colique néphrétique chez la femme enceinte

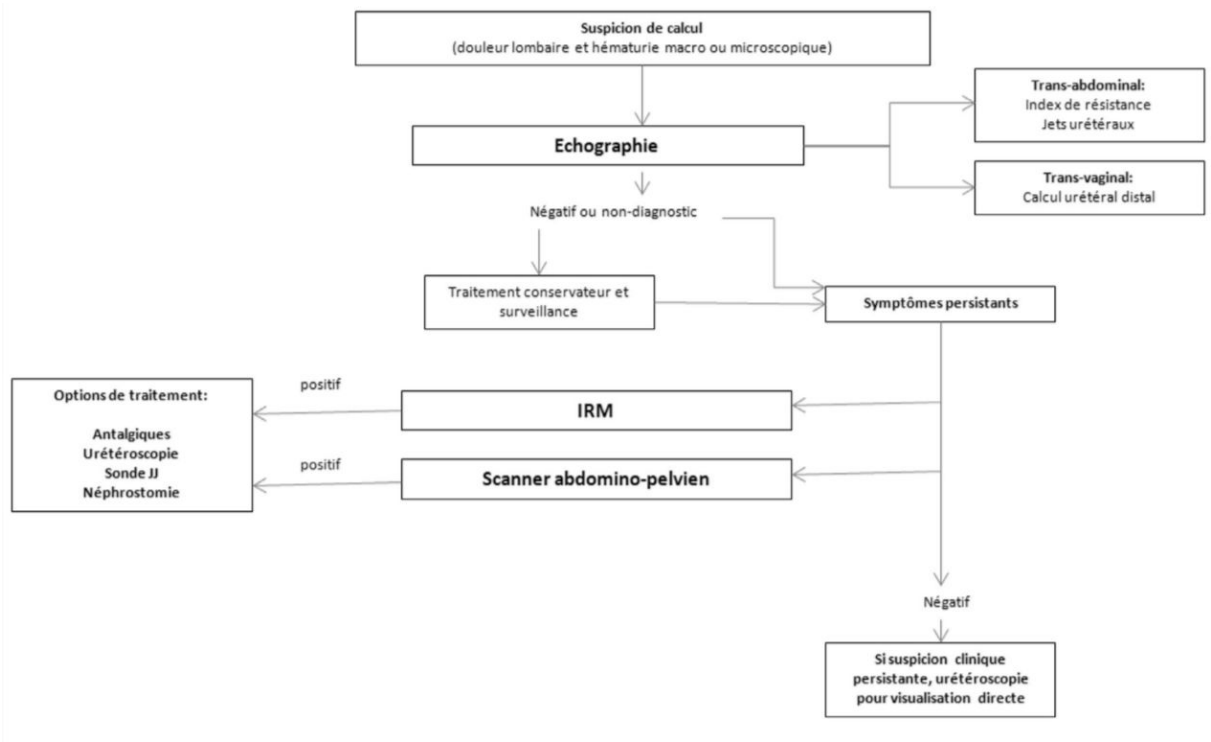

Figure 1 : Arbre décisionnel d'une colique néphrétique chez la femme enceinte.[1]

Rétention aigue d'urines

Diagnostic clinique[2,7,8]

Impossibilité totale d'uriner depuis plusieurs heures avec douleur sus-pubienne et besoin douloureux d'uriner.

Examen physique :
- voussure sus-pubienne à l'inspection
- masse sus-pubienne régulière, rénitente avec un bord supérieur convexe vers le haut et pouvant atteindre l'ombilic
- matité à la percussion
- douleur accentuée à la palpation

TR (VP, douleur, fécalome) et TV (prolapsus, syndrome tumoral pelvien) systématiques

Diagnostics différentiels :

Diagnostic différentiel	Physiopathologie	Présentation clinique
Anurie	Absence d'émission d'urines par défaut de production ou par obstruction des voies excrétrices supérieures	Absence de douleur hypogastrique, de globe et d'envie d'uriner.
Rétention chronique d'urines	Mictions incomplètes dites « par regorgement » faisant suite à une rétention ancienne d'installation progressive	Globe vésical présent mais non douloureux
Rupture vésicale post-traumatique	Uropéritoine ou épanchement sous-péritonéal	contexte particulier de traumatismes à cinétique élevée, souvent post AVP

Tableau 9 : Diagnostics différentiels de la rétention aiguë d'urines

Présentations cliniques :

Rétention fébrile chez l'homme	Prostatite aigue
Rétention et hématurie	Caillotage vésical
Rétention chez le patient obèse	Diagnostic plus difficile Intérêt de l'échographie
Rétention non douloureuse	Sujet inconscient Surdosage en morphiniques Blessé médullaire (choc spinal) Rachianesthésie Diabète
Rétention avec syndrome confusionnel	Patient âgé

Tableau 10 : Présentations cliniques de la rétention aiguë d'urines

Étiologies :

	Chez l'homme	Chez la femme
Obstacle sous vésical = Obstruction mécanique	HBP Prostatite Cancer de prostate	Prolapsus génital sévère Cancer du col utérin
	Sténose urétrale Fécalome Calcul ou corps étranger intra-urétral Caillotage vésical Tumeur de vessie Tumeurs pelviennes	
Hypocontractilité vésicale	Vessie claquée Neuropathies périphériques (diabétique, alcoolique, Syndrome de la queue de cheval) Neuropathies centrales (SEP, syndromes parkinsoniens, lésions cérébrales ou rachidiennes) Iatrogénie (analgésie péridurale, opiacés, anticholinergiques, antiparkinsoniens, benzodiazépines)	

Tableau 11 : Étiologies de la rétention aiguë d'urines

Prise en charge : Drainage urinaire en urgence + TRT causal

Le type de drainage doit être adapté au mécanisme et à la cause de la RAU :

	Sonde urétrale*	Cathéter sus-pubien*
Contre-indications absolues	Traumatisme du bassin et suspicion de plaie urétrale	Absence de globe Tumeur de vessie Anticoagulation Trouble de la coagulation
Relatives	Prostatite aiguë Sténose urétrale	Obésité ATCD de chirurgie pelvi-abdominale Pontage fémoro-fémoral croisé
Usage privilégié	Femme, homme sauf traumatisme de l'urètre	Traumatisme du bassin Prostatite aiguë Sténose de l'urètre

Tableau 12 : Choix du type de drainage dans la rétention aiguë d'urines

* voir chapitre Gestes d'urgence

Si échec de sondage avec contre-indication au cathéter sus-pubien, possibilité de sonder sous contrôle endoscopique souple en consultation ou rigide au bloc opératoire.

Surveillance

Surveillance post drainage	- ECBU - Volume drainé - Couleur des urines - Diurèse horaire - Pouls, tension, T°
Hémorragie à vacuo	Vider la vessie en plusieurs fois (clampage tous les 400cc)
Syndrome de levée d'obstacle	Compensation par sérum isotonique par voie intraveineuse, à demi-volume au-delà de 2L de diurèse

Tableau 13 : Surveillance post-drainage d'une rétention aiguë d'urines

Hématurie

Diagnostic clinique[2,7,9]

Définition	Présence de sang dans les urines
Hématurie microscopique	A l'ECBU : - Hématies > 10/mm^3 ou 10^3/ml
Hématurie macroscopique	Visualisation de sang dans les urines. A partir de >500 hématies/mm^3
Présence de caillots	Oriente vers une cause urologique

Tableau 14 : Diagnostic clinique d'une hématurie

Types d'hématurie :
- Initiale : origine urétro-cervico-prostatique
- Terminale : origine vésicale
- Totale : haut appareil urinaire, mais toute hématurie peut être totale

Signes associés pouvant orienter le diagnostic : douleur lombaire, signes infectieux (brûlures mictionnelles, pollakiurie, fièvre), insuffisance rénale, protéinurie associée.
Recherche de prise d'anticoagulants / antiagrégants / troubles de l'hémostase
Touchers pelviens systématiques.

Diagnostics différentiels

Saignement de voisinage	- Urétrorragie - Hémospermie - Menstruations - Métrorragies
Coloration d'origine alimentaire	Betteraves, mûres, choux rouge…
Coloration d'origine médicamenteuse	- Antibiotiques (Rifampicine) - AINS - Vitamine B12 - Laxatifs (phénolphtaléine) - Antiseptiques (Povidone-iodine)
Coloration d'origine métabolique	- Hémoglobinurie (hémolyse) - Myoglobinurie (rhabdomyolyse) - Urobilinurie, porphyrie - Intoxication plomb, mercure

Tableau 15 : Diagnostics différentiels d'une hématurie

Signes de gravité

- Terrain : insuffisance rénale, traitement anticoagulant
- Retentissement hémodynamique : pouls, tension artérielle
- Retentissement biologique : anémie, IRA
- Caillotage avec RAU

Étiologies

Causes glomérulaires		Néphropathies glomérulaires, néphropathie interstitielle aigue médicamenteuse, néphropathie vasculaire, PKRD
Causes urologiques	Rénales	Tumeur rénale Traumatisme rénal Calcul rénal, maladie de Cacchi-Ricci Infarctus rénal, thrombose de la veine rénale Malformation artério-veineuse Polykystose rénale, Tuberculose urinaire
	Urétérales	Calcul urétéral TVEUS Fistule artério-urétérale Urétérite, péri-urétérite, Endométriose
	Vésicales	Calcul de vessie Tumeur de vessie Traumatisme Endométriose, Bilharziose Chute d'escarre post RTUV Corps étranger Hématurie du marathonien Cystite infectieuse, interstitielle, radique ou toxique
	Prostatiques	HBP Cancer de prostate Prostatite aigue ou chronique Chute d'escarre post RTUP

Tableau 16 : Étiologies de l'hématurie

Bilan paraclinique

- ECBU
- NFS, numération plaquettaire, bilan de coagulation +/- bilan pré-transfusionnel
- Ionogramme sanguin + créatininémie
- Échographie réno-vésicale en 1ère intention +/- uroscanner

Critères d'hospitalisation et prise en charge

Signes de choc hypovolémique Signes respiratoires Signes neurologiques	Prise en charge en box de déchocage+/- réa Avec monitorage TA, FC, SpO2, FR, diurèse Sondage vésical +/- décaillotage et irrigations
Anémie sans signe de choc	Hospitalisation conventionnelle Transfusion
RAU sur caillotage	Hospitalisation conventionnelle Mise en place d'une sonde vésicale (Ch 20 ou plus), à double courant, avec décaillotage à la seringue de 50cc embout conique jusqu'à ne plus avoir de caillots (si besoin au bloc opératoire) et mise en place de lavages vésicaux continus.
Complications associées	Hospitalisation conventionnelle Insuffisance rénale : sondage +/- décaillotage et irrigations si caillotage Infection urinaire : antibiothérapie

Tableau 17 : Critères d'hospitalisation d'une hématurie

ATTENTION : HEMATURIE = CONTRE INDICATION AU CATHETER SUS PUBIEN

Prise en charge en ambulatoire

En l'absence de critère d'hospitalisation
Pas de nécessité de sondage
Stimuler boissons (en l'absence de rétention) : 2 litres par 24h.
Arrêt d'un éventuel traitement anticoagulant/AAP +/- relais
Consignes de surveillance et ré-hospitalisation si caillotage et/ou RAU.

Tableau 18 : Prise en charge en ambulatoire d'une hématurie

Dans tous les cas, bilan étiologique (en hospitalisation ou en externe)

- UroTDM
- Cytologie urinaire
- Fibroscopie vésicale (à distance de l'épisode hématurie)
- PSA si âge > 50 ans

Cas particulier : la fistule artério-urétérale

Tableau clinique évocateur	Hématurie intermittente chez un patient porteur de sonde urétérale au long cours
Facteurs de risque	- Sonde urétérale au long cours (JJ, monoJ) - ATCD de chirurgie pelvienne avec dissection urétérale - Radiothérapie - Pathologie vasculaire périphérique
Localisation de la fistule	Croisement uretère / bifurcation iliaque commune ou origine de l'artère iliaque externe
Situation favorisante	Changement de sonde urétérale : Saignement majeur au retrait de la sonde urétérale REMETTRE UNE SONDE URETERALE +++ (pour essayer de tamponner le saignement)
Prise en charge	- Prise en charge réanimatoire en cas de choc hémorragique - ARTERIOGRAPHIE EN URGENCE - Traitement de l'artère : stenting endovasculaire +++, traitement chirurgical si échec - Traitement de l'uretère : maintien de la sonde urétérale

Tableau 19 : Prise en charge d'une fistule artério-urétérale

Infections uro-génitales

Interprétation de l'ECBU[2,7,10–12]

Seuil de significativité	Homme	Femme
Bactériurie - *E.coli, S.saprophyticus* - Entérobactéries autres que *E.coli*, enterocoque, *C. urealyticum, P.aeruginosa, S.aureus*	 ≥ 10^3 UFC/ml ≥ 10^3 UFC/ml	 ≥ 10^3 UFC/ml ≥ 10^4 UFC/ml
Leucocyturie	≥ 10^4/ml	≥ 10^4/ml

Tableau 20 : Seuils de significativité de leucocyturie et bactériurie dans les infections urinaires

Facteurs de risque de complications, d'EBLSE et éléments de gravité

FDR de complications	**FDR d'EBLSE**	**Éléments de gravité**
- Toute anomalie de l'arbre urinaire - Homme (cf IU masculines) - Grossesse - Sujet âgé « fragile » - Clairance de créatinine <30 ml/min - Immunodépression grave	- ATCD colonisation/IU à EBLSE < 6 mois - Amox-clav/C2G-C3G/FQ < 6 mois - Voyage en zone d'endémie EBLSE - Hospitalisation < 3 mois - Vie en institution de long séjour	- Sepsis grave (qSOFA ≥ 2) - Choc septique - Geste urologique (hors sondage simple)

Tableau 21 : Facteurs de risques de complications, d'EBLSE et éléments de gravité dans les infections urinaires

Cystite aiguë

	Cystite aiguë simple	**Cystite aiguë à risque de complications**
Présentation clinique	Brûlures mictionnelles, pollakiurie, impériosités, mictions douloureuses et parfois hématurie macroscopique. Absence de fièvre. Toujours rechercher une rétention	
Diagnostic	BU : leucocytes + ou nitrites +	ECBU : leucocyturie + bactériurie
Prise en charge	Ambulatoire Antibiothérapie probabiliste : - Fosfomycine-Trométamol 3g dose unique - Pivmécillinam 400 mg x2/j pendant 5 jours si allergie Si BU négative, traitement uniquement si ECBU +	Ambulatoire Patiente peu symptomatique : ATB adapté à l'antibiogramme - Amoxicilline 7j - Pivmecillinam 7j - Nitrofurantoïne 7j - Fosfomycine-Trométamol J1-J3-J5 - Trimétoprime 5j Patiente très symptomatique : ATB probabiliste - Nitrofurantoïne - Fosfomycine-Trométamol Puis adaptation à l'antibiogramme (idem pour les durées)

Tableau 22 : Prise en charge des cystites aiguës

Cas particuliers :

- Cystite récidivante :

> 4 épisodes sur 12 mois.
Traitement des épisodes identique que dans la cystite aiguë si < 1/mois
Consultation urologique pour bilan étiologique et antibioprophylaxie si > 1/mois.

- Femme enceinte :

Traitement de la colonisation urinaire gravidique (ECBU : culture monomicrobienne ≥ 10^5) adapté à l'antibiogramme.
Traitement de la cystite aiguë (après ECBU) : ATB probabiliste (Fosfomycine-Trométamol ou Pivmécillinam si allergie) puis adapté à l'antibiogramme.

- Cystite emphysémateuse

FdR : femme, sondage à demeure, diabète, vessie neurogène, rétention chronique
Diagnostic radiologique : présence de gaz dans la paroi vésicale
TRT : drainage vésical + ATB large spectre, contrôle glycémique.

Pyélonéphrite aiguë

Diagnostic

Fièvre ≥ 38,5°, douleur de la fosse lombaire (spontanée ou provoquée), symptômes de cystite aiguë souvent inauguraux, signes digestifs (nausée, vomissements...). Syndrome inflammatoire biologique.

Bilan paraclinique

	PNA sans signe de gravité		**PNA avec signes de gravité**
	PNA simple	**PNA à risque de complication**	
Biologie	BU, ECBU	BU, ECBU NFS, CRP, urée, créatinine	BU, ECBU NFS, CRP, créatinine Hémocultures
Imagerie	-1er épisode non-hyperalgique, d'évolution rapidement favorable : abstention possible - A partir du 2ème épisode : Échographie réno-vésicale - Hyperalgique, évolution défavorable après 72h d'ATB, Uroscanner ou à défaut échographie dans les 24h	Uroscanner ou à défaut échographie dans les 24h	Uroscanner ou à défaut échographie dans les 24h

Tableau 23 : Bilan paraclinique de la PNA

Prise en charge

Critères d'hospitalisation :

- PNA grave
- Forme hyperalgique
- Incertitude diagnostique
- Traitement oral impossible (vomissements)
- Doute sur observance ou possibilités de surveillance
- ATB à prescription hospitalière
- Décompensation aiguë de comorbidité

Recherche d'obstacle :
Rétention aigue d'urines / obstacle pyélo-urétéral
→ Drainage nécessaire

Antibiothérapie probabiliste après réalisation de l'ECBU :

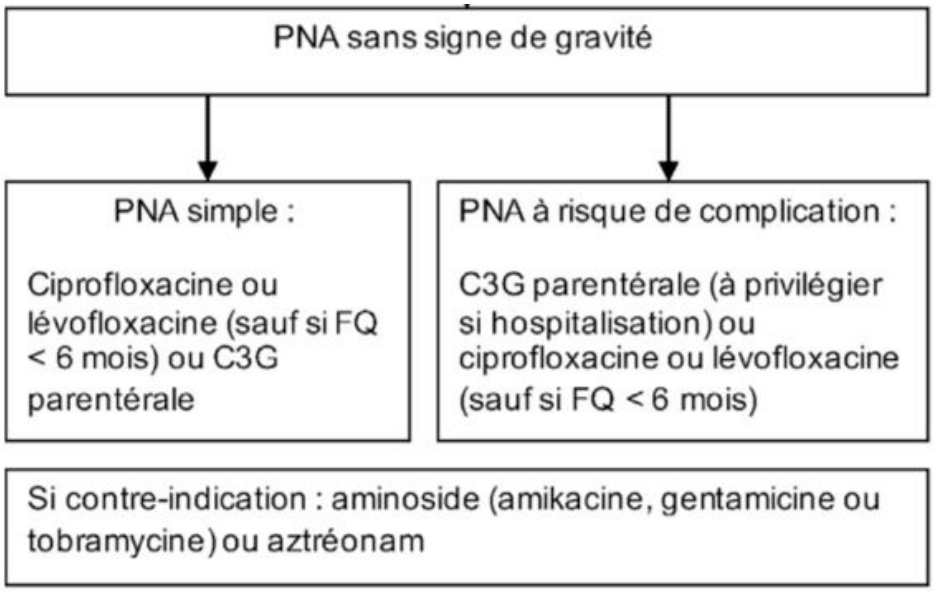

Figure 2 : ATB probabiliste des PNA sans signe de gravité, d'après Caron et al., 2018 [10]

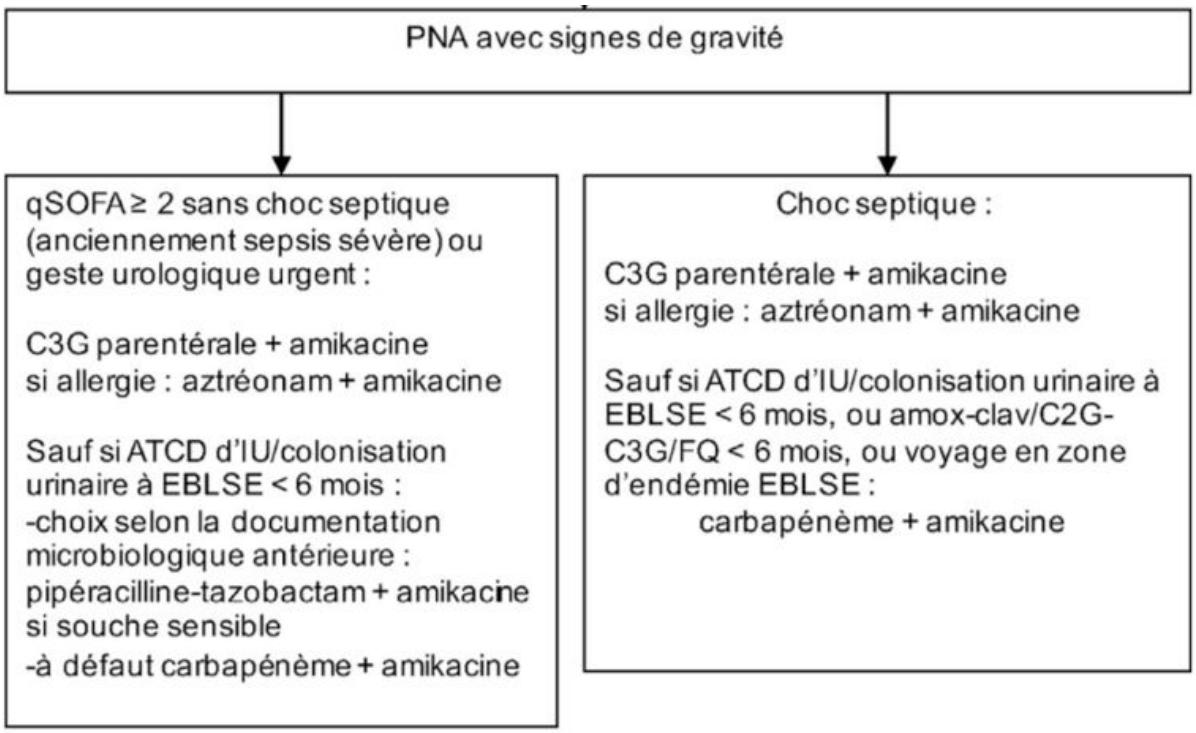

Figure 3 : ATB probabiliste des PNA avec signe de gravité, d'après Caron et al., 2018[10]

<table>
<tr><td rowspan="2"></td><td rowspan="2">Contrôle clinique non acquis</td><td colspan="2">Contrôle clinique acquis = adaptation et relais oral selon antibiogramme</td></tr>
<tr><td>Pas d’EBLSE</td><td>EBLSE</td></tr>
<tr><td>ATB</td><td>Pas de relais oral</td><td>- Amoxicilline
- A défaut : Amoxicillie-acide clavulanique, Ciprofloxacine, Lévofloxacine, Ofloxacine, Céfixime, Cotrimoxazole</td><td>- Ciprofloxacine / Lévofloxacine / Cotrimoxazole
- Amoxicilline-acide clavulanique
- Céfoxitine / Pipéracilline-Tazobactam / Témocilline
- Aminoside
- Carbapénème</td></tr>
<tr><td>Durée totale de traitement efficace</td><td colspan="3">PNA simples :
- 7j si FQ ou bétalactamine parentérale durant tout le traitement
- 5j si aminoside durant tout le traitement
- 10j dans les autres cas

PNA à risque de complication
- 10j pour les formes rapidement résolutives
- 14j dans les autres situations
- Traitement plus prolongé au cas par cas</td></tr>
</table>

Tableau 24 : Relais adapté à l’antibiogramme dans les PNA

Surveillance

Réévaluation à 48 heures et à J7 pour adapter le traitement à l’antibiogramme.
Consultation spécialisée d’urologie si pyélonéphrite récidivante ou infection chez l’homme avec urétrocystographie rétrograde et mictionnelle et uroscanner.

Cas particulier de la femme enceinte = PNA à risque de complication

Avis obstétrical systématique
Ambulatoire possible si :
- Bonne tolérance clinique
- Non hyperalgique
- Absence de vomissement
- Examen obstétrical normal
- Surveillance avec proches possible
- Absence d’immunodépression, d’IU récidivantes ou d’uropathie

Éviter Cotrimoxazole les 2 premiers mois de grossesse, Ciprofloxacine possible si allergie aux béta-lactamines
Surveillance maternelle et fœtale 48/72h, ECBU J8-10 puis mensuel

Pyélonéphrites rares

	Pyélonéphrite xathogranulomateuse	Pyélonéphrite emphysémateuse
Terrain	Femme > 50 ans Diabète Pyélonéphrites à répétition Obstruction chronique de la VEUS	Femme Diabète PNA récidivantes Lithiase urinaire Obstructions VEUS
Tableau clinique	Douleur lombaire, fièvre, sensation de malaise, perte de poids. Masse abdominale souvent palpable, rares fistulisations cutanées	Fièvre, douleur lombaire, vomissements, rare pneumaturie
Paraclinique	SIB ECBU+ à germes uréasiques TDM : rein dilaté non fonctionnel avec un aspect de suppuration diffuse	Diagnostic scannographique : Grade I : gaz uniquement dans les VEUS Grade II : Gaz dans le parenchyme uniquement Grade III : Gaz/abcès péri-rénal Grade IV : infection bilatérale ou rein unique
Traitement	Antibiothérapie par Piperacilline/Tazobactam ou Ceftriaxone Néphrectomie totale ou partielle si échec de l'antibiothérapie	Grade I-II : ATB IV large spectre / contrôle glycémique/ drainage VEUS si obstruction Grade III-IV : idem +/- néphrectomie totale

Tableau 25 : Pyélonéphrites rares

Infections urinaires masculines

Diagnostic clinique

Fièvre, douleurs pelviennes (périnéales, urétrales, péniennes), prostate douloureuse au TR. Signes fonctionnels urinaires (brûlures mictionnelles, pollakiurie, impériosités mictionnelles, dysurie), parfois épididymite ou orchi-épididymite associée, syndrome grippal.

Examens paracliniques

Valeur de la bandelette urinaire : forte VPP, faible VPN → ECBU systématique
Hémocultures si fièvre, NFS, ionogramme sanguin, CRP
Échographie des voies urinaires par voie sus-pubienne en urgence si :

- Sepsis grave
- Suspicion de rétention aigue d'urines
- Suspicion de lithiase

Drainage vésical en urgence par cathéter sus-pubien en cas de rétention aiguë d'urines (sonde vésicale autorisée si contre-indication au cathéter sus-pubien)

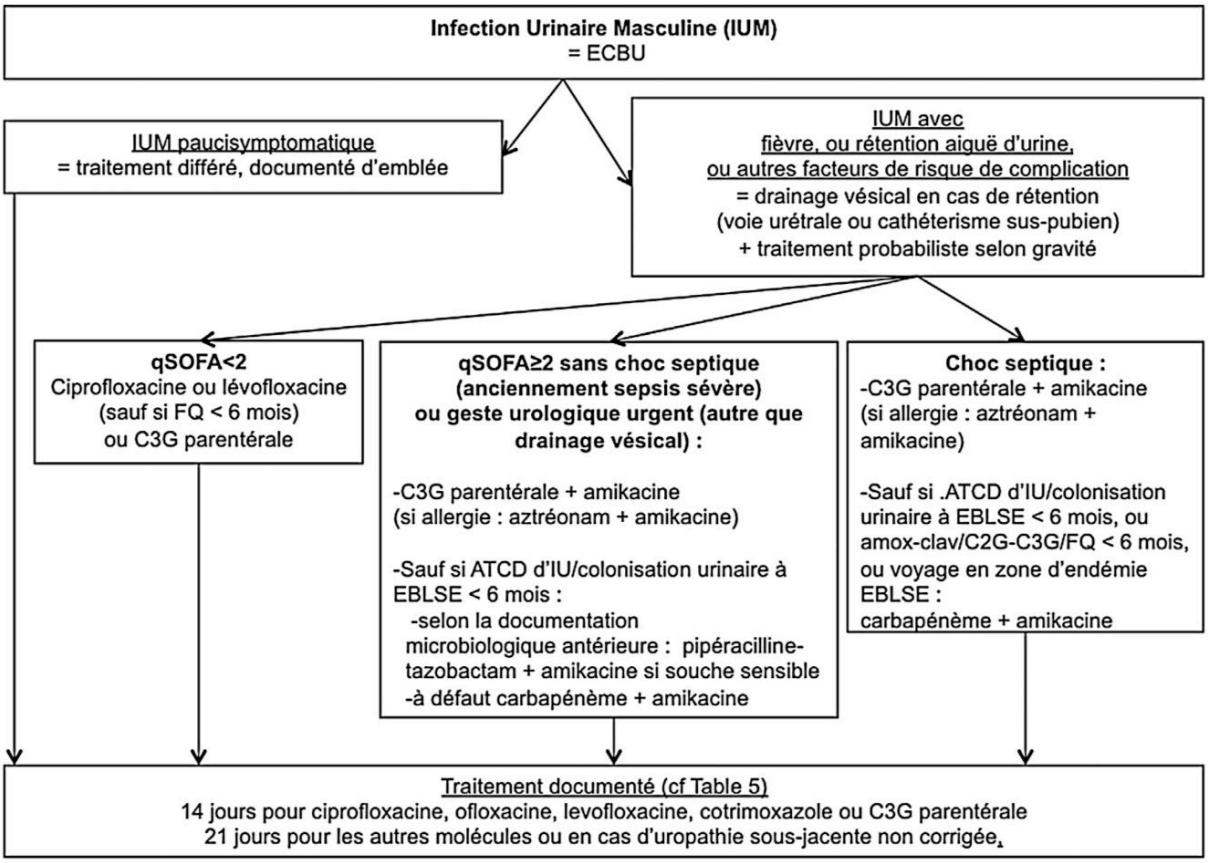

Figure 4 : Antibiothérapie des infections urinaires masculines, d'après Caron et al., 2018[10]

Consultation spécialisée d'Urologie à distance de l'infection pour évaluer la filière urétro-vésico-prostatique. (Interrogatoire, toucher rectal, débitmétrie, fibroscopie).

Infections Urinaires Associées aux Soins (IUAS)

Diagnostic

Symptômes identiques aux infections urinaires communautaires au décours d'une prise en charge en l'absence de dispositif endo-urinaire ou de manœuvre récente sur les voies urinaires.
Chez les patients porteurs d'un dispositif endo-urinaire ou avec manœuvre récente sur les voies urinaires, il faut l'évoquer en cas de fièvre, hypothermie (<36°), hypotension, altération de l'état mental, malaise général ou une léthargie sans autre cause identifiée.
Seuils de bactériurie et leucocyturie identiques aux infections communautaires sauf si dispositif endo-urinaire (bactériurie si >10^5 UFC/ml)
ECBU systématique

Choix de l'antibiothérapie

PNA ou IU masculine associée aux soins* **Antibiothérapie probabiliste**					
Infection sans signes de gravité			Infection avec signes de gravité		
Absence d'autre FDR d'EBLSE † que l'infection associée aux soins et d'ATCD d'IU ou colonisation urinaire à *P. aeruginosa* < 3 mois	Présence d'un autre FDR d'EBLSE † excepté l'IU ou la colonisation urinaire à EBLSE < 3 mois	ATCD d'IU ou colonisation urinaire à EBLSE ou à *P. aeruginosa* < 3 mois	Absence de FDR d'EBLSE † et d'ATCD d'IU/ colonisation urinaire à *P. aeruginosa* < 3 mois	Antécédent d'IU /colonisation urinaire à *P. aeruginosa* < 3 mois	ATCD d'IU/ colonisation urinaire à EBLSE < 3 mois ou autre FDR d'EBLSE †
Céfotaxime de préférence, ou ceftriaxone	Pipéracilline-tazobactam	Choix bêta-lactamine selon la documentation microbiologique antérieure	Céfotaxime de préférence, ou ceftriaxone, ou pipéracilline-tazobactam	Choix bêta-lactamine selon la documentation microbiologique antérieure	Carbapénème (imipénème ou méropénème)
+ amikacine si drainage de l'appareil urinaire (hors sondage vésical simple)			+ amikacine systématique		

* : infection survenant au cours ou au décours d'une prise en charge (diagnostique, thérapeutique, palliative, préventive ou éducative) d'un patient, et n'étant ni présente, ni en incubation au début de la prise en charge;

† : antécédent d'IU/colonisation urinaire de moins de 3 mois, traitement par amoxicilline-acide clavulanique, C2G, C3G, fluoroquinolone dans les 3 mois, voyage en zone d'endémie EBLSE dans les 3 derniers mois, patient hospitalisé en long séjour et porteur d'une sonde vésicale à demeure ou d'une gastrostomie;

Figure 5 : Choix de l'ATB dans les IUAS selon Caron et al., 2018[10]

Urétrite aigue

Diagnostic clinique	Écoulement urétral (purulent ou séreux) spontané en dehors des mictions, prurit canalaires, brûlures mictionnelles, dysurie, pollakiurie. Signes généraux exceptionnels (prostatite/orchi-épididymite associée ou gonococcie généralisée). TR et palpation testiculaire systématiques
Examens paracliniques	Prélèvement d'un écoulement urétral. ECBU sur 1er jet d'urines : Examen direct sur premier jet urinaire, mise en culture et PCR (Chlamydiae trachomatis et Neisseria gonorrhoeae).
Prise en charge	En ambulatoire (sauf si signes généraux de gonococcie généralisée ou en cas de prostatite avec critères d'hospitalisation associées)
ATB	Antigonococcique : Ceftriaxone 500 mg IM ou IV dose unique Allergie béta-lactamines : Spectinomycine 2g dose unique TRT parentéral impossible : Cefixime 500mg PO dose unique + Anti-Chlamydiae : Azithromycine 1g PO dose unique ou doxycycline 200mg/j pendant 7 jours
Mesures associées	Abstinence sexuelle et préservatif jusqu'à guérison Dépistage des partenaires Dépistage systématique des autres IST (VIH, VHB, syphilis
Surveillance	Réévaluation à J3 si persistance des symptômes et adaptation à l'antibiogramme Réévaluation à J7 de la guérison clinique, contrôle microbiologique et résultats des sérologies

Tableau 26 : Prise en charge des urétrites aiguës

Orchi-épididymite

Diagnostic clinique	Fièvre d'intensité variable Douleurs scrotales intenses irradiant le long du cordon, d'installation rapide Signes inflammatoires locaux : grosse bourse rouge, chaude, inflammatoire, douloureuse Épididyme augmenté de volume +/- augmentation du volumes testiculaire Nodule induré et douloureux de l'épididyme Disparition du sillon épididymo-testiculaire Infiltration du cordon ou funiculite possibles Signe de Prehn positif Recherche d'urétrite ou de prostatite systématique (TR)
Examens paracliniques	ECBU 1er et second jet d'urines (cf urétrites), hémocultures si signes de gravité. NFS, ionogramme sanguin, CRP. Échographie scrotale si examen clinique non contributif ou suspicion d'abcès testiculaire
Prise en charge	En ambulatoire (sauf si prostatite avec critères d'hospitalisation associée)
ATB	Suspicion IST : Ceftriaxone 500 mg IM dose unique PUIS Doxycycline 200 mg/j pendant 10j ou Azithromycine 1g dose unique OU Ofloxacine 200 mgx2/j pendant 10 jours Absence d'arguments pour une IST = idem prostatites Fluoroquinolones en 1ère intention
Mesures associées	Antalgiques Port de suspensoir ou de slip serré Repos au lit Abstinence sexuelle ou préservatifs jusqu'à la fin du traitement Dépistage des autres IST et des partenaires
Surveillance	Échographie scrotale si persistance des symptômes après 48-72h d'ATB (recherche d'abcès) Consultation d'urologie à 4-6 semaines

Tableau 27 : Prise en charge des orchi-épididymites

Autres infections uro-génitales

	Bilharziose uro-génitale	Candidose urinaire
Diagnostic	Hématurie, SFU (pollakiurie, brûlures), terrain (originaire ou voyage en Afrique de l'ouest).	Terrain : Immunodépression, diabète déséquilibré, anomalies de l'arbre urinaire Signes de gravité : qSOFA>2, choc septique, candidémie associée, PNA obstructive avec obstacle d'origine candidosique (fungus ball)
Examens complémentaires	Recherche d'œufs de bilharzie dans les urines. ASP (calcifications vésicales possibles). Sérologie de la bilharziose.	ECBU avec antifongigramme
Prise en charge	Praziquantel une dose orale unique de 40-60mg/kg	Fluconazole 7 à 14j pour une PNA Si candidémie associée, traitement de candidose invasive
Surveillance	Consultation urologique	Consultation urologique

Tableau 28 : Infections uro-génitales rares

Gangrène de Fournier

Terrain	Antécédents de chirurgie urétrale ou proctologique récents, des sténoses ou fistules anale ou urétrale ou de chirurgie urologique récente. Diabète déséquilibré/immunodépression. Pathologie cardio-vasculaire
Examen clinique	Érythème, prurit périnéal, puis fièvre et sepsis. Œdème des OGE, douleurs scrotales. Crépitants témoignant d'un emphysème sous cutané.
Paraclinique	Hémocultures à faire Syndrome inflammatoire biologique. TDM pelvienne : collections aériques + recherche d'une étiologie
Antibiothérapie	Tri-antibiothérapie β-lactamine + aminoside + métronidazole ou clindamycine
Prise en charge chirurgicale en urgence	Débridement extensif au bloc opératoire sous AG +/- pluridisciplinaire en fonction de l'étendue des lésions Colostomie si atteinte rectale et sphinctérienne, cathéter sus-pubien pour améliorer les soins de plaies.
Mesures associées	Mesures de réanimation médicale. Contrôle strict de la glycémie Oxygénothérapie hyperbare/thérapie à pression négative à discuter

Tableau 29 : Gangrène de Fournier

Traumatologie

Traumatismes du rein[2,7,13]

Examen clinique

- Hématurie macro- ou microscopique
- Empâtement, douleur de la fosse lombaire
- Ecchymose lombaire/plaie lombaire ou abdominale
- Signes de gravité : traumatisme violent, choc hémodynamique, hématurie abondante

Examens complémentaires

Examen de référence = UroTDM, permet la classification selon l'AAST

Type I	Type II et III	Type IV	Type V
Contusion simple	Rupture de la capsule	Fracture grave du rein	Atteinte pédiculaire
Contusion rénale Hématome sous capsulaire non expansif, sans atteinte du parenchyme. Pas de fracture	Fracture parenchymateuse sans extravasation urinaire : <1cm : grade II >1cm : grade III	Fracture rénale touchant le système collecteur Atteinte vasculaire avec dévascularisation Atteinte de l'artère ou de la veine rénale avec hémorragie contenue	Situation ou le risque vital est en jeu, thrombose de l'artère rénale, avulsion du pédicule rénal, rein détruit, totalement dévascularisé.
Hospitalisation Repos, hydratation Surveillance hémodynamique, clinique, biologique (NFS, créatininémie) et radiologique (J2-J5) Si fuite active au scanner : embolisation Si traumatisme ouvert : prise en charge chirurgicale		Traitement conservateur +++ Drainage de la VEUS si caillotage / extravasation de produit de contraste + sepsis non contrôlé sous ATB /absence d'opacification de l'uretère Si fuite artérielle active au scanner : embolisation Néphrectomie d'hémostase si instabilité hémodynamique	

Tableau 30 : Prise en charge des traumatismes du rein

Traumatismes de l'uretère[2,7,14]

Iatrogènes +++
Tableau clinique : Fièvre, douleur lombaire, retard à la reprise du transit, anurie
Examen de référence : Uroscanner

Uretère lombaire	Uretère pelvien
Lésion de bas grade/partielles : sonde JJ ou néphrostomie Lésion complète : Si patient instable, ligature de l'uretère d'amont + néphrostomie Anastomose urétéro-urétérale si <3cm Urétéro-iléoplastie Urétéropyélostomie Auto-transplantation Néphrectomie	Lésion de bas grade/partielles : sonde JJ ou néphrostomie Lésion complète : Si patient instable, ligature de l'uretère d'amont + néphrostomie Réimplantation urétéro-vésicale +/- vessie psoïque Lambeau vésical (Boari) Urétéro-iléoplastie Anastomose croisée urétéro- urétérale Néphrectomie

Tableau 31 : Prise en charge des traumatismes de l'uretère

Traumatisme de la vessie[2,7,9]

	Rupture intra-péritonéale	Rupture sous-péritonéale
Mécanisme	Choc direct sur vessie pleine Iatrogène	Associée à une fracture du bassin +++ Iatrogène
Clinique	Pas de globe vésical Absence de miction Hématurie possible Irritation péritonéale +/- sepsis	Pas de globe vésical Absence de miction Hématurie possible Empâtement hypogastrique
Diagnostic	UroTDM	UroTDM
Prise en charge	Fermeture chirurgicale systématique + drainage vésical pendant 10-15j avec imagerie de contrôle au décours	Drainage vésical 2 à 3 semaines

Tableau 32 : Prise en charge d'un traumatisme de la vessie

Fractures de l'urètre

	Urètre postérieur/bulbaire	Urètre pénien et méatique
Mécanisme	- Traumatisme du bassin - Écrasement lors de traumatismes périnéaux - Fausse route lors d'un sondage/manœuvre endo-urétrale	- Traumatismes pénétrants par arme à feu, arme blanche -Associées à une fracture des corps caverneux -Morsures/amputations
Tableau clinique	Urétrorragie +/- globe Hématome périnéal	Urétrorragie
Paraclinique	Urétrographie rétrograde : injection de 20-30ml de produit de contraste au méat urétral avec clichés radio à 30° → extravasation de produit de contraste +/- absence d'opacification vésicale (en faveur d'une rupture complète)	
Prise en charge	- Pose de cathéter sus-pubien en urgence - Tentative de réalignement endoscopique dès que patient stabilisé et que prise en charge orthopédique / viscérale effectuée - Urétroplastie à 3 mois	-Urétroplastie immédiate + SV 3 semaines si incomplète ou petite perte de substance - Réalignement endoscopique + SV 2 à 3 semaines si complète - Cystocathéter + urétroplastie à distance si échec réalignement / fracture complète avec perte de substance importante / polytraumatisé instable hémodynamiquement

Tableau 33 : Prise en charge des traumatismes de l'urètre

Traumatisme scrotal/testiculaire

Examen clinique	Hématome scrotal : bourse augmentée de volume, ecchymose, palpation testiculaire difficile Hématocèle : bourse augmentée de volume de coloration normale. Collection perçue dans la bourse, testicule non palpable
Paraclinique	Échographie : - Hématome scrotal - Hématocèle - Rupture de l'albuginée - Hématome du cordon/épididyme - Luxation testiculaire
Classification AAST	I : Contusion/hématome II : Rupture de l'albuginée subclinique III : Rupture de l'albuginée avec perte de moins de 50 % du parenchyme testiculaire IV : Rupture importante de l'albuginée avec perte de 50 % ou plus du parenchyme testiculaire V : Destruction ou avulsion testiculaire totale
Prise en charge	Stade I : Surveillance, antalgiques, AINS, glace Stades II, III, IV, V ou traumatisme ouvert : - Exploration chirurgicale par voie scrotale ou inguinale : drainage hématocèle/hématome, exérèse pulpe nécrosée, suture de l'albuginée, orchidectomie si testicule détruit - Antibiothérapie si traumatisme ouvert
Information du patient	Risques : - atrophie testiculaire (50% des cas) - Troubles de la fertilité - Surinfection - Orchidectomie si testicule détruit/dévascularisé

Tableau 34 : Prise en charge des traumatismes scrotaux/testiculaires

Amputation testiculaire : réimplantation par technique de microchirurgie possible

Plaie par arme blanche/à feu / morsure des OGE : risque hémorragique +++. Prise en charge chirurgicale : hémostase, désinfection de la plaie et exploration, retrait des corps étrangers et tissus nécrosés, suture et drainage. Antibiothérapie associée (Amoxicilline + acide clavulanique 3g/j pendant 7 j ou Doxycycline 200 mg/j si allergie) + protocole antirabique

Traumatisme de verge

Mécanisme	Rupture des corps caverneux : Faux pas du coït, traumatismes auto-infligés pour obtenir une détumescence rapide, masturbation, traumatisme du pénis à l'état flaccide
Examen clinique	Douleur brutale du pénis en érection + bruit de craquement, détumescence immédiate et hématome du fourreau de la verge Rechercher une lésion de l'urètre associée
Imagerie	Échographie à la recherche de la zone de rupture des corps caverneux IRM périnéale si échographie non contributive
Prise en charge	Prise en charge chirurgicale : évacuation de l'hématome, parage et suture de l'albuginée (Points inversés de fil tressé non résorbable 3/0) +/- test d'érection en fin d'intervention Abord électif/dégantage/ abord péno-scrotal en fonction de la localisation de la lésion Abstinence 6 semaines Information sur le risque de courbure de verge et de dysfonction érectile

Tableau 35 : Prise en charge des traumatismes de verge

Plaie par arme blanche/à feu / morsure des OGE

- risque hémorragique +++.
- Prise en charge chirurgicale : hémostase, désinfection de la plaie et exploration, retrait des corps étrangers et tissus nécrosés, suture et drainage.
- Antibiothérapie associée (Amoxicilline + acide clavulanique 3g/j pendant 7 j ou Doxycycline 200 mg/j si allergie) + protocole antirabique

Amputation pénienne

- Le plus souvent au cours d'une posthectomie.
- Réimplantation +++ (technique de microchirurgie avec anastomose de l'artère dorsale superficielle de la verge et des bandelettes neurovasculaires si possible + suture des corps caverneux et de l'urètre)

Strangulation des OGE par anneau

- Anesthésie locale par bloc + tenter de faire glisser l'anneau (lubrification, compression distale du pénis, passer plusieurs lacs sous l'anneau pour une traction plus uniforme) +/- expression de l'œdème pénien (compression pénienne par un élastique, shunt caverno-spongieux)
- Section de l'anneau : 2 sections à 180°. Protéger la peau +++. En cas d'utilisation de scie rotative, irrigation au sérum

Torsion du cordon spermatique

Diagnostic clinique	Douleur scrotale brutale, intense (moins importante si la torsion est vue tardivement.), aigue ou subaiguë, avec nausée/vomissement. Apyrexie. Testicule ascensionné et douloureux. Grosse bourse douloureuse. Cordon douloureux. Pas de diminution de la douleur à l'ascension du testicule. Douleur abdominale chez un patient avec testicule cryptorchide. Intérêt du score TWIST*
Paraclinique	LE DIAGNOSTIC EST CLINIQUE : L'échographie-doppler testiculaire ne peut éliminer le diagnostic si elle est normale.
Information du patient et de sa famille	Risque d'orchidectomie D'autant plus important que douleur depuis plus de 6h
Détorsion manuelle	Rotation dans le sens horaire pour le testicule gauche et antihoraire pour le testicule droit. Doit toujours être associée à une exploration scrotale et une orchidopexie.
Exploration testiculaire	EN URGENCE, par voie inguinale ou scrotale. Détorsion du testicule et vérification de la vitalité +/- orchidectomie ou orchidopexie. Orchidopexie controlatérale en cas de torsion.
Prescriptions post-opératoires	AINS, antalgiques. Surveillance douleur et hématome

Tableau 36: Prise en charge d'une torsion du cordon spermatique [2,7,9,15]

*Score TWIST (Testicular Workup for Ischemia and Suspected Torsion)

Critères	Points
Augmentation du volume testiculaire	2
Induration testiculaire	2
Abolition du réflexe crémastérien	1
Nausée/vomissement	1
Testicule ascensionné	1

Tableau 37 : *Score TWIST (Testicular Workup for Ischemia and Suspected Torsion)

Score 0-2 : Exclusion du diagnostic de torsion (VPN 100%)
Score 3-4 : Doute sur une torsion, discuter l'intérêt d'une échographie testiculaire
Score ≥ 5 : Diagnostic de torsion (VPP 100%), exploration chirurgicale en urgence

Phimosis et paraphimosis

Phimosis	Sténose relative de l'orifice préputial empêchant la rétraction complète du prépuce en arrière du gland.
Étiologies	Physiologique chez l'enfant Phimosis congénital se révélant lors des premiers rapports sexuels. Phimosis secondaire : Balanoposthite, diabète, lichen scléro-atrophique, tumeur du gland, manque d'hygiène
Complications	Balano-posthite : inflammation du gland et du prépuce. A traiter par une rétraction du prépuce avec nettoyage et bains de siège doux +/- topiques antibiotiques (si balanoposthite aigue bactérienne) Paraphimosis
Prise en charge	Enfant : uniquement si persistant après 4-5 ans. Adulte : associé au traitement de la pathologie sous-jacente si secondaire. - Traitement local par topique corticoïde : bétaméthasone crème une application matin et soir (6-8 semaines) - Traitement chirurgical si échec (posthectomie/plastie préputiale)

Tableau 38 : Prise en charge d'un phimosis [2,7,9]

Paraphimosis	Strangulation du gland causée par le blocage de l'anneau préputial en arrière du sillon balano-préputial Défaut de recalottage +++ (phimosis, post sondage ou érection).
Prise en charge = URGENCE CHIRURGICALE	Réduction rapide pour éviter une nécrose du gland. - Application de soluté hypertonique par une compresse autour du gland pendant 20-30 min pour diminuer l'œdème et faciliter la réduction. - Réalisation de multiples ponctions du prépuce œdématié afin de faciliter la réduction. - Réduction par traction sur l'anneau préputial avec l'index et le majeur de chaque main pendant quelques minutes puis en repoussant le gland dans le prépuce avec les deux pouces. 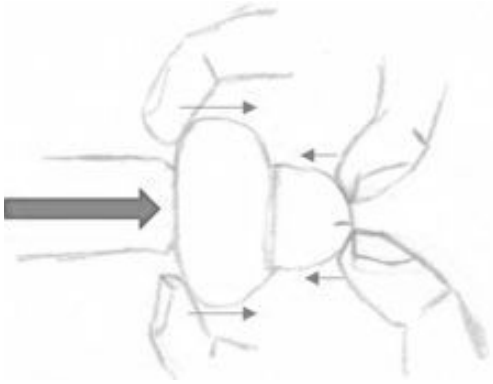 *D'après Faure et al., 2017* - Si échec, incision longitudinale superficielle ou posthectomie

Tableau 39 : Prise en charge d'un paraphimosis [2,7,9,16]

Priapisme

	Priapisme à bas débit 95% des cas	**Priapisme à haut débit** 5% des cas
Définition	État d'érection prolongé, dépassant 4 heures, parfois douloureux, en dehors de toute stimulation sexuelle.	
Physiopathologie	Veineux ou ischémique. Accumulation de sang dans les corps caverneux, responsable d'un arrêt de flux dans les artères caverneuses	Artériel ou non ischémique. Flux sanguin artériel non régulé dans les corps caverneux dû à une lésion d'une artère caverneuse ou à l'une de ses branches
Interrogatoire	ATCD, présence de douleurs, facteurs favorisant les érections. Noter l'horaire du début, (Si >6h risque important de nécrose des corps caverneux)	
Examen clinique	Érection rigide, douloureuse, gland mou	Semi-érection non douloureuse, renforcée par la stimulation sexuelle.
Étiologies	Idiopathique Hématologique (thalassémie, leucémie…) Infectieuse (toxine : scorpion, araignée) Métabolique (amylose, maladie de Fabry) Neurogénique (blessé médullaire, Sd de la queue de cheval…) Néoplasique (envahissement locorégional par un cancer) Iatrogène : agents vasoactifs pro-érectiles, antagonistes α-adrénergiques, anxiolytiques, anticoagulants, antidépresseurs/antipsychotiques, antihypertenseurs), hormones. Drogues	Post traumatique, post-opératoire ou lié à une érosion vasculaire par un processus tumoral des corps caverneux
	Sang noir, hypoxie et acidose (pH <7.25, PO2 <30mmHg, PCO2 >60 mmHg)	Semblable au sang artériel (pH >7.3, PO2 >50mmHg, PCO2 <40mmHg)
Gazométrie des corps caverneux	Bilan d'hémostase, NFS, à la recherche d'une cause hématologique Pas d'examen d'imagerie indispensable, discuter une échographie-doppler périnéale et pénienne, une IRM pénienne ou une artériographie (priapismes à haut débit).	

Tableau 40 : Diagnostic d'un priapisme [2,7,9,17]

Cas particuliers :

- le priapisme dans les suites d'un choc spinal, non ischémique, classiquement spontanément résolutif dans les 30 heures.
- le priapisme chez le patient atteint de drépanocytose n'est ni artériel ni veineux, le contexte clinique est évocateur. Il faut quand même faire la gazométrie caverneuse. La prise en charge doit être conservatrice (ponction, shunt distal) et associée à une prise en charge hématologique (oxygénothérapie…).

Prise en charge

	Priapisme à bas débit	Priapisme à haut débit
Degré d'urgence	Urgence médico-chirurgicale	Pas d'urgence
Traitement médical	1/ Prise en charge des facteurs favorisants, exercice physique, glace 2/ Ponction latérale ou trans balanique des corps caverneux sous AL : Aiguille Butterfly 16-18G, vidange +/- lavage du corps caverneux jusqu'à détumescence 3/Injection intra-caverneuse d' α1 adrénergique sous contrôle scopique et tensionnel (céphalées, HTA, bradycardie, arythmie, palpitations)	1/ Aspiration pour diagnostic 2/ Glaçage 3/ Abstention thérapeutique possible 4/ Traitement conservateur par une compression périnéale du faux-anévrysme avec la sonde de doppler ± blocage androgénique de 2 à 6 mois 5/ Embolisation sélective de l'artère pudendale en cas de fistule artério-caverneuse à l'artériographie Sclérose percutanée de la fistule sous guidage échographique
Traitement chirurgical	1/ shunts distal - Trans glandulaire, à l'aiguille ou au scalpel - Shunt distal ouvert (Al-Ghorab ou Burnett) 2/ shunt proximal Création d'une fistule caverno-spongieuse par voie périnéale 3/ Pose précoce (4-6 semaines) d'implant pénien si >36h et échec des autres traitements	Ligature artérielle chirurgicale

Tableau 41 : Prise en charge d'un priapisme

Agent pharmacologique	Dosage et recommandations d'usage
Phenylephrine	Injection intracaverneuse de 200ug toutes les 3-5 min Dosage totale injectée : 1 mg en 1 heure
Etilephrine	Injection intracaverneuse Dilution 2,5 mg dans 1-2 mL
Adrénaline	Injection intracaverneuse de 2 mL d'une solution d'adrénaline diluée à 1/100,000 Jusqu'à 7 injections à intervalles de 20 min
Terbutaline	Administration orale 5 mg pour les érections prolongées > 2,5 heures, après injection d'IPDE5
Bleu de Méthylène	Injection intracaverneuse de 50-100 mg toutes les 5 min. Il faut ensuite l'aspirer et comprimer le pénis pendant 5 minutes supplémentaires

Tableau 42 : Traitement médical du priapisme ischémique, d'après Boissier et al., 2022 [9]

Gestes d’urgence en urologie

Le sondage par voie urétrale

Plusieurs types de sondes existent, de taille (1 Charrière = 0,33 mm de diamètre), de forme et de matériau différent.

Sonde	Simple courant	Double courant	Pour lavages/décaillotage
Droite	Foley La plus répandue	Couvelaire	Gouverneur Sonde simple courant sans ballonnet avec gros œillets pour décaillotage Sonde d’entéroplastie : A ballonnet, double courant, avec de gros œillets latéraux pour évacuer le mucus
Béquillée	Delinotte Plus rigide	Dufour Plus rigide	Marion

Tableau 43 : Types de sondes urinaires

Pour rappel : DÉCRET n° 2004-802 du 29 juillet 2004 relatif aux actes professionnels et à l'exercice de la profession d’infirmier :
«L'infirmier participe à la mise en œuvre par le médecin du premier sondage vésical chez l’homme en cas de rétention. »

Avant tout sondage :

- **Affirmer la rétention d’urine**
- Utilisez toujours une sonde de plus grosse charrière
- Ne jamais forcer le passage de la sonde dans l’urètre

Le mandrin est un bon outil. Ne pas hésiter à l’utiliser en première intention bien que souvent, une sonde de plus grosse charrière suffise.

<u>Matériel :</u>

- Kit d’asepsie : Champ stérile troué, compresses et gants stériles, matériel de désinfection 3 temps
- Sonde vésicale
- Seringue de 10 ou 20 ml à embout classique, eau stérile
- Poche de recueil

Technique de pose :

Après désinfection des OGE et après anesthésie locale par gel de xylocaïne intra-urétral.

- Chez la femme (en position gynécologique) :
  Écarter les grandes lèvres d'une main pour introduire de l'autre, la sonde dans le méat urétral.
  Chez la femme âgée, le méat urétral peut être difficile à trouver à la face antérieure du vagin.
- Chez l'homme (en décubitus dorsal) : Décalotter le gland et tendre la verge au zénith pour introduire la sonde dans l'urètre pénien.
  Basculer la verge à l'horizontale pour ouvrir au maximum l'angle entre l'urètre pénien et l'urètre membraneux.
  Le passage de ce niveau de la filière urétro-prostatique peut être facilité par l'utilisation d'une sonde béquillée.

Gonfler le ballonnet avec 10cc d'eau stérile, lorsque la sonde est introduite jusqu'à la garde.

Sondage sur guide

Lors d'un échec de sondage classique avec contre-indication à la pose d'un cathéter sus-pubien, vous pouvez tenter un sondage vésical sur guide.

Dans les mêmes conditions d'asepsie que le sondage urinaire classique :

- Introduction d'un guide hydrophile droit dans l'urètre de longueur suffisante pour atteindre la vessie
- Monter la sonde sur guide : introduire un trocart 18 G (rose) par un des œillets latéraux de l'extrémité distale de la sonde, à faire ressortir par le bout de la sonde. Ceci permettra d'y introduire le guide sans risquer d'endommager le ballonnet de la sonde.
- Remettre du gel de xylocaïne dans l'urètre avant de faire progresser la sonde sur le guide.
- Introduire la sonde jusqu'à la garde, gonfler le ballonnet de 10cc d'eau stérile et retirer le guide afin de mettre en place la poche de recueil.
-

Mandrin de Freudenberg :

Mandrin rigide utilisé lors des sondages difficiles avec une sonde droite.

- Lubrifier l'intérieur et l'extérieur de la sonde urinaire droite et introduisez le mandrin, puis sonder sans forcer. Lorsque vous êtes dans la vessie, retirer le mandrin en maintenant votre sonde en place.

Sondage sous cystoscopie (usage unique) :

Si un cystoscope souple à usage unique est disponible, possibilité de réaliser une urétroscopie pour intuber en sécurité sous contrôle de la vue avec un guide hydrophile qui permettra une dilatation urétrale et un sondage sur guide.

Pose d'un cystocathéter

Matériel :

- Kit d'asepsie : Champ stérile percé, compresses et gants stériles, antiseptique
- Kit d'anesthésie : Xylocaïne 1%, seringue 20cc et aiguille SC et PL
- Kit de cathétérisme, poche de recueil, système de fixation
- Kit soin : fil de suture (non résorbable, 1), Bistouri froid

Méthode

- Point de ponction à deux travers de doigt au-dessus de la symphyse pubienne
- Asepsie du champ opératoire et poser le champ
- Anesthésie sous-cutanée à l'aide la xylocaïne au niveau du point de ponction
- S'aider de l'aiguille à PL/mandrin de ponction pour repérer la vessie (aspirer en ponctionnant perpendiculairement à la peau) si doute.
- A l'aide du bistouri, incision de la peau
- Méthode avec kit métallique : Mettre en place le trocart du cystocathéter, cathéter à l'intérieur, sur le point de ponction et dans la même direction et longueur que l'aiguille à PL qui à permis de repérer la vessie en globe. Dès que les urines reviennent, pousser le cathéter et retirer le trocart en le pelant.
- Méthode avec le kit de pose sur guide : Sans retirer le mandrin de ponction utilisé à l'étape précédente, y insérer le guide, puis retirer le mandrin de ponction en laissant le guide en place, puis insérer sur guide le dilatateur. Retirer la chemise interne et insérer le cathéter dans le dilatateur puis retirer le dilatateur en le pelant.
- Fixation du cathéter comme un redon +/- gonflage du ballonnet avec 10 cc d'eau stérile (si cathéter à ballonnet).
- Pansement occlusif après avoir pris soin d'enrouler le cathéter sous le pansement.

Décaillotage vésical

Le décaillotage a pour but d'éliminer les caillots de sang de la vessie qui obstruent le col vésical ou la sonde, entraînant la difficulté ou l'impossibilité d'uriner.

Matériel

- Kit de sondage avec gel de xylocaïne
- Sonde de décaillotage et une sonde double courant
- Kit de lavage : Seringue de 50cc, Eau stérile, récipient de recueil des caillots
- Tubulure double courant, Poche de lavage de 3L et sac à urine

Méthode

- Champ stérile
- Sonder le patient à l'aide d'une sonde, si possible double courant et de gros calibre.
- Utiliser la seringue de 50cc pour laver la vessie en injectant l'eau stérile et en aspirant fortement les caillots, par le canal principal (sur lequel se branche la poche à urines).
- Renouveler le geste jusqu'à ce que les urines deviennent claires.
- Brancher le sac à urine et la tubulure de lavage sur la sonde.

Possibilité de réaliser des irrigations vésicales à l'acide tranexamique.

Complications des stomies urinaires et prothèses

Prolapsus stomial [2,18–24]

Diagnostic	Extériorisation avec allongement anormal de la stomie qui devient oedémateuse et violacée, pouvant saigner au contact
Prise en charge	Si peu important, réintégrable, sans gêne : - Soins de stomathérapie (application de Mannitol pour le réduire) - Port de ceinture abdominale non perforée Si plus important = prise en charge chirurgicale - Résection de la partie du greffon extériorisée - Réfection, si prolapsus complet et circonférentiel : raccourcissement +/- réimplantation sur un autre site de la paroi

Tableau 44 : Prise en charge d'un prolpasus stomial

Éventration péristomiale

Diagnostic	Présence d'une voussure de la paroi abdominale - Para-stomiale = sur un côté de la stomie - Péristomiale = voussure centrée sur la stomie qui devient proéminente.
Prise en charge	Éventration modérée : - Adaptation de l'appareillage - Ceinture abdominale de contention Éventration importante = Reprise chirurgicale - Voie intra-abdominale si possible, +/- plaque d'éventration - Transposition du site de stomie possible

Tableau 45 : Prise en charge d'une éventration péristomiale

Autres complications des stomies

Sténose stomiale	Sténose de l'orifice externe de la stomie (continente ou non) Difficulté de sondages (stomie continente)	Sténose mineure : - corticothérapie locale - dilatation de stomie - sondage à demeure temporaire (2-3 sem) Sténose importante : - Reprise chirurgicale
Rétention aigue d'urines chez patient porteur de stomie urinaire	Stomies non continentes : Lié à une sténose cutanée Stomies continentes : Vérifier si col vésical fermé	Stomies non continentes (Bricker) -Tenter de mettre en place une sonde de petit calibre dans l'orifice stomial pour lever l'obstacle lié à la sténose Stomies continentes -Si col non fermé, sondage par voie urétrale -Si col fermé, tentative de cathétérisation de la stomie +/- contrôle endoscopique. Si impossible, pose de cathéter sus-pubien, si possible sous contrôle échographique
Polypes granulomateux	Petits bourgeons à la périphérie immédiate de la stomie	Application de nitrate d'argent Ablations d'éventuels fils de l'anastomose cutanée non résorbés
Allergie aux poches collectrices	Érythème reproduisant la forme du protecteur cutanée	Changement de marque du collecteur
Sténoses urétéro-intestinales	Tableau de colique néphrétique/IRA obstructive/PNA obstructive avec dilatation des cavités rénales et de l'uretère jusqu'à l'anastomose urétéro-intestinale	En urgence, tentative de pose d'endoprothèse urétérale. Si échec, néphrostomie A distance, prise en charge endo-urologique en première intention (dilatation au ballonnet, section au laser…) Si échec, réimpantation urétéro-intestinale
Troubles hydro-électrolytiques	Acidose métabolique hyperchlorémique	Supplémentation orale en bicarbonates

Tableau 46 : Autres complications des stomies urinaires

Infections de prothèses

Sphincter urinaire artificiel (SUA)	Implant pénien	Ballonnets péri-urétraux
À évoquer devant dysfonction du sphincter + aspect rouge, chaud, inflammatoire de la bourse chez patient porteur d'un SUA, ou apparition d'un écoulement +/- purulent en regard des cicatrices Rechercher une érosion urétrale en cystoscopie	Aspect rouge, chaud, inflammatoire de la bourse/verge chez patient porteur d'un implant pénien, ou apparition d'un écoulement +/- purulent en regard des cicatrices Rechercher une érosion urétrale en cystoscopie et d'une érosion cutanée	Bourse ou grande lèvre rouge/chaude/inflammatoire +/- extériorisation du port de gonflage ou du ballon
Hospitalisation Mise en place d'une antibiothérapie large spectre Explantation du matériel sous AG	Hospitalisation Mise en place d'une antibiothérapie large spectre Explantation du matériel sous AG	En ambulatoire Ablation sous anesthésie locale Antibiothérapie à discuter

Tableau 47 : Prise en charge d'une infection de prothèse

Rétention avec SUA

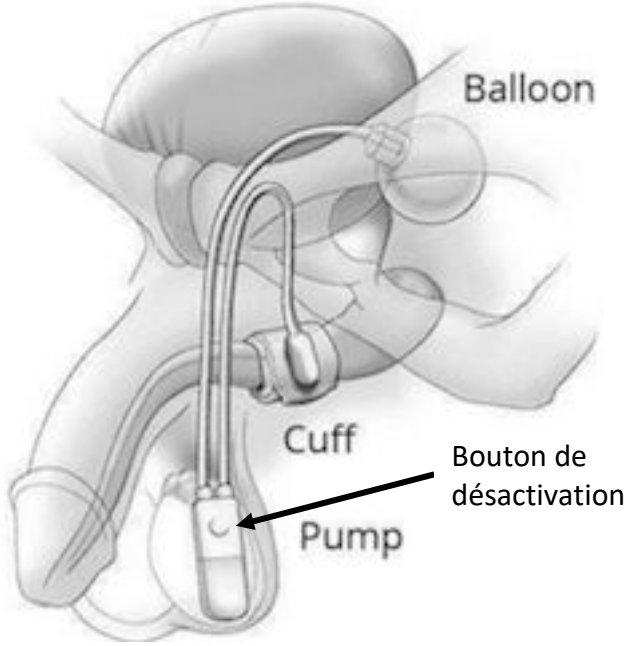

Figure 6 : Sphincter urinaire artificiel

-Chez l'homme, la pompe est positionnée dans le scrotum. Chez la femme, elle est positionnée dans la grande lèvre.

-Commencer par essayer de désactiver le sphincter : pomper 3-4 fois sur la pompe puis attendre 10 sec et ensuite appuyer sur le bouton de désactivation

-Si pas de reprise mictionnelle, possibilité de mettre en place une sonde urinaire de petit calibre. Ne pas la laisser en place au long cours, risque d'érosion urétrale ++++

-En cas d'échec, possibilité de réaliser le sondage sous urétro-cystoscopie ou mise en place d'un cathéter sus-pubien sous contrôle échographique (risque de percer le ballon abdominal)

Références

[1] P.-H. Savoie, R. Boissier, J.-A. Long, [Renal colic: How to calm and optimize the stone expulsion? Which treatment for pregnant women and children?], Prog Urol. 31 (2021) 956–966. https://doi.org/10.1016/j.purol.2021.08.001.

[2] Guillotreau Julien, Pignot Géraldine, Koutlidis Nicolas, Rouache Latifa, Bigot Pierre, Faïs Pierre-Olivier, Bernhard Jean-Christophe, Mazzola Clarisse, AFUF, Guide pratique des urgences en urologie, 1ère édition, 2010.

[3] M. El Khebir, O. Fougeras, C. Le Gall, A. Santin, C. Perrier, C. Sureau, J. Miranda, P. Ecollan, G. Bagou, A. Trinh-Duc, O. Traxer, Actualisation 2008 de la 8e Conférence de consensus de la Société francophone d'urgences médicales de 1999. Prise en charge des coliques néphrétiques de l'adulte dans les services d'accueil et d'urgences, Progrès en Urologie. 19 (2009) 462–473. https://doi.org/10.1016/j.purol.2009.03.005.

[4] X. Carpentier, O. Traxer, E. Lechevallier, C. Saussine, Physiopathologie de la colique néphrétique, Progrès en Urologie. 18 (2008) 844–848. https://doi.org/10.1016/j.purol.2008.09.023.

[5] G. Guichard, C. Fromajoux, D. Cellarier, P.-Y. Loock, E. Chabannes, S. Bernardini, R. Maillet, H. Bittard, F. Kleinclauss, Prise en charge de la colique néphrétique chez la femme enceinte : à propos de 48 cas, Progrès en Urologie. 18 (2008) 29–34. https://doi.org/10.1016/j.purol.2007.11.001.

[6] O. Traxer, E. Lechevallier, C. Saussine, Calcul uretère distal : prise en charge thérapeutique, Progrès en Urologie. 18 (2008) 981–985. https://doi.org/10.1016/j.purol.2008.09.016.

[7] A. Descazeaud, Urologie, 5e éd, Elsevier Masson, Issy-les-Moulineaux, 2021.

[8] M. Baboudjian, P.H. Savoie, J.-A. Long, R. Boissier, [Acute urine retention: Epidemiology, optimization of the care pathway and alternative to permanent bladder drainage], Prog Urol. 31 (2021) 967–977. https://doi.org/10.1016/j.purol.2021.07.005.

[9] R. Boissier, J.A. Long, P. Chiron, P.-H. Savoie, [Non-infectious emergencies of the lower urinary tract and genitals], Prog Urol. 31 (2021) 1022–1038. https://doi.org/10.1016/j.purol.2021.08.034.

[10] F. Caron, T. Galperine, C. Flateau, R. Azria, S. Bonacorsi, F. Bruyère, G. Cariou, E. Clouqueur, R. Cohen, T. Doco-Lecompte, E. Elefant, K. Faure, R. Gauzit, G. Gavazzi, L. Lemaitre, J. Raymond, E. Senneville, A. Sotto, D. Subtil, C. Trivalle, A. Merens, M. Etienne, Practice guidelines for the management of adult community-acquired urinary tract infections, Med Mal Infect. 48 (2018) 327–358. https://doi.org/10.1016/j.medmal.2018.03.005.

[11] E. Seizilles de Mazancourt, M. Vallée, A. Sotto, C. Le Goux, A. Dihn, A. Therby, R. Boissier, P.H. Savoie, J.A. Long, F. Bruyere, Les urgences infectieuses en urologie, Progrès en Urologie. 31 (2021) 978–986. https://doi.org/10.1016/j.purol.2021.07.006.

[12] P. Chiron, P.-H. Savoie, R. Boissier, J.-A. Long, Les urgences rares en urologie, Progrès en Urologie. 31 (2021) 987–1000. https://doi.org/10.1016/j.purol.2021.08.002.

[13] J.-A. Long, R. Boissier, P.-H. Savoie, [Renal Parenchyma Trauma and General Trauma Recommandations], Prog Urol. 31 (2021) 1001–1013. https://doi.org/10.1016/j.purol.2021.07.001.

[14] J.-A. Long, P.-H. Savoie, R. Boissier, [Management of complications of upper urinary tract trauma (kidney and ureter)], Prog Urol. 31 (2021) 1014–1021. https://doi.org/10.1016/j.purol.2021.07.009.
[15] J.A.B.A. Barbosa, P.F.S. de Freitas, S.A.D. Carvalho, A.Q. Coelho, M.A.W. Yorioka, M.W.A. Pereira, L.L. Borges, M. Srougi, W.C. Nahas, M.A. Arap, Validation of the TWIST score for testicular torsion in adults, Int Urol Nephrol. 53 (2021) 7–11. https://doi.org/10.1007/s11255-020-02618-4.
[16] Faure, A.; Bouali, O.; Boissier, R.; Panait, N.; Mouriquand, P., Prépuce serré de l'enfant et de l'adulte (physiologique et pathologique), in: Urologie, Copyright © 2017 Elsevier Masson SAS, 2017.
[17] Roumeguère T., Traitement médical et chirurgical du priapisme spontané et iatrogène., (n.d.).
[18] T. Nomura, H. Mimata, M. Yamasaki, Y. Sumino, H. Moriyama, K. Touhara, Y. Nomura, Repair of ileal conduit parastomal hernia by translocation of the stoma, Int J Urol. 10 (2003) 680–682. https://doi.org/10.1046/j.1442-2042.2003.00725.x.
[19] J.A. Sylora, R. Gonzalez, M. Vaughn, Y. Reinberg, Intermittent self-catheterization by quadriplegic patients via a catheterizable Mitrofanoff channel, J Urol. 157 (1997) 48–50.
[20] A.J. Casale, A long continent ileovesicostomy using a single piece of bowel, J Urol. 162 (1999) 1743–1745.
[21] B. Welk, The argument against screening for bladder cancer in neuro-urological patients, World J Urol. (2021). https://doi.org/10.1007/s00345-021-03802-6.
[22] M.N. Mhiri, A. Bahloul, K. Chabchoub, [Mitrofanoff appendicovesicostomy in children: indication and results], Prog Urol. 17 (2007) 245–249. https://doi.org/10.1016/s1166-7087(07)92272-1.
[23] E. Fontaine, R. Leaver, C.R. Woodhouse, The effect of intestinal urinary reservoirs on renal function: a 10-year follow-up, BJU Int. 86 (2000) 195–198. https://doi.org/10.1046/j.1464-410x.2000.00769.x.
[24] A. Kristjánsson, T. Davidsson, W. Månsson, Metabolic alterations at different levels of renal function following continent urinary diversion through colonic segments, J Urol. 157 (1997) 2099–2103.