

Livret de l'Interne

Transplantation Rénale

Auteurs : Benoit Mesnard ¹, Julien Branchereau ¹, Thomas Prudhomme ²

¹ Institut de Transplantation Urologie-Néphrologie (ITUN), CHU Nantes

² Département d'Urologie, de Transplantation rénale et d'Andrologie, CHU Toulouse

Sous la direction du Collège Français des Enseignants d'Urologie



1. Introduction

La transplantation rénale est le traitement de choix de la maladie rénale chronique terminale. En effet, en comparaison à la dialyse, la transplantation rénale permet d'améliorer la survie des patients ainsi que leur qualité de vie [1, 2]. La transplantation rénale a également un avantage médico-économique, puisque le coût de la dialyse est très largement supérieur à celui de la transplantation.

Tout patient à partir du stade de maladie rénale chronique préterminale (DFG estimé <15 ml/min/1.73m²) est potentiellement candidat à une transplantation rénale, qu'il ait un traitement d'épuration extra-rénale (dialyse) ou non. La transplantation est dite pré-emptive lorsqu'elle est réalisée avant la mise en place d'un traitement d'épuration extra-rénal.

La transplantation rénale est une intervention chirurgicale standardisée, bien qu'il existe des variations techniques en cas de particularité anatomique ou de transplantation itérative. Sauf exception, la transplantation rénale est hétérotopique, c'est-à-dire qu'elle est réalisée en fosse iliaque par une incision abdominale extrapéritonéale, avec réalisation des anastomoses vasculaires entre l'artère et la veine du transplant et les vaisseaux iliaques du receveur.

L'objectif de cet article est de résumer l'ensemble des caractéristiques de la transplantation rénale qui doivent être maîtrisées par les internes inscrits au DES d'Urologie.

2. Historique & Contexte de la Transplantation Rénale

Les premières transplantations rénales ont été réalisées à Paris il y a plus de 70 ans, grâce à la contribution de plusieurs pionniers de la chirurgie. En Janvier 1951, René Kuss [3] et son équipe réalisent la première transplantation rénale à partir d'un donneur vivant, en fosse iliaque, chez une patiente de 44 ans en insuffisance rénale avancée. René Kuss a donc été le premier à décrire l'implantation du transplant en fosse iliaque. Cette technique chirurgicale est encore aujourd'hui considérée comme la technique de référence.

Par la suite, la transplantation rénale s'est développée dans les années 70, suite à la découverte en 1976 de la Ciclosporine par Borel.

Actuellement, nous sommes dans un contexte de 'pénurie' d'organes. En effet, en 2019 en France, 8075 patients étaient inscrits sur liste d'attente active pour une transplantation rénale mais seulement 3643 transplantations rénales ont été réalisées [4]. Le nombre de transplantations réalisées est donc nettement insuffisant pour pallier le nombre de nouveaux inscrits. Ce déséquilibre, ou 'pénurie', s'aggrave chaque année ce qui contribue à l'augmentation des délais d'attente des patients sur liste.

En parallèle, l'âge moyen des donneurs en état de mort encéphalique augmente en France (42 ans en 2000 ; 58 ans en 2019 [5]). Ainsi, en 15 ans, le nombre de donneurs de plus de 65 ans a été multiplié par 10. De ce fait, la majorité des causes de mort encéphalique est maintenant d'origine cérébrovasculaire et le nombre de mort encéphalique par traumatisme (accidents de la voie publique et domestiques) diminue.

Le taux d'opposition au prélèvement en France est stable depuis plusieurs années (environ 33%), malgré les campagnes d'information de l'Agence de la Biomédecine et l'implication forte

des équipes de coordination de prélèvement d'organes et de tissus dans les centres hospitaliers.

3. Évaluation pré-opératoire du donneur

3.1. Caractéristiques & Type de donneur

Le transplant rénal peut provenir d'un donneur décédé en état de mort encéphalique (DDME), d'un donneur décédé après arrêt cardio-circulatoire (DDAC) ou d'un donneur vivant (DV).

Le nombre de donneurs en ME optimaux est en constante diminution. Ainsi, le développement de transplantation rénale à partir de DDME à critères élargis, de DDAC et DV permet de limiter la 'pénurie' d'organes en augmentant le pool de transplant.

Quel que soit le type de donneur, l'âge, le poids, la taille, l'IMC, les antécédents médicaux et chirurgicaux, la cause du décès, la fonction rénale à l'entrée en réanimation et au cours de la réanimation, la présence d'une protéinurie ou non doivent être évalués.

3.1.1. Donneur décédé en état de mort encéphalique (DDME)

En 2017, 77,6% des transplantations rénales ont été réalisées à partir de DDME en France [6].

Il existe deux types de DDME : les DDME à critères standards ('optimaux) et les DDME à critères élargis, définis par :

-tous les donneurs > 60 ans

-les donneurs entre 50 et 59 ans ayant deux critères parmi les 3 suivants : HTA ; créatininémie > 133 micromol/l, décès de cause cérébrovasculaire.

Afin d'améliorer la survie des transplants, l'Agence de la Biomédecine recommande d'utiliser une machine de perfusion hypothermique pour les transplants rénaux provenant de DDME à critère élargis.

3.1.2. Donneur décédé après arrêt cardio-circulatoire (DDAC)

En 2017, 6,2% des transplantations rénales ont été réalisées à partir de DDAC en France [7].

La classification de Maastricht définit les différentes catégories de donneur décédés après arrêt cardio-circulatoire (DDAC) :

-Le DDAC de type 2 est consécutif à un arrêt cardiaque, généralement extra-hospitalier, en présence d'un témoin mais dont la réanimation ne permettra pas de récupération hémodynamique.

-Le DDAC de type 3 est consécutif à une décision de limitation des thérapeutiques actives en réanimation.

-Le DDAC de type 4 est consécutif à un arrêt cardio-circulatoire chez un DDME.

Ainsi, cette classification permet de distinguer les donneurs non contrôlés (Maastricht II) pour lesquels l'heure de l'arrêt cardiaque, fixant le début de l'ischémie chaude, est inopinée et pas toujours précisément connue, et les donneurs contrôlés (Maastricht III et IV).

Le prélèvement d'organes chez les DDAC est autorisé en France suite à la loi d'Aout 2005. Le protocole de prélèvement des DDAC de type 3 est réglementé par l'Agence de la Biomédecine.

La transplantation rénale à partir de DV offre d'excellents résultats et doit se développer tout en assurant une sécurité maximale pour le donneur. Le donneur d'aujourd'hui ne doit pas devenir le receveur de demain.

3.2. Imagerie du donneur : TDM abdomino-pelvien injecté

La tomodensitométrie abdomino-pelvienne injecté est l'examen de référence du donneur. Cet examen permet une évaluation précise de la vascularisation artérielle et veineuse (nombre d'artères et de veines ; présence d'une division vasculaire ou non ; recherche d'une veine rénale gauche rétro-aortique ...) ainsi qu'une évaluation de la voie excrétrice (recherche d'une bifidité ou d'une duplicité urétérale ; d'un syndrome de la jonction pyélo-urétéral ; d'une dilatation des cavités pyélocalicielles ou urétérale...). Cet examen permet également une évaluation des autres organes à prélever.

Dans le cadre du donneur vivant, le TDM abdomino-pelvien injecté est également l'examen de choix. Il permet une évaluation de la vascularisation rénale artérielle et veineuse mais également une estimation de la fonction relative de chaque rein par évaluation volumétrique. La fonction rénale différentielle, déterminée par la scintigraphie rénale au DMSA, est nécessaire en cas de variation de la taille du rein sur le TDM ou en cas d'anomalie anatomique rénale significative afin de déterminer le côté du rein à prélever.

4. Évaluation pré-opératoire du receveur

4.1. Bilan pré-transplantation : Évaluation pluridisciplinaire

L'objectif du bilan pré-transplantation a 3 objectifs principaux :

-S'assurer de la faisabilité de la transplantation rénale sur le plan chirurgical, anesthésique et immunologique.

-S'assurer de l'absence de foyer infectieux latent susceptible de s'exacerber sous traitement immunosuppresseur.

-S'assurer de l'absence de tumeur occulte susceptible de s'exacerber sous traitement immunosuppresseur.

Ainsi, en cas d'obstacle à la transplantation, une période de contre-indication temporaire (CIT) peut être prononcée de façon concertée.

4.2. Évaluation urologique

L'évaluation urologique a pour objectif d'évaluer la faisabilité et les risques chirurgicaux de la transplantation rénale.

Les différents temps chirurgicaux doivent être anticipés :

-Voie d'abord chirurgicale : Poids / Taille / IMC / Antécédents de chirurgie abdominale / Examen abdominal à la recherche des cicatrices

En cas d'antécédents de polykystose rénale : examen clinique + évaluation TDM de la taille des reins natifs. Le pôle inférieur du rein natif ne doit pas dépasser la ligne reliant l'épine iliaque antéro-supérieure au pubis. En cas de comblement des fosses iliaques par chaque rein natif, une néphrectomie peut être réalisée avant la transplantation pour libérer de la place pour le transplant.

-Anastomoses vasculaires : Recherche d'AOMI ; claudication intermittente des membres inférieurs / Séance de dialyses sur cathéter fémoral et leur coté (transplantation rénale non

recommandée du côté de la mise en place des cathéter fémoraux) / Examen des membres inférieurs / Palpation des pouls fémoraux

-Anastomose urinaire : Évaluation du volume de la diurèse résiduelle / Évaluation des symptômes du bas appareil urinaire / Antécédents urologiques et de transplantation

En fonction de l'interrogatoire : débitmétrie / cystographie / fibroscopie uréthro-vésicale / BUD à la recherche d'un obstacle sous vésical, d'un reflux vésico-urétéral et d'évaluer la bonne fonction du réservoir vésical.

L'urologue réalise également un dépistage des tumeurs uro-génitales (PSA, toucher rectal, TDM abdomino-pelvien).

A l'issue de cette évaluation, l'urologue décide du lieu d'implantation du futur transplant et de la technique de réimplantation urinaire. Il informe le patient risques opératoires (hémorragiques, transfusionnels, nosocomiaux, pariétaux, réanimatoires, complications vasculaires et urinaires, échec de transplantation). La fiche explicative de l'AFU doit être remise au patient.

4.3. Imagerie du receveur

Le TDM abdomino-pelvien (avec injection de produit de contraste chez les patients dialysés ; sinon sans injection) et l'écho-doppler artériel et veineux des membres inférieurs sont les examens d'imagerie de référence d'évaluation du receveur. Ces examens sont réalisés à la recherche de plaque d'athérome des vaisseaux iliaques et de sténoses vasculaires, permettant ainsi de définir le site de l'anastomose artérielle. L'écho-doppler veineux permet de rechercher la présence d'une thrombose localisée ancienne de l'axe iliaque. Il convient de réaliser ces examens tous les 2 ans ou tous les ans en cas de facteurs de risque d'athérosclérose avancée (antécédents de diabète, d'athérosclérose, d'HTA...)

5. Le prélèvement et le conditionnement des transplants rénaux

5.1. Prélèvement des transplants rénaux

Le prélèvement multi-organes (PMO) sur DDME a récemment fait l'objet de recommandations par la HAS [10]. Le PMO a pour objectif de réaliser une réfrigération et un rinçage des organes in situ par une solution de préservation puis de réaliser une explantation des organes associés à leur vascularisation.

Pour rappel, avant l'arrivée au bloc opératoire, les caractéristiques du donneur doivent être connues : Age / Poids / Taille / IMC / Antécédents médicaux et chirurgicaux / Cause du décès / Fonction rénale / Type de donneur (DDME à critères standards, DDAC). Le scanner « pré-don » a dû être consulté en particulier pour évaluer la vascularisation à destinée du transplant (recherche d'artères ou de veines surnuméraires) ainsi que pour détecter un système collecteur double. A l'arrivée en salle, une confirmation des organes qui seront prélevés ainsi qu'un recensement des équipes qui interviendront au cours du PMO doit être réalisé avec la coordination hospitalière des prélèvements d'organes.

Le donneur est installé en décubitus dorsal, les bras le long du corps. Le champage est large (du menton en cas de prélèvement thoracique jusqu'à mi-cuisse en cas de prélèvement des vaisseaux fémoraux). Après une laparotomie médiane, la première étape consiste à réaliser une inspection de la cavité péritonéale à la recherche d'une contre-indication possible au prélèvement (tumeur maligne, lésions traumatiques). En cas de prélèvement hépatique associée, l'aspect du foie est également évalué. Un prélèvement de liquide péritonéale à visée bactériologique et mycologique est réalisé.

Ensuite, le premier objectif étant de rincer et de refroidir les organes, la canulation des vaisseaux rétropéritonéaux afin de perfuser les organes est la première des étapes. Une exposition des vaisseaux du rétropéritoine est réalisée par un décollement du fascia de Told et de la racine du mésentère par la manœuvre de Kocher. L'exposition de la veine cave et de l'aorte doit être poursuivie jusqu'au-dessus de la veine rénale gauche. L'aorte sous rénale et

la veine cave inférieure sont mises sur lacs. Une fenêtre des loges est effectuée de chaque côté afin de pouvoir attester de la bonne décoloration des reins au cours du rinçage.

A ce moment du prélèvement et en cas de prélèvement à l'étage thoracique, l'équipe de transplantation prend la place sur le champ opératoire et prépare les sites de canulation à l'étage thoracique. De même en cas de prélèvement hépatique, une dissection du transplant « à cœur battant » est parfois réalisée par certaines équipes de transplantation hépatiques.

Avant de canuler les vaisseaux rétropéritonéaux, l'ensemble des lignes de perfusion doivent être préparés. Les solutions de préservation autorisées dans le cadre du rinçage des viscères abdominaux sont nombreuses. Seulement quelques solutions de préservation sont répertoriées dans chaque centre. La coordination hospitalière des prélèvements d'organes oriente le choix de la solution de préservation en fonction des organes prélevés au cours de la procédure. Les solutions de préservation préalablement réfrigérées sont installées au pied du patient à une hauteur de 40 à 50 cm par rapport au patient. En cas de prélèvement hépatique, une ligne de rinçage pour la veine mésentérique inférieure est également installée. La canule de décharge cave doit être courte et déclive vers un bac de recueil. De la glace pilée stérile et de l'eau glacée sont préparées en abondance.

Une injection d'héparine à la dose de 300UI/Kg est ensuite réalisée en intra-veineux. En cas de prélèvement hépatique, une canule avec une irrigation lente de sérum physiologique est introduite dans la veine mésentérique inférieure jusqu'au pédicule hépatique. Pour limiter le rinçage aux viscères abdominaux et séparer l'étage sus et sous diaphragmatique, l'aorte coeliaque est abordée à travers le petit épiploon et à droite de l'œsophage puis mise sur lac. Ensuite la canule artérielle est introduite soit au niveau de l'aorte sous rénale soit au niveau de l'artère iliaque interne droite. L'extrémité de la canule artérielle doit se situer en dessous des ostias des artères rénales. Enfin la canule veineuse est introduite au niveau de la veine cave inférieure.

En accord avec les autres équipes de prélèvement, la ligne de perfusion aortique et la décharge cave sont ouvertes, l'aorte coeliaque est clampée et la cavité péritonéale remplie de glace pilée. Cette séquence d'évènement définit le début de l'ischémie froide qui prendra fin lors du début des anastomoses vasculaires au cours de la transplantation. Le rinçage des est poursuivi jusqu'à décoloration des viscères abdominaux et de la décharge cave (6 à 8 litres sont le plus souvent nécessaires). La décoloration des reins doit être surveillé afin de détecter précocement un mauvais rinçage des transplants. Au cours de ce temps, des ganglions mésentériques et la rate sont prélevés.

Après rinçage, la seconde phase d'explantation des transplants débute. Les équipes thoraciques et hépatiques ont priorité pour réaliser l'explantation de leurs transplants. L'explantation des transplants rénaux débute par la section de la veine rénale gauche au niveau son ostium. Ensuite, la face antérieure de l'aorte est sectionnée longitudinalement en son centre jusqu'à l'artère mésentérique inférieure. Les ostias des artères rénales sont repérées. La face postérieure de l'aorte est sectionnée longitudinalement en son centre à la lame froide et prenant appui sur le billot rachidien. L'aorte sus-rénale est sectionnée à distance des ostias des artères rénales pour préserver des patches de large calibre autour de chaque artère rénale. La veine cave est sectionnée de part et d'autre et à distance de la veine rénale droite. Les uretères sont sectionnés proche de la vessie. Enfin les 2 reins sont extraits de leur loge rénale respective.

Un dégraissage des transplants rénaux doit être réalisé sur back-table dans le centre de prélèvement et avant tout conditionnement du transplant. Ce dégraissage a pour but de rechercher des lésions malignes sur la surface du parenchyme rénale. En cas de nécessité de reconstruction artérielle ou veineuse, la reconstruction sera réalisée par l'équipe qui réalisera la transplantation. Cependant, ces situations doivent être anticiper et des vaisseaux artériels ou veineux doivent être également prélevés sur le donneur afin de permettre des reconstructions vasculaires complexes. Enfin, le rapport de prélèvement est rempli par les équipes. Il détaille les dimensions du transplant, le nombre d'artères et de veines et la

présence ou non d'accidents ou d'évènements au cours du prélèvement. Sa rédaction et la réalisation de photographie des transplants sont obligatoires.

En cas de prélèvement donneur DDAC, les étapes de prélèvement sont sensiblement identiques. Cependant le rinçage des organes sera réalisé directement par les canules de la circulation régionale normothermique. L'étape de la canulation des vaisseaux ne sera pas réalisée et les étapes de prélèvements seront ensuite identiques

5.2. Conditionnement des transplants rénaux

Après prélèvement, pendant le transport et jusqu'à la transplantation, les transplants rénaux sont préservés soit en condition statique hypothermique, soit sur machine de perfusion hypothermique.

Actuellement le choix de la modalité de préservation dépend du type de donneur.

Conservation statique hypothermique :

- DDME à critères standards
- DV

Machine de perfusion hypothermique :

- DDME à critères élargis = recommandation
- DDAC de type 2 et de type 3 = obligation

La conservation statique est la modalité la plus simple de préservation des transplants. Elle consiste à préserver le transplant dans un contenant rempli de liquide de préservation qui est refroidi par contact par de la glace. De la même façon, les solutions de préservation autorisée dans le cadre de la conservation statique rénale sont nombreuses avec des équivalences en fonction de chaque laboratoire. Seulement quelques solutions de préservation sont répertoriées dans chaque centre.

La perfusion hypothermique consiste à faire circuler une solution de perfusion, réfrigérée, plus ou moins oxygénée au sein du transplant. Cette perfusion continue permet :

- Le lavage du transplant des déchets toxiques produits par le métabolisme anaérobie
- Le maintien la fonction de des cellules endothéliales
- L'ouverture du lit vasculaire avant la greffe
- L'apport en **oxygène** pour assurer un métabolisme résiduel

En clinique, la perfusion hypothermique a démontré son efficacité pour diminuer le taux de reprise retardée de fonction de l'ordre de 10% (définie par la nécessité de réaliser une séance de dialyse dans la semaine suivant la transplantation). Elle est également associée à une meilleure fonction rénale à un an.

Ces bénéfices sont principalement retrouvés dans les populations de DDME à critères élargis et de DDAC, ce qui justifie l'implémentation des machines de perfusion hypothermique dans ces populations.

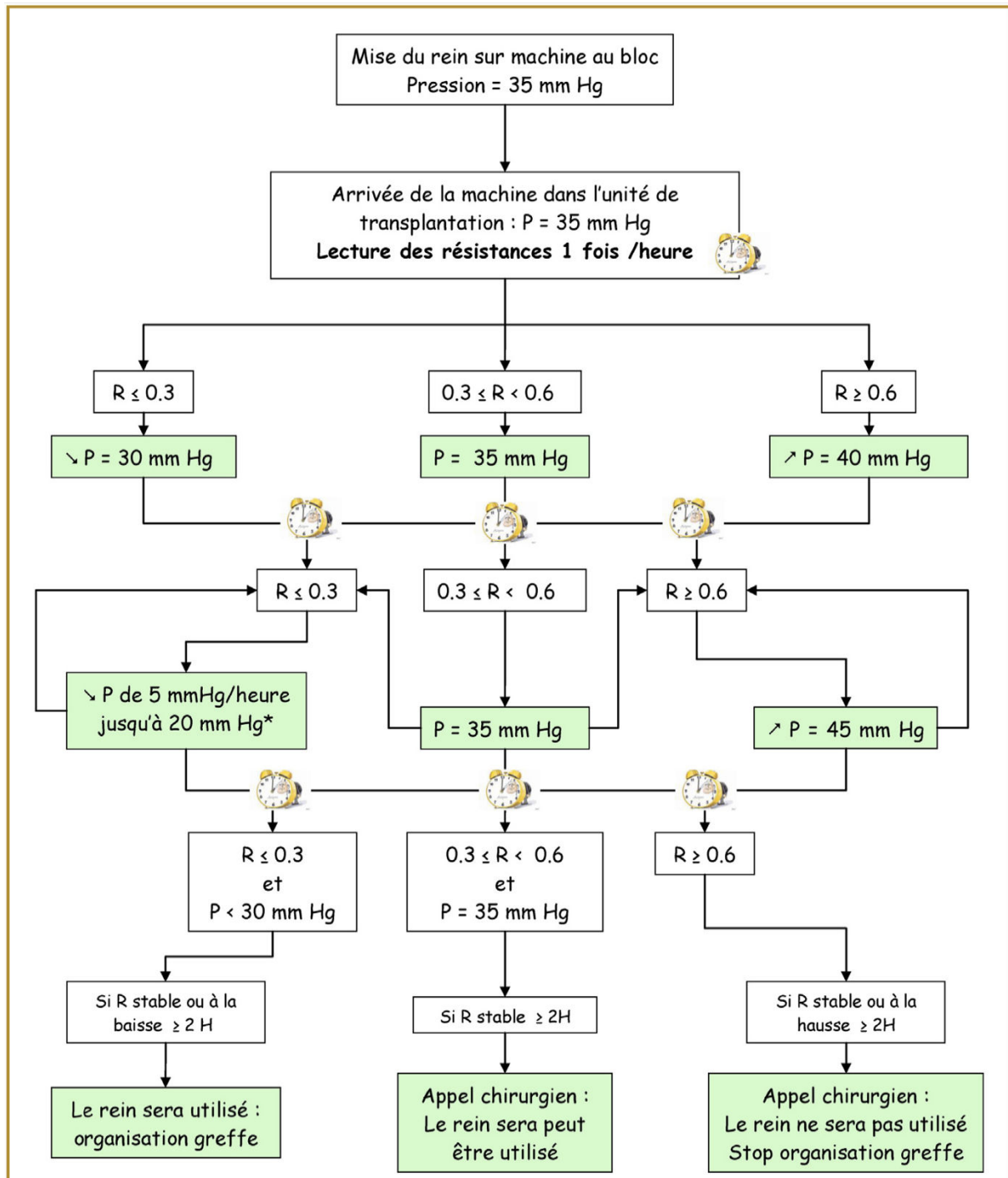
Les transplants rénaux sont perfusés par l'artère rénale. Il est donc nécessaire de mettre en place un connecteur entre l'artère rénale et la tubulure de perfusion. Ceux-ci sont fournis en fonction de chaque système. Il est recommandé d'utiliser des connecteurs qui utilisent les patchs aortiques pour réaliser l'étanchéité. L'insertion d'une canule mâle dans l'artère rénale n'est à envisager qu'en cas d'absence de patch aortique car celle-ci peut être responsable de dissection de l'intima.

Deux machines de perfusion sont actuellement disponibles en France : la LifePort® Kidney Transporter 1.0 et 1.1 (Organ Recovery System, Itasca, IL, USA) et la machine WAVES® (Waters Medical System, Rochester, MN, USA). Bien que leur maniement soit principalement réalisé par les équipes de coordination, certains éléments techniques sont à connaître.

- Le refroidissement du transplant et du circuit de perfusion est réalisé à l'aide de glace pilée non stérile mis en place dans un bac inclus sur chaque machine de perfusion. Les machines de perfusion ne permettent pas une perfusion clinique en cas de température supérieures à 8°C. Il est donc nécessaire de remplir les machines de perfusion de glace pilée et de les allumer au moins 10 minutes avant la mise en place du transplant pour qu'elle puisse assurer le refroidissement du système (mode de perfusion spécifique). De plus, la machine LifePort réalise un débullage du circuit de perfusion au cours de cette période de pré-perfusion.
- Les cassettes de perfusion doivent être remplies par une solution de conservation dédiée à ces machines (KPS-1 ® pour la LifePort ® et Perfgen ® pour la WAVES ®). Ces solutions ont cependant une composition identique.
- Seule l'artère est connectée à la machine de perfusion. La veine doit être libre et positionnée au-dessus de l'artère pour permettre l'évacuation du liquide de perfusion.
- L'objectif de perfusion doit être établi quel que soit la machine à 35 mmHG.
- Il est nécessaire de vérifier l'absence de torsion de l'artère rénale et la bonne perfusion du rein attesté par la présence d'un retour veineux avant de reconditionner la machine de perfusion
- En cas d'arrêt inopiné de la machine de perfusion, les transplants peuvent être préservés en hypothermie au sein de la LifePort ® Kidney Transporter 1.0 et 1.1 (Organ Recovery System, Itasca, IL, USA). Cependant, il est nécessaire de reconditionner les transplants en cas d'arrêt de perfusion sur la machine WAVES ® (Waters Medical System, Rochester, MN, USA) (absence de refroidissement passif avec réchauffement progressif du transplant).

Une évaluation des indices de résistance doit être réalisé tout au cours de la perfusion (FIGURE). L'évolution des résistances plus que le niveau de résistance est un indicateur majeur de la bonne reperfusion des transplants après revascularisation. Un transplant doit présenter une diminution progressive des résistances principalement marquée au cours des

premières heures de perfusion. Un transplant qui présente des indices de résistance élevés, stables ou en augmentation doit faire envisager de récuser le transplant.



6. La transplantation rénale

6.1. Inspection & préparation du transplant

La préparation du transplant est réalisée stérilement au bloc opératoire, sur une back-table, avant la transplantation. Elle peut contre-indiquer une transplantation si elle révèle des anomalies incompatibles avec une transplantation de qualité (rein détérioré, anomalie vasculaire...).

Le premier temps consiste à retirer toute la graisse péri-rénale qui n'aurait pas déjà été retirée lors du prélèvement. Il est nécessaire de lier au fil chirurgical toutes les structures cellulogriseuses pour éviter les saignements lors du déclampage, notamment près du hile. Le pédicule est ensuite disséqué. La veine et l'artère principale sont libérées avec minutie de la périphérie vers le hile et tous les vaisseaux collatéraux sont minutieusement liés.

A droite, la veine rénale, qui est anatomiquement courte, doit être allongée en utilisant le patch de veine cave toujours prélevé simultanément à la veine, en réalisant deux surjets. Par cet artifice, la veine rénale droite peut être allongée de plusieurs centimètres (PHOTO).

L'artère rénale est prélevée avec le segment aortique attenant à l'ostium. En cas patch aortique calcifié et/ou de présence de plaque athérome à l'ostium de l'artère rénale, il peut être nécessaire de sectionner le patch aortique afin de réaliser une anastomose en zone 'saine', réduisant par conséquent la longueur de l'artère. Dans certains cas, la partie intimale de l'artère rénale peut être très friable, nécessitant de fixer l'intima aux autres tuniques par des points séparés de Prolène 6/0 ou 7/0.

En cas d'artères multiples, le chirurgien doit faire un choix entre l'implantation séparée des artères et l'implantation unique, après avoir suturé les artères ensemble. Lorsque la distance entre les artères est courte, la technique est alors soit de suturer les 2 artères ensemble l'une contre l'autre en 'canon de fusil' (PHOTO) (en latéro-latéral) si leur diamètre est identique, soit d'implanter l'artère la plus petite dans la plus grande (en termino-latéral) (PHOTO). Lorsque la distance entre les artères est plus longue et lorsque le patch aortique est exploitable, il est

parfois souhaitable de diminuer la distance entre les 2 ostium en suturant les 2 patches ensemble après les avoir raccourcis (PHOTO).

La dernière étape consiste à libérer l'uretère en épargnant le tissu péri-urétéral et toute la graisse autour du bassinnet pour en préserver la vascularisation. L'objectif est ainsi de préserver le 'triangle d'or', quadrilatère délimité par : en dedans l'uretère proximal ; en dehors l'extrémité inférieure du bord interne du rein ; en haut les vaisseaux du hile ; en bas la ligne virtuelle tangentielle au pôle inférieur du rein. La dissection de ce triangle entrainerait un risque majoré de nécrose pyélique ou urétérale et donc de complications urinaires.

Enfin, certaines équipes évaluent la qualité du transplant par la réalisation d'une biopsie préimplantatoire.

6.2. Technique chirurgicale de transplantation rénale

Bien que réalisée en urgence, la transplantation rénale nécessite une planification opératoire qui dépend des antécédents du receveur, de son état vasculaire, de son statut urinaire mais également des caractéristiques du transplant.

En l'absence d'antécédent significatif, la première transplantation est généralement réalisée en fosse iliaque droite, la seconde en fosse iliaque gauche, la troisième en latéro-cave. D'autres sites d'implantation sont envisageables en cas de recours : position orthotopique, position en flanc gauche avec anastomose sur l'artère splénique, position iliaque après ablation des précédents transplants. Le choix du site d'implantation du transplant n'est cependant soumis à aucun dogme et doit s'adapter aux caractéristiques du receveur et du transplant.

Le premier élément pris en compte est la disponibilité d'un axe artériel. Celui-ci doit pouvoir être clampé en amont et en aval de la future anastomose avec la nécessité de présenter des portions sans calcification afin d'éviter toute rupture de plaque d'athérome lors du clampage. Il est ensuite nécessaire de vérifier le site d'anastomose veineuse. Dans la majorité des cas, celle-ci peut être effectuée sur l'axe veineux parallèle au site d'implantation artérielle.

Cependant, une vigilance particulière doit être portée au patient qui ont dans leur antécédent une pose d'un cathéter central ou la réalisation de dialyse sur voie centrale et qui présentent en effet un risque de thrombose des vaisseaux précédemment cathétérisés. Enfin la dérivation urinaire doit être déterminée en fonction des antécédents urologiques du receveur, du transplant et du site d'implantation. La majorité des équipes chirurgicales réalisent en première intention une anastomose urétéro-vésicale par voie extra-vésicale de type Lich-Gregoir. Certaines équipes réalisent en première intention une dérivation urinaire par anastomose urétéro-urétérale ou pyélo urétérale. Les éléments qui orientent vers une anastomose urétéro-urétérale ou pyélo urétérale sont : un uretère mal vascularisé (uretère dénudé, artère polaire inférieure non réimplantée, atteinte du triangle d'or), un uretère court, un calcul du transplant, un antécédent de radiothérapie pelvienne. En cas de choix d'une anastomose urétéro-urétérale, une anastomose termino-latérale est à privilégier par rapport à une anastomose termino-terminale avec ligature de l'uretère en cas de : diurèse préservée, d'infections urinaires à répétition ou chez les patients porteurs d'une dérivation externe de type Bricker. Dans tous les cas l'anastomose urinaire devra être protégée en post-opératoire par la mise en place d'une sonde JJ qui est associée à une diminution du taux de fistule urinaire et de sténose.

Ces 3 éléments permettent de planifier en préopératoire le site d'implantation du transplant chez le receveur.

La technique chirurgicale de transplantation rénale à fait l'objet d'un Mooc par le Collège Français des Enseignants d'Urologie. Celui-ci détaille les étapes chirurgicales d'une transplantation en fosse iliaque avec anastomoses vasculaires sur les vaisseaux iliaques externes et anastomose urinaire urétéro-vésicale par voie extra-vésicale. Le Mooc est disponible sur l'adresse suivante : <https://www.youtube.com/watch?v=yEPhCYIOF6o>

Nous proposons d'en rappeler les étapes :

1. Installation en décubitus dorsal bras en croix
2. Sondage urinaire
3. Préparation d'un champ xypho-pubien

Préparation du site d'anastomose

4. Incision cutanée et sous cutanée iliaque arciforme du pubis à l'épine iliaque antérosupérieure
5. Incision de l'aponévrose du muscle oblique externe jusqu'au bord externe du muscle grand droit
6. Libération de l'aponévrose de l'oblique externe par rapport au plan de l'oblique interne et transverse
7. Ouverture de l'espace rétropéritonéale
8. Identification du cordon spermatique / ligament rond
9. Ligature des vaisseaux épigastriques
10. Refoulement du péritoine vers le haut et le dedans
11. Mise en place d'un écarteur auto statique de type
12. Identification des vaisseaux iliaques
13. Dissection et mobilisation complète de la veine iliaque externe. Mise sur lacs
14. Dissection à minima de l'artère iliaque externe. Mise sur lacs
15. Mise en place du transplant dans sa loge (=début de l'ischémie chaude)

Anastomose veineuse

16. Clampage de la veine iliaque externe
17. Veinotomie longitudinale
18. Passage des points d'angle. Nouage du point d'angle proximal. Fils non résorbables monobrin de type Prolène 6/0
19. Surjet postérieur par voie endoluminale jusqu'à l'angle distale puis nouage du point d'angle distale
20. Surjet antérieur par voie extra-luminale
21. Mise en tension de l'anastomose par du serum hépariné
22. Mise en place d'un clamp sur la veine du transplant et déclampage de la veine iliaque en débutant par le clamp proximal. Nouage du surjet antérieur

Anastomose artérielle

23. Clampage de l'artère iliaque externe dans le sens du flux
24. Artériotomie par lame froide ou par un perforateur artériel sur la face antérieure de l'artère
25. Anastomose par hémi-surjets ou surjet parachute. Fils non résorbables monobrin de type Prolène 6/0. Passage des aiguilles de dedans en dehors sur l'artère iliaque
26. Déclampage de l'artère iliaque en débutant par le clamp distal. Nouage du surjet. Ablation du clamp sur la veine du transplant (=fin de l'ischémie chaude)
27. Hémostase chirurgicale du rein

Anastomose urinaire selon Lich-Gregoir

28. Remplissage de la vessie par du sérum betadiné. Passage de l'uretère sous le cordon spermatique
29. Dissection de la face postéro-vésicale de la vessie
30. Ouverture du détrusor sur 5cm à la face postéro-latérale de la vessie jusqu'à obtenir un bombement de la muqueuse vésicale
31. Passage du point d'anastomose distal. Point transfixiant le détrusor. Fils résorbable monobrin de type PDS 5/0
32. Section de l'uretère pour obtenir un trajet court et direct. Spatulation de l'uretère sur 1,5cm Ouverture de la muqueuse vésicale
33. Anastomose par hémi-surjets entre l'uretère et la muqueuse vésicale. Mise en place d'une sonde JJ
34. Réalisation d'un trajet antireflux par points séparés de fils résorbables entre les berges de la paroi vésicale

Fermeture

35. Hémostase chirurgicale
36. Mise en place de 2 redons chirurgicaux (un au contact de l'anastomose vasculaire et l'autre au contact de l'anastomose urinaire)
37. Fermeture du plan des obliques interne et transverse puis de l'aponévrose de l'oblique externe
38. Fermeture cutanée
39. Sonde urinaire maintenue en place

7. Le suivi post-opératoire

7.1. Le suivi au cours d'hospitalisation

Sur le plan chirurgical, il est nécessaire de surveiller particulièrement la diurèse, le volume et le contenu des drainages, en plus des paramètres habituels (constantes ; bilan biologique ; examen clinique abdominal, de la fosse iliaque de transplantation et des membres inférieurs). La couleur des urines doit être également surveillé car une hématurie peut être un des premiers signes de thrombose veineuse.

Les différentes complications chirurgicales après transplantation rénale sont détaillées au chapitre 8.

Une consultation urologique est le plus souvent programmée à 1 mois post-opératoire, afin de procéder à l'ablation de la sonde double J, de vérifier la bonne cicatrisation pariétale ainsi que la fonction du transplant.

7.2. L'immunosuppression pour les internes en Urologie

Le traitement immunosuppresseur associe différentes molécules agissant à différents stades du processus d'alloreconnaissance ; afin de minimiser le risque de rejet. Les médicaments immunosuppresseurs diminuent la réaction allogénique : blocage de la migration des cellules dendritiques, destruction des lymphocytes T, blocage des lymphocytes par inhibition des signaux d'activation...

Il n'existe pas de consensus concernant les associations thérapeutiques, mais les schémas classiques associent en début de transplantation :

-Corticostéroïdes

-Inhibiteur de la calcineurine : Ciclosporine / Tacrolimus

-Antimétabolite : Mycophénolate mofétil

Les inhibiteurs de mTOR (sirolimus et everolimus) peuvent parfois remplacer les inhibiteurs de calcineurine.

Enfin, dans certains cas, il peut s'ajouter dans la période post-transplantation initiale, un traitement d'induction dans le but de prévenir un rejet aigu précoce. L'indication et le type de traitement d'induction dépendent du risque immunologique du patient : immunisation préalable, transplantation antérieure, existence d'anticorps dirigés contre le donneur au moment de la transplantation.

8. Complications chirurgicales après transplantation rénale

Les complications chirurgicales en lien avec la transplantation rénale sont caractérisées en fonction de leur délai d'apparition : complications précoces (délais de survenue inférieur à 1 mois après la transplantation) contre complications tardives (délais de survenue supérieur à 1 mois après la transplantation) mais également en fonction de leur spécificité : complications spécifiques à la transplantation rénale contre complications communes à l'ensemble des chirurgies abdominales et du rétropéritoine.

La reconnaissance de ces complications est particulièrement importante dans cette population fragilisée par l'insuffisance rénale, les comorbidités associées et les traitements immunosuppresseurs. De plus, la rapidité de prise en charge est primordiale car si bien même la majorité des complications n'influencent pas la survie des transplants, certaines (sténoses, reflux vésico-urétérales symptomatiques) sont potentiellement responsables d'une diminution de la fonction rénale et d'autres (thromboses artérielles ou veineuses) sont directement et quasi systématiquement responsables de la perte du transplant.

8.1. Thrombose de l'artère du transplant

Classification : Complication précoce / Complication spécifique / Complication vasculaire

Incidence : 0,2 à 3,5%

Facteurs de risque : Athérosclérose de l'artère du transplant, artères multiples, dissection par traction de l'artère, transplantation pédiatrique. Étiologie principale = erreur technique.

Diagnostic clinique : Signe majeur : anurie en post-opératoire / Douleurs : signe inconstant / Si artères multiples : nécrose urétérale en cas d'atteinte d'une artère polaire inférieure, apparition tardive d'une hypertension artérielle.

Diagnostic paraclinique :

1^{ère} intention : Échographie du transplant (Parenchyme iso ou hypoéchogène, absence de flux tronculaire, absence de flux intra-parenchymateux).

2^{ème} intention : Angioscanner (nécessité au décours de séances de dialyse), angio-IRM, échographie de contraste pour évaluation des atteintes segmentaires.

Prise en charge :

1^{ère} intention : Chirurgie de sauvetage avec reprise de l'anastomose. Si échec : transplantectomie. En cas d'artères multiples : surveillance +/- parage exclusif des zones nécrotiques.

8.2. Plicature de l'artère du transplant

Classification : Complication précoce / Complication spécifique / Complication vasculaire

Facteurs de risque : Mauvais positionnement du transplant (Patch artériel rigide VS artère rénale souple), artère du transplant trop longue, mauvais choix du site de phlébotomie et d'artériotomie.

Diagnostic clinique : En fonction de l'importance de la plicature, (Asymptomatique => insuffisance rénale => anurie).

Diagnostic paraclinique :

1^{ère} intention : Échographie du transplant (Augmentation vitesse systolique maximale (180-200cm/s, allongement du temps maximal systolique (>80ms), diminution de l'index de résistance (<0,5), diffusion spectrale).

2^{ème} intention : Angioscanner (Possible nécessité au décours de séances de dialyse), angio-IRM.

Prise en charge :

1^{ère} intention : En fonction de l'importance de la plicature, surveillance ou reprise chirurgicale avec repositionnement du transplant et reprise de l'anastomose

8.3. Thrombose de la veine du transplant

Classification : Complication précoce / Complication spécifique / Complication vasculaire

Incidence : 0,5 à 4%

Facteurs de risque : Défaut technique, rein droit, variabilités hémodynamiques avec des chutes de tension prolongées, facteurs d'hypercoagulabilité dont des mutations constitutionnelles (facteur V).

Diagnostic clinique : Signe majeur : anurie en post-opératoire / Douleurs, hématurie de couleur « vieux sang » : signes inconstants.

Diagnostic paraclinique :

1^{ère} intention : Échographie du transplant (Transplant augmenté de volume, reflux Holo-diastolique, pic systolique bref, absence de flux veineux, hypo perfusion corticale).

2^{ème} intention : Angioscanner (possible nécessité au décours de séances de dialyse), angio-IRM.

Prise en charge :

1^{ère} intention : Thrombectomie chirurgicale associée à une réfection de l'anastomose (taux de récupération du transplant très faible). Si échec : transplantectomie.

2^{ème} intention : En cas de reprise chirurgicale non envisageable : thrombo-aspiration ou thrombolyse.

8.4. Sténose de l'artère du transplant

Classification : Complication tardive / Complication spécifique / Complication vasculaire

Incidence : 10% (1 à 25% en fonction des critères diagnostics)

Facteurs de risque :

Avant 3 mois : Défaut technique, artère du transplant préalablement pathologique, traumatisme de l'artère du transplant.

Après 3 mois : Rejet cellulaire et humorale (en particulier en cas de transplantation avec mismatch des complexes HLA), infection à CMV athérosclérose.

Diagnostic clinique : Souffle perçu en regard du transplant, hypertension artérielle de novo ou résistante au traitement médical, Dégradation de la fonction rénale en l'absence de signe de rejet, Tableau d'insuffisance cardiaque congestive

Diagnostic paraclinique :

1^{ère} intention : Échographie du transplant (Vitesse dans l'artère du transplant > 250 cm/s, ratio entre le pic systolique de l'artère du transplant et l'artère iliaque externe supérieur à 1,8, allongement du temps d'ascension systolique (supérieure ou égale à 0,1 secondes)).

2^{ème} intention, en vue d'une prise en charge chirurgicale pour préciser l'atteinte : Angioscanner, angio-IRM.

Prise en charge :

Atteinte sténotique supérieure à 80% ou atteinte évaluée entre 50 et 80% associée à une hypertension artérielle résistance ou à une dégradation de la fonction rénale : Angioplastie stenting

Atteinte sténotique évaluée entre 50 et 80% non symptomatique : surveillance régulière par écho doppler

8.5. Fistule artérioveineuse

Classification : Complication tardive / Complication spécifique / Complication vasculaire

Incidence : 1 à 17%

Facteurs de risque : Biopsie du transplant

Diagnostic clinique : Majoritairement asymptomatique et spontanément résolutive (75% à 4 semaines post-biopsie). Si symptomatique : Hématurie, hypertension artérielle.

Diagnostic paraclinique :

1^{ère} intention : Échographie du transplant.

2^{ème} intention, en vue d'une prise en charge chirurgicale pour préciser l'atteinte : Angioscanner, angio-IRM.

Prise en charge :

En cas de fistule symptomatique ou en cas de fistule de grande taille (supérieure à 15 mm de diamètre) : Embolisation sélective en radiologie interventionnelle.

8.6. Pseudo-anévrysme

Classification : Complication tardive / Complication spécifique / Complication vasculaire

Incidence : Intra-parenchymateux : 5% (complication fréquente et majoritairement bénigne) /
De l'artère transplant : <1% (complication rare mais grave engageant la survie du transplant
mais aussi du patient

Facteurs de risque :

Intra-parenchymateux : Biopsie du transplant

De l'artère transplant : infection mycotique à Candida Albicans, perforation digestive lors du prélèvement multi-organe.

Diagnostic clinique :

Intra-parenchymateux : Majoritairement asymptomatique et spontanément résolutive. Si symptomatique : Hématurie.

De l'artère transplant : Tableau aiguë de choc hémorragique par rupture de l'anastomose ou de l'artère du transplant / Tableaux chroniques : fièvre, hypertension, douleur abdominale, claudication, syndrome inflammatoire / Parfois asymptomatique.

Diagnostic paraclinique :

1^{ère} intention : Échographie du transplant. Seul et unique examen en cas de tableau aiguë de choc hémorragique. Si anévrisme déjà connu, pas d'imagerie nécessaire avant la prise en charge chirurgicale en urgence

2^{ème} intention, en vue d'une prise en charge chirurgicale si tableau chronique : Angioscanner, angio-IRM.

Prise en charge :

En urgence : Clampage premier de l'aorte ou de l'artère iliaque primitive homolatérale. Ablation du transplant avec ligature et ablation du segment iliaque atteint. Réalisation d'un pontage fémoro-fémorale extra-anatomique. Pas de mise en place de matériel prothétique.

8.7. Fistule urinaire

Classification : Complication précoce / Complication spécifique / Complication urinaire

Incidence : 2 à 5 %. 80% des cas au niveau de l'anastomose urinaire. Autrement par nécrose urétérale ou défaut de cicatrisation vésicale en cas d'anastomose urétéro-vésicale

Facteurs de risque : Absence de sonde JJ. Défaut de réimplantation d'une artère polaire.
Mauvaise vidange vésicale.

Diagnostic clinique : Extériorisation d'urine par les drains ou les orifices d'ex-drains, apparition d'une collection liquide le long de l'arbre urinaire, « cassure » de la diurèse, œdème des organes génitaux externes.

Diagnostic paraclinique :

1^{ère} intention : Ionogramme et créatinine sur liquide extériorisé ou après ponction : inversion de la formule sérique (créatinine augmentée, potassium augmentée, sodium diminué) /
Échographie de l'arbre urinaire : collection anéchogène.

2^{ème} intention : Tomodensitométrie abdomino-pelvienne avec temps tardif pour caractérisation de la fuite urinaire.

Prise en charge :

Type atteinte	1 ^{ère} intention	2 ^{ème} intention
Atteinte vésicale ou atteinte anastomotique urétéro-vésicale	Drainage vésicale 2 à 3 semaines puis contrôle cystographique	Anastomose pyélo-urétérale Nouvelle anastomose utérovésicale uniquement si uretère viable suffisamment long après excision de la nécrose
Atteinte anastomotique urétéro-urétérale	Anastomose pyélo-urétérale	
Nécrose urétérale	Anastomose pyélo-urétérale	
Atteinte parenchymateuse	Drainage rétrograde par sonde double J et antérograde par néphrostomie	Excision des tissus nécrotiques et omentoplastie

8.8. Obstruction urétérale

Classification : Complication précoce / Complication spécifique / Complication urinaire

Facteurs de risque : Compression extrinsèque (hématome, abcès, lymphocèle ou chez l'homme liée à un passage de l'uretère entre le cordon spermatique et la paroi musculaire) /

Compression intrinsèque (suture trop resserrée, trajet intra-mural trop étroit en cas d'anastomose urétéro-vésicale, torsions de l'uretère, œdèmes urétéraux) / Obstruction endoluminale : hématurie caillotante post-biopsique du haut appareil, calculs du donneur non traités en préimplantatoire

Diagnostic clinique : Diminution de la fonction rénale associée à une dilatation du haut appareil urinaire.

Diagnostic paraclinique :

1^{ère} intention : Échographie de l'arbre urinaire

2^{ème} intention : Tomodensitométrie abdomino-pelvienne avec temps tardif

Prise en charge :

En urgence : drainage des voies urinaires préférentiellement par voie antérograde.

Compression intrinsèque : Réfection de l'anastomose

Compression extrinsèque : Levée de l'obstacle

Obstruction endoluminale : Surveillance puis levée de l'obstacle

8.9. Hématurie

Classification : Complication précoce / Complication spécifique / Complication urinaire

Incidence : Fréquente et très majoritairement non compliquée

Facteurs de risque : Anastomose urétéro-vésicale et en particulier par voie intra-vésicale, biopsie du transplant.

Diagnostic clinique :

Hématurie post-opératoire précoce avec tarissement progressif

Diagnostic paraclinique :

Aucun

Si hématurie abondante avec déglobulisation ou si reprise hématurie après un intervalle libre :

Angioscanner, angio-IRM.

Prise en charge :

Surveillance

Si caillottage des voies urinaires avec dégradation de la fonction rénale : drainage du bas ou du haut appareil urinaire en fonction de l'étiologie.

Si étiologie spécifique mise en évidence : prise en charge de l'étiologie.

8.10. Sténose de l'uretère

Classification : Complication tardive / Complication spécifique / Complication urinaire

Incidence : 1 à 9%. 75% dans les 4 premiers mois. Majoritairement au niveau de l'anastomose urétérale.

Facteurs de risque : Ischémie urétérale (âge du donneur, donneur à critères étendus, uretère trop long ou dénudé artère polaire inférieure non réimplantée, survenue d'un hématome en post-opératoire). Si sténose après plusieurs années : infection à virus BK, infection à cytomégalovirus, rejet chronique.

Diagnostic clinique : Altération progressive de la fonction rénale associée à une dilatation des cavités pyélo-calicielles du transplant (Dilatation non présente en cas de fibrose du bassinnet)

Diagnostic paraclinique :

1^{ère} intention : Échographie de l'arbre urinaire

2^{ème} intention : Tomodensitométrie abdomino-pelvienne avec temps tardif, pyélographie antérograde (via un drain de néphrostomie) et cystographie rétrograde en cas d'atteinte de la fonction rénale contre indiquant la tomodensitométrie.

3^{ème} intention : Scintigraphie au MAG3 / Pose d'une néphrostomie à visée diagnostique

Prise en charge :

En urgence : dérivation du haut appareil urinaire par pose d'une sonde JJ ou d'une sonde de néphrostomie

Au décours :

	1 ^{ère} intention	2 ^{ème} intention	3 ^{ème} intention	4 ^{ème} intention
Sténose anastomotique urétéro-vésicale	Anastomose urétéro-vésicale si uretère restant sain et vessie mobilisable	Anastomose pyélo-urétérale Anastomose urétéro-urétérale sur uretère homolatéral	Vessie psoïque et lambeau de Boari-Kuss Urétéro-iléoplastie	Changement sonde JJ ou sonde de néphrostomie de manière itérative.
Sténose urétérale courte (<1,5cm)	Incision endoscopique + Dilatation ballonnet + Sonde JJ 3 mois	Anastomose pyélo-urétérale Anastomose urétéro-urétérale sur uretère homolatéral	Vessie psoïque et lambeau de Boari-Kuss Urétéro-iléoplastie	
Sténose urétérale courte (>1,5cm)	Anastomose pyélo-urétérale Anastomose urétéro-urétérale sur uretère homolatéral	Vessie psoïque et lambeau de Boari-Kuss Urétéro-iléoplastie		

8.11. Reflux vésico-urétéral

Classification : Complication tardive / Complication spécifique / Complication urinaire

Incidence : Reflux asymptomatique : 60% / Reflux symptomatique : 1%

Facteurs de risque : Uniquement en cas d'anastomose urétéro-vésicale. Obstacle sous vésical, trouble de la compliance vésicale.

Diagnostic clinique : Infections urinaires hautes récidivantes.

Diagnostic paraclinique :

Urétrocystographie rétrograde

Prise en charge :

Si asymptomatique : surveillance simple

Si symptomatique : 1^{ère} intention : antibioprophylaxie / 2^{ème} intention : traitement par voie endoscopique, injections sous-muqueuses péri-méatiques de dextranomer-hyaluronic acid (DX-HA) (Possibilité de répéter l'injection une ou 2 fois si perte d'efficacité) / 3^{ème} intention ou si reflux de haut grade : réimplantation urétéro-vésicale ou anastomose urétéro-urétérale.

8.12. Calculs du transplant

Classification : Complication tardive / Complication spécifique / Complication urinaire

Incidence : 1%

Facteurs de risque : Hyperparathyroïdie secondaire du patient insuffisant rénale, hypocitraturie et hyperoxalurie induites par les inhibiteurs de la calcineurine, hyperuricurie induite par la ciclosporine, infections urinaires à répétition (en particulier à Proteus), sténose de l'anastomose urinaire, fils non résorbables, maintien d'une sonde double J à demeure.

Diagnostic clinique : Insuffisance rénale aiguë ou progressive, sepsis urinaire, hématurie, dilatation des cavités pyélocalicielles, douleurs non spécifiques.

Diagnostic paraclinique :

1^{ère} intention : Échographie de l'arbre urinaire

2^{ème} intention et avant tout prise en charge des calculs : Tomodensitométrie abdomino-pelvienne

Prise en charge :

Identique à la prise en charge des calculs sur rein natif. Cependant abord privilégié du rein par voie antégrade.

8.13. Lymphorrhée extériorisée et lymphocèle précoce

(Écoulement après le 7^{ème} jour post-transplantation de plus de 50mL par jour de lymphe par un drain ou un orifice d'ex-drain)

Classification : Complication précoce / Complication spécifique / Complication lymphatique

Facteurs de risque : Age du receveur, obésité, diabète, dissection large des vaisseaux iliaques, absence de lymphostase mécanique, anastomose vasculaire sur l'artère iliaque externe versus iliaque interne, traitements anticoagulants, immunosuppression par inhibiteur de mTOR, rejet aiguë.

Diagnostic clinique : Extériorisation de liquide citrin par les drains ou les orifices d'ex-drains.

Diagnostic paraclinique :

Afin d'éliminer une fistule urinaire

1^{ère} intention : Ionogramme et créatinine sur liquide extériorisé : formule proche de la formule sérique / Échographie de l'arbre urinaire : collection anéchogène.

2^{ème} intention : Tomodensitométrie abdomino-pelvienne avec temps tardif pour éliminer une fuite urinaire.

3^{ème} intention : injection intraveineuse de bleue de Méthylène (en faveur d'une fistule urinaire en cas d'extériorisation de bleue).

Prise en charge :

1^{ère} intention : Maintient drainage jusqu'à tarissement.

2^{ème} intention : Si lymphorrhée persistante, ablation du système de drainage et marsupialisation intra-péritonéale dans un second temps si lymphocèle symptomatique.

8.14. Lymphocèle

Classification : Complication tardive / Complication spécifique / Complication lymphatique

Incidence : 1 à 26% en fonction du caractère symptomatique ou non et du délai de survenue

Facteurs de risque : Age du receveur, obésité, diabète, dissection large des vaisseaux iliaques, absence de lymphostase mécanique, anastomose vasculaire sur l'artère iliaque externe versus iliaque interne, traitements anticoagulants, immunosuppression par inhibiteur de mTOR, rejet aiguë.

Diagnostic clinique : Le plus souvent asymptomatique / Si symptomatique : compression vasculaire au niveau du pédicule et des vaisseaux iliaques responsable d'une thrombose veineuse du transplant et des membres inférieurs, ainsi que d'un œdème des membres inférieurs, compression de la voie excrétrice supérieure responsable d'une dilatation avec insuffisance rénale obstructive, compression vésicale avec pollakiurie, surinfection avec syndrome septique.

Diagnostic paraclinique :

1^{ère} intention : Ionogramme et créatinine après ponction : formule proche de la formule sérique / Échographie de l'arbre urinaire : collection anéchogène kystique +/- cloisonnée.

Prise en charge :

Si asymptomatique : surveillance simple.

Si symptomatique : 1^{ère} intention : drainage percutané 3 semaines ou jusqu'à un débit <50mL/jour +/- injection d'agent sclérosant / 2^{ème} intention : marsupialisation de la lymphocèle par voie coelioscopie ou par voie ouverte.

8.15. Hémorragie et hématome

Classification : Complication précoce / Complication non-spécifique

Facteurs de risque : Défaut d'hémostase au niveau du hile rénale, biopsies préimplantatoires, prise d'antiagrégant plaquettaire ou d'anticoagulant en post-opératoire, injection peropératoire d'héparine, incompatibilité ABO.

Diagnostic clinique : Syndrome anémique, compression des pédicules vasculaires ou des voies urinaires.

Diagnostic paraclinique :

1^{ère} intention : Échographie du transplant : collection hétérogène.

2^{ème} intention : Tomodensitométrie abdomino-pelvienne avec temps artériel : : hyperdensité spontanée +/- fuite active en cas d'injection.

Prise en charge :

Saignement actif en post-opératoire immédiat : reprise chirurgicale sans délais.

Saignement peu important, sans retentissement hémodynamique, localisé au pôle supérieur : surveillance.

Saignement avec retentissement hémodynamique ou retentissement sur le transplant (douleur, compression urétérale ou du pédicule) : hémostase chirurgicale.

8.16. Infection du site opératoire

Classification : Complication précoce / Complication non-spécifique

Incidence : 7,5 à 22%, 75% des infections sont uniquement superficielles (au-dessus de l'aponévrose musculaire).

Facteurs de risque : Obésité, diabète, durée prolongée de chirurgie, nécessité de reprise chirurgicale, reprise retardée de fonction, rejet aigue, immunosuppression par inhibiteur de mTOR.

Diagnostic clinique :

Infection superficielle : signes locaux (rougeur, chaleur, écoulement purulent par la cicatrice)

Infection profonde : fièvre, sepsis, douleur en regard du transplant, altération de l'état générale. Un écoulement purulent par la cicatrice peut également survenir en cas de déhiscence de la paroi.

Diagnostic paraclinique :

Infection superficielle : Aucun

Infection profonde : Échographie du transplant. Recherche de fistule urinaire.

Prise en charge :

Infection superficielle : désunion cutanée

Infection profonde : Mise à plat de l'abcès par voie chirurgicale associée à la mise en place d'un drainage profond et d'une antibiothérapie adaptée aux prélèvements.

Références

- [1] Laupacis A, Keown P, Pus N, Krueger H, Ferguson B, Wong C, et al. A study of the quality of life and cost-utility of renal transplantation. *Kidney Int.* 1996;50:235-42.
- [2] Wolfe RA, Ashby VB, Milford EL, Ojo AO, Ettenger RE, Agodoa LY, et al. Comparison of mortality in all patients on dialysis, patients on dialysis awaiting transplantation, and recipients of a first cadaveric transplant. *N Engl J Med.* 1999;341:1725-30.
- [3] Morris PJ. Rene kuss (1913-2006). *Transplantation.* 2006;82:1410.
- [4] Le rapport médical et scientifique de l'Agence de la Biomédecine 2020. <https://rams.agence-biomedecine.fr/greffe-dorganes-donnees-generales-et-methodes>
- [5] Le rapport médical et scientifique de l'Agence de la Biomédecine 2020. <https://rams.agence-biomedecine.fr/greffe-dorganes-donnees-generales-et-methodes>
- [6] Le rapport médical et scientifique de l'Agence de la Biomédecine 2017. <https://www.agence-biomedecine.fr/annexes/bilan2017/donnees/organes/06-rein/synthese.htm>
- [7] Le rapport médical et scientifique de l'Agence de la Biomédecine 2017. <https://www.agence-biomedecine.fr/annexes/bilan2017/donnees/organes/06-rein/synthese.htm>
- [8] Le rapport médical et scientifique de l'Agence de la Biomédecine 2017. <https://www.agence-biomedecine.fr/annexes/bilan2017/donnees/organes/06-rein/synthese.htm>
- [9] Branchereau J, Prudhomme T, Bessede T, Verhoest G, Boissier R, Culty T, et al. [Living donor nephrectomy: The French guidelines from CTAFU]. *Prog Urol.* 2021;31:50-6.
- [10] Recommandations techniques pour le prélèvement des organes et des tissus sur donneurs en état de mort encéphalique. Agence de la biomédecine. 2020. https://www.agence-biomedecine.fr/IMG/pdf/recommandations-techniques-concernant-le-donneur-en-etat-de_mort-encephalique.pdf

Points clés à vérifier avant une transplantation rénale : Le donneur

1. Caractéristiques et Type de donneur

Age / Poids / Taille / IMC / Antécédents médicaux et chirurgicaux / Cause du décès / Fonction rénale / Protéinurie

- DDME : Critères standards ou élargis / Utilisation machine de perfusion ?
- DDAC : Maastricht III +++
- DV

2. Imagerie du donneur : **TDM +++**

- Si DV : Scintigraphie rénale au DMSA

Points clés à vérifier avant une transplantation rénale : Le receveur

1.1. Évaluation urologique

-Voie d'abord chirurgicale : Poids / Taille / IMC / Antécédents de chirurgie abdominale / Examen abdominal à la recherche des cicatrices

- Si antécédents de PKRAD : palpation des fosses iliaques et évaluation du volume des reins natifs

-Anastomoses vasculaires : Recherche d'AOMI ; claudication intermittente des membres inférieurs / Séance de dialyses sur cathéter fémoral et leur côté (transplantation rénale non recommandée du côté de la mise en place des cathéter fémoraux) / Examen des membres inférieurs / Palpation des pouls fémoraux

-Anastomose urinaire : Évaluation du volume de la diurèse résiduelle / Évaluation des symptômes du bas appareil urinaire / Antécédents urologiques et de transplantation

-Dépistage des tumeurs uro-génitales : PSA / toucher rectal

=> Décision du lieu d'implantation du futur transplant et de la technique de réimplantation urinaire

2.2. Imagerie du receveur

- TDM abdomino-pelvien (+/- injecté)
- Écho-doppler artériel et veineux

Points clés à vérifier avant une transplantation rénale : **Le transplant**

1.1. Inspection & préparation du transplant

Importance CAPITALE => Peut contre-indiquer la transplantation

Au bloc opératoire / Avant la transplantation (équipe greffe) / BackTable

-Retrait de la graisse péri-rénale

-Libération de la veine et de l'artère rénale

-Si rein droit : plastie veine cave par 2 surjets pour allongement veine

-Si patch aortique calcifié et/ou plaque d'athérome à l'ostium artère rénale => **section de l'artère rénale en zone saine**

-Si artère rénale multiple : **implantation séparée ou implantation unique des artères**

Si implantation unique : anastomose en 'canon de fusil' / implantation de l'artère polaire dans la plus grande / suture des 2 patch aortiques ensemble

-Libération de l'uretère en préservant la triangle d'or

-Biopsie préimplantatoire