Progrès en urologie (2020) **30**, 507—513

Disponible en ligne sur
ScienceDirect
www.sciencedirect.com

Elsevier Masson France
EM|consulte
www.em-consulte.com

ARTICLE ORIGINAL

Traitement ambulatoire des fractures de la verge au centre hospitalier universitaire de Lomé

Ambulatory treatment of penile fracture at teaching hospital in Lomé

R.A. Gayito Adagba*, M.S. Agbedey, K. Tengue, J. Amegble, S.M.Q. Denakpo, A. Camara, K. Adabra, T.M. Kpatcha, B. Songne

Service des urgences chirurgicales et service d'urologie-andrologie du centre hospitalier universitaire Sylvanus Olympio de Lomé, Lomé, Togo

Reçu le 27 janvier 2020 ; accepté le 14 avril 2020
Disponible sur Internet le 4 mai 2020

MOTS CLÉS
Fracture ;
Verge ;
Lomé

Résumé
Buts. — Étudier la faisabilité de la prise en charge ambulatoire des fractures de la verge et identifier les facteurs favorisants leur survenue.
Matériels et méthodes. — Il s'agit d'une étude prospective, monocentrique, de patients ayant bénéficié d'un traitement chirurgical en urgence pour fracture de la verge. Elle s'est déroulée de janvier 2016 à janvier 2019. Les données analysées étaient : les circonstances de survenue, le délai écoulé avant la prise en charge, la clinique, le type d'anesthésie, les résultats fonctionnels (évaluation basée sur le questionnaire de l'IIEF-5) et les complications à 1, 3 et 6 mois.
Résultats. — Sept cas ont été enregistrés. L'âge moyen des patients était de 35 ans. Le diagnostic a été clinique et le traitement chirurgical chez tous nos patients. La prise en charge a été ambulatoire chez 6 patients. La fonction sexuelle était normale chez six patients avec un IIEF-5 $\geq$ 21 avec une érection normale et une absence de douleur à l'intromission. Aucune complication n'a été objectivée.
Conclusion. — La prise en charge chirurgicale en urgence de patients victimes d'une fracture de la verge clinique et confirmée en peropératoire peut être en ambulatoire sans impact négatif sur les résultats fonctionnels et quelle que soit la cause favorisante de la fracture.
Niveau de preuve.— 3.
© 2020 Elsevier Masson SAS. Tous droits réservés.

* Auteur correspondant. 4, place Général-Leclerc, 91400 Orsay, France.
Adresse e-mail : GAYITO_CASTRO@YAHOO.FR (R.A. Gayito Adagba).

https://doi.org/10.1016/j.purol.2020.04.010
1166-7087/© 2020 Elsevier Masson SAS. Tous droits réservés.

KEYWORDS
Fracture;
Penile;
Lomé

Summary
Objectives. — To study the feasibility of outpatient management of fractures of the penis and to identify factors that promote their occurrence.
Materials and method. — This were a prospective, monocentric study of patients who received emergency treatment for fractured penises. It took place from January 2016 to January 2019. The data analyzed were circumstances of occurrence, time elapsed before management, clinic, type of anesthesia, functional outcomes (assessment based on IIEF5 questionnaire) and complications.
Results. — Seven cases were recorded. The average age of the patients was 35 years. The diagnosis was clinical and surgical treatment in all our patients. Management was outpatient in 6 patients. Sexual function was normal in six patients with an IIEF-5 $\geq$ 21 with a normal erection and no pain at intromission. No complications were objectified.
Conclusion. — Emergency surgical management of patients with clinical and confirmed peroperative penis fractures may be outpatient without negative impact on functional outcomes and regardless of the cause of fracture.
Level of evidence.— 3.
© 2020 Elsevier Masson SAS. All rights reserved.

Introduction

Les fractures de la verge représentent la lésion la plus fréquente après traumatismes sexuels chez l'homme [1]. Elles peuvent être graves par leurs complications urinaires [2] et/ou sexuelles [3]. Leur traitement peut nécessiter une prise en charge pluridisciplinaire regroupant anesthésiste et urologue [4,5]. Vu la psychose que peut engendrer le traumatisme ou l'annonce du diagnostic et même la description de la prise en charge [6], une prise en charge et un retour rapide à domicile faciliteraient une réhabilitation améliorée. Il nous a paru alors nécessaire de réaliser cette étude avec comme objectifs d'étudier la faisabilité d'une prise en charge ambulatoire des patients victime de cet accident.

Matériel et méthodes

Il s'agit d'une étude prospective, monocentrique réalisée dans les services des urgences chirurgicales et d'urologie-andrologie du Centre Hospitalier et Universitaire Sylvanus Olympio (CHU-SO) de Lomé. Elle s'est déroulée de janvier 2016 à janvier 2019. Les critères d'inclusions étaient : le traumatisme survenant sur une verge en érection, la sensation de craquement et/ou de douleur, la détumescence spontanée de la verge et l'apparition secondaire d'une tuméfaction de la verge.

Sur la base de l'interrogatoire (détumescence spontanée et sensation de craquement) et de l'examen clinique (Fig. 1) (tuméfaction secondaire de la verge), des patients admis, l'hypothèse diagnostique de la fracture était posée. Le patient était admis au bloc opératoire pour un diagnostic certitude et une prise en charge chirurgicale en cas de fracture. L'anesthésie était de type bloc pénien à la xylocaïne non adrénalinée en couronne à la base de la verge sans usage de neurosédation. En cas d'antécédant d'hypersensibilité immédiate ou d'intolérance aux anesthésiques locaux, une rachianesthésie était pratiquée. La voie d'abord était une incision sous coronale avec dégantage du fourreau de la verge. Le diagnostic était confirmé en peropératoire devant la présence de l'hématome sous-cutanée (Fig. 2) et la mise en évidence de la rupture de l'albuginée (Fig. 3). Une sonde vésicale était systématiquement mise en place en peropératoire en cas de lésion urétrale. La suture de l'albuginée était réalisée à l'aide de fil résorbable 2/0 tressé. Les lésions urétrales étaient réparées par du fil résorbable 4/0 non tressé. Les patients sans atteinte urétrale, bénéficiaient d'une courte surveillance postopératoire et sortaient le jour de l'intervention. Les patients ayant une atteinte urétrale sortaient le lendemain de l'intervention. En cas de lésion urétrale, une sonde à demeure était laissée en place.

Tous les patients étaient vus au 3e et 10e jour pour la surveillance de la plaie opératoire et au 15e jour pour l'ablation de la sonde à demeure laissée en place en cas d'atteinte urétrale.

Ils étaient tous revus à 1 et à 3 mois pour la recherche de complications telles que douleur, courbure, fibrose palpable puis à 6 mois postopératoire pour l'évaluation du résultat fonctionnel en nous basant sur l'Index International de la Fonction Erectile (IIEF-5) [7] (Annexe 1). En cas de suspicion de courbure de la verge en postopératoire devant des plaintes subjectives du patient, une injection de sérum physiologique dans les corps caverneux était réalisée pour infirmer ou confirmer le diagnostic.

Le consentement éclairé écrit de tous les patients a été obtenu pour l'utilisation des données.

Les paramètres étudiés étaient les données démographiques des patients, leurs antécédents, les circonstances du traumatisme, le délai de la prise en charge,

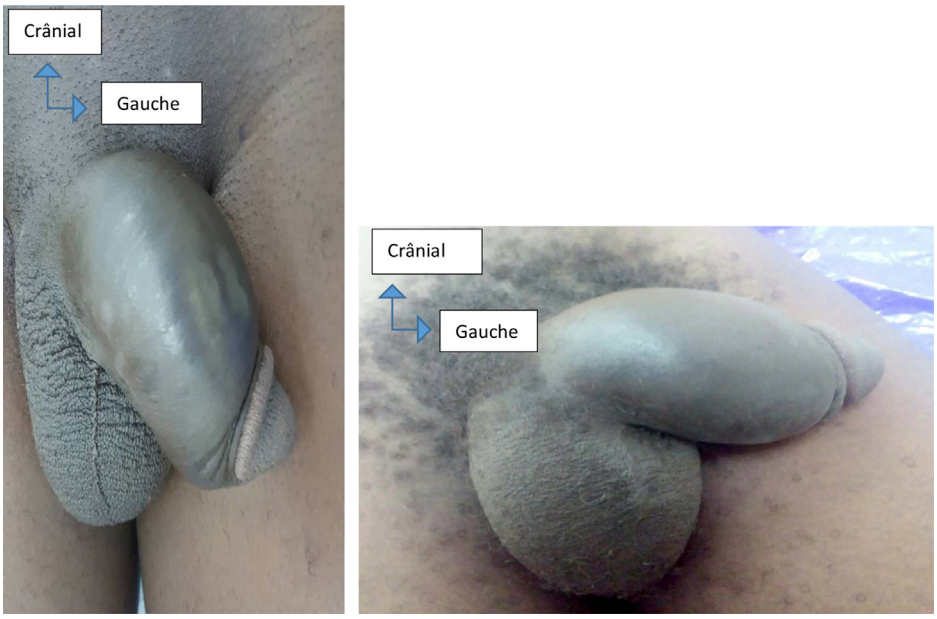

Figure 1. Images de tuméfaction de la verge vue à l'admission.

Figure 2. Exposition de l'hématome sous-cutané.

les données cliniques, les résultats fonctionnels et les complications postopératoires.

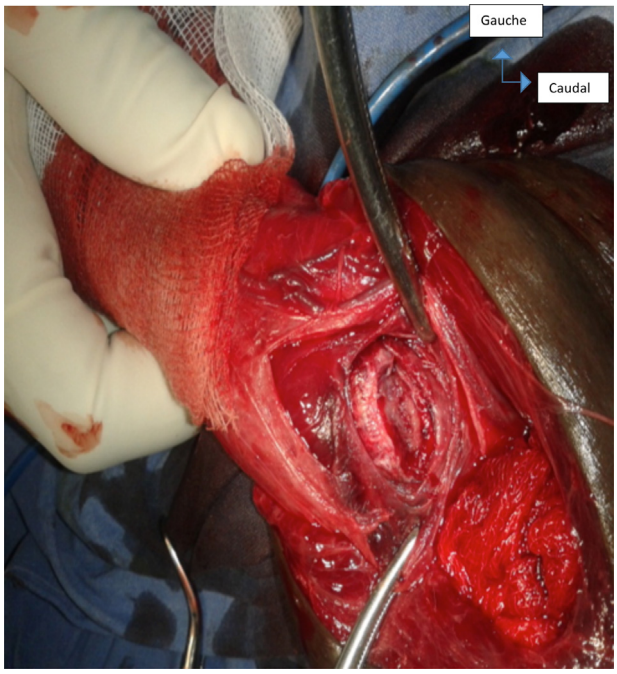

Figure 3. Image montrant le trait de la fracture atteignant le corps caverneux et l'albuginé.

Résultats

Sept patients ont été colligés. L'âge moyen des patients était de 35 ans avec des extrêmes allant de 25 à 42 ans. Trois patients étaient mariés, 3 étaient célibataires et 1 était divorcé. Deux patients présentaient un antécédent d'urétrite dont un de type gonococcique. Le délai moyen de la prise en charge était de 10 heures avec des extrêmes allant de 5 heures à 18 heures. Le faux pas du coït a été observée dans 6 cas avec 4 cas dans la position Andromaque, 1 cas en position de la Levrette et 1 cas dans la

Tableau 1 Tableau montrant les caractéristiques des différents patients.

Caractéristiques	Patient (P) 1	P 2	P 3	P 4	P5	P 6	P7
Âge	42	33	40	28	40	38	25
Situation matrimoniale	Divorcé	Célibataire	Marié	Célibataire	Marié	Marié	Célibataire
Profession	Informaticien	Chef d'agence	Directeur	Chômeur	Conducteur	Chômeur	Coiffeur
Antécédents	Néant	Urétrite gonococcique	Urétrite	Néant	Néant	Néant	Néant
Âge partenaire	35	30	—	28	30	35	28
Type partenaire	Fiancée	Occasionnelle	—	Fiancée	Prostituée	Épouse	Occasionnelle
Délai de PEC	5 H	12 H	12 H	6 H	8 H	18 H	10 H
Mécanisme	Faux pas du coït	Faux pas du coït	Manipulation	Faux pas du coït	Faux pas du coït	Faux pas du coït	Faux pas du coït
Position adoptée	Andromaque	Andromaque	—	Andromaque	Levrette	Missionnaire	Andromaque
Motif de consultation	Tuméfaction	Rétention aiguë d'urine	Tuméfaction douloureuse	Tuméfaction douloureuse	Tuméfaction douloureuse	Tuméfaction douloureuse	Tuméfaction douloureuse
Manifestation clinique	Tuméfaction +	Tuméfaction Douleur Urétrorragie Globe vésicale Déviation verge	Tuméfaction	Tuméfaction	Tuméfaction Défect + Signe du roulement	Tuméfaction Défect + Signe du roulement	Tuméfaction
Type d'anesthésie	Rachianesthésie	Rachianesthésie	Bloc pénien	Bloc pénien	Bloc pénien	Bloc pénien	Bloc pénien
Caractéristiques de la lésion observée	Unique, bord net, 3 cm, face ventrale, droit Oblique, 1/3 proximal	Unique, bord contus, 2 cm Face ventrale, droit, transversale, 1/3 distal, Urétrale	Unique, bord net, 2 cm, face ventrale, droit Transversale, 1/3 proximal	Unique, bord contus, 1,5 cm Face ventrale, Droit Transversale 1/3 proximal	Unique, bord net, 2 cm Face ventrale, droit Oblique, 1/3 distal	Unique, bord net, 2 cm, Face ventrale Gauche, Transversale, 1/3 proximal	Unique, bord net, 2 cm Face ventrale, gauche Oblique, 1/3 distal
IIEF-5	21	24	23	21	22	22	1
Courbure de la verge	Négatif	Négatif	Négatif	Négatif	Négatif	Négatif	Négatif
Reprise de l'acte sexuel	3e mois	4e mois	1e mois	2e mois	2e mois	1e mois	—

Figure 4. Cicatrice postopératoire lisse.

position du missionnaire. Tous les 7 patients avaient consulté en urgence pour une tuméfaction de la verge. Cinq parmi eux, avaient ressenti une vive douleur lors du traumatisme. Un seul patient avait présenté une rétention aigue d'urine associée à une urétrorragie. Le diagnostic a été clinique sans le recours à un examen complémentaire chez tous les patients. La longueur moyenne du trait de fracture était de 2 cm avec des extrêmes allant de 1,5 à 3 cm (Tableau 1). Le traitement a été chirurgical chez tous nos patients. Tous les patients étaient opérés dans les 24 heures après le traumatisme. Un bloc pénien a été réalisé chez 5 patients contre 2 cas de rachianesthésie. La prise en charge a été ambulatoire chez 6 patients. Un seul patient a été hospitalisé, il s'agissait du patient qui avait une atteinte urétrale associée. La lésion était incomplète. Il avait bénéficié d'une urétrorraphie termino-terminale sur une sonde à demeure, suivi d'une suture de l'albuginée. Aucune courbure de la verge n'a été notée après un recul de 6 mois. Sur le plan fonctionnel, la fonction sexuelle était globalement satisfaisante dans notre cohorte avec un IIEF-5 supérieur à 21 chez 6 patients avec une reprise de l'activité sexuelle dans un délai inférieur à 6 mois. La cicatrice opératoire, chez tous nos patients était souple, lisse et non adhérent au plan profond et superficiel (Fig. 4). Un patient avait un IIEF-5 égal à 1 donc non interprétable. Le patient avait présenté une sexophobie. Il a été confié à un psychologue.

Discussion

La fracture de la verge est une pathologie de l'adulte jeune [8—10]. La principale cause est le faux pas du coït [11—13]. D'autres causes sont retrouvées comme les manipulations de la verge en érection [14] ou la pratique du Taghaandan [15]. La position Andromaque a été la circonstance la plus favorisante dans notre étude. Ces mêmes constats ont été fait par Reis et collaborateurs [16]. D'autres positions sont rapportées par Rodrigo et collaborateurs telles que : le « man-on-top position », le « doggy style » et le « woman-on-top postion » sont responsables respectivement de 30,4 %; 60,8 %; et de 8,6 % de cas de fractures dans leur étude [6]. Ces positions diffèrent par le positionnement des partenaires et font intervenir la notion de la cinétique du traumatisme. Des facteurs peuvent favoriser la plicature brutale de l'albuginée. Ainsi, selon Padja et collaborateurs [8], l'urétrite ou un antécédent de priapisme serait responsables d'une fibrosclérose de l'albuginée et donc favoriserait la survenue de ces fractures.

Le diagnostic des fractures de la verge est clinique. À ce propos la littérature est claire. La triade pathognomonique est celle d'une sensation de craquement et/ou de douleur, puis d'une détumescence spontanée avec apparition secondaire d'un hématome du fourreau de la verge [4,17]. Elle suffit à proposer une exploration chirurgicale en urgence comme réalisée dans notre étude. Le bilan paraclinique n'est indispensable qu'en cas de doute ou en cas d'indication d'un abord électif [13,18]. Dans ces cas les examens de première intention sont l'échographie pénienne et l'IRM [19]. L'échographie est plus facile d'accès en urgence mais l'IRM est plus précise et plus indiquée chez le patient vu tardivement. Ces examens ne sont pas disponibles en pratique courante dans notre Centre.

À la vue de la littérature comme de notre expérience, le débat entre traitement conservateur et réparation chirurgicale n'est plus d'actualité et doit au mieux être réaliser dans les 24 heures [11,12]. Le délai moyen de prise en charge de nos patients était de 10 heures. Ce délai est nettement inférieur à celui de Kpatcha et collaborateurs, relativement long (72 heures) [20]. Ceci peut s'expliquer par une prise de conscience de notre population qui n'hésite plus à consulter devant un traumatisme des organes génitaux externes. Le type d'anesthésie a consisté en la réalisation d'un bloc pénien chez 5 patients et d'une rachianesthésie chez 2 patients. Selon la littérature, l'anesthésie peut être générale, rachidienne ou locale. Les deux dernières techniques ont pour avantage de permettre un retour rapide à domicile du patient [21]. L'exploration dans notre étude a été faite par un abord sous coronal. C'est la voie préférentielle car elle permet une meilleure exposition, une meilleure exploration et c'est la meilleure voie d'abord en cas d'atteinte bilatérale ou de lésion complète de l'urètre [11,12]. Elle est la voie la plus indiquée dans notre expérience et Centre où la réalisation de bilans paracliniques pour une meilleure exploration préopératoire est techniquement difficile et financièrement non possible. L'exploration chirurgicale d'emblée dès la suspicion du diagnostic sans la réalisation de bilan paraclinique, l'incision sous coronale et le choix de l'anesthésie la moins invasive ont facilité la prise en charge rapide de nos patients. Cette prise en charge urgente dans un délai de moins de 24 heures selon notre expérience comme dans la littérature aurait un impact positif sur la récupération de la fonction sexuelle et la limitation des complications à type de douleur, courbure et de fibrose palpable [3,22]. Notre étude est une des rares à tenter une prise en charge ambulatoire des fractures de la verge. Mais notre série limitée ne permet pas de faire d'analyse statistique fiable et donc ne suffit pas pour conclure sur la faisabilité de la prise en charge ambulatoire même en absence de complications.

Conclusion

Notre expérience locale montre que le geste chirurgical dans la prise en charge des fractures de la verge est possible en ambulatoire sous bloc pénien voire sous rachianesthésie. Les causes favorisantes sont essentiellement certaine position lors du coït comme la position Andromaque ou acrobatique risquant une plicature brutale de la verge en érection. Une éducation et information sexuelle sur ce risque de fracture doit continuer à être diffuser pour favoriser une prise en charge en urgence permettant d'éviter des séquelles. Compte tenu de la rareté de la pathologie, la présente étude pourrait constituer une piste intéressante pour une autre étude avec une méthodologie plus rigoureuse.

Annexe 1. Index International de la Fonction Erectile

SCORE IIEF-5

Ce questionnaire permet d'évaluer votre fonction sexuelle au cours des 3 derniers mois

Au cours des 3 derniers mois

I- À quel point étiez-vous sûr de pouvoir avoir une érection et de la maintenir ?

1- Pas sûr du tout
2- Pas très sûr
3- Moyennement sûr
4- Sûr
5- Très sûr

II- Lorsque vous avez eu des érections à la suite de stimulations sexuelles, avec quelles fréquences votre pénis a-t-il été suffisamment rigide (dur) pour permettre la pénétration ?

0- Je n'ai pas été stimulé sexuellement
1- Presque jamais ou jamais
2- Rarement (beaucoup moins que la moitié du temps)
3- Quelquefois (environ la moitié du temps)
4- La plupart du temps (beaucoup plus que la moitié du temps)
5- Presque tout le temps ou tout le temps

III- Lorsque vous avez essayé d'avoir des rapports sexuels, avec quelle fréquence avez-vous pu rester en érection après avoir pénétré votre partenaire ?

0- Je n'ai pas essayé d'avoir de rapports sexuels
1- Presque jamais ou jamais
2- Rarement (beaucoup moins que la moitié du temps)
3- Quelquefois (environ la moitié du temps)
4- La plupart du temps (beaucoup plus que la moitié du temps)
5- Presque tout le temps ou tout le temps

IV- Pendant vos rapports sexuels, à quel point vous a-t-il été difficile de rester en érection jusqu'à la fin de ces rapports ?

0- Je n'ai pas essayé d'avoir des rapports sexuels
1- Extrêment difficile
2- Très difficile
3- Difficile
4- Un peu difficile
5- Pas difficile

V- Lorsque vous avez essayé d'avoir des rapports sexuels, avec quelle fréquence en avez-vous satisfait ?

0- Je n'ai pas essayé d'avoir des rapports sexuels
1- Presque jamais ou jamais
2- Rarement (beaucoup moins que la moitié du temps)
3- Quelquefois (environ la moitié du temps)
4- La plupart du temps (beaucoup plus que la moitié du temps)
5- Presque tout le temps ou tout le temps

Interprétation : trouble de l'érection sévère (5 à 10), modéré (11 à 15), léger (16 à 20), fonction normale (21 à 25) et non interprétable (1 à 4).

Déclaration de liens d'intérêts

Les auteurs déclarent ne pas avoir de liens d'intérêts.

Références

[1] Muyshondt C, Monforte M, Droupya S. Sex-related injuries. Prog Urol 2013;23(9):771—9.
[2] Patil B, Kamath SU, Patwardhan SK, Savalia A. Importance of time in management of fracture penis: a prospective study. Urol Ann 2019;11(4):405—9.
[3] Zaghbib S, Ouanes Y, Bibi M, Chaker K, Ben Chehida M, Sellami A, et al. Facteurs déterminants de la fonction sexuelle postopératoire après fracture de la verge. Prog Urol 2019;29(13):653—6.
[4] Rimtebaye K, Danki SF, Ndoye M, Vadandi V. Penile fracture in Tchad, clinical and therapeutic aspects: report of 14 cases. Uro Andro 2015;1(3):153—6.
[5] Wisard M, Aymonb D, Meuwlyc JY, Jichlinskib P, Prazb V. Fractures « fermées » de la verge : à propos de deux cas. Prog Urol 2008;18(9):617—9.
[6] Barros R, Schul A, Ornellas P, Koifman L, Favorito LA. Impact of surgical treatment of penile fracture on sexual function. Urology 2019;126:128—33.
[7] Riley A, Wagner G, Osterloh IH, Kirkpatrick J, Mishra A. The international index of erectile function: a multidimensional scale for assessment of erectile dysfunction. Urology 1997;49(6):822—30.
[8] Padja E, Bahri A, Tayiri A, Chafiki J, Janane A, Ghadouane M, et al. Surgical treatment of penis fractures: functional results and complications about 24 cases. Uro Andro 2016;1(5):251—5.
[9] Kassogue A, Diallo MS, Coulibaly S, Cisse D, Tembeley A, Ouattara Z. Fracture de la verge avec rupture complète de l'urètre. Med Afr Noire 2018;65(5):272—6.
[10] Zargooshi J. Penile fracture in Kermanshah, Iran: report of 172 cases. J Urol 2000;164(2):364—6.
[11] Kominsky H, Beebe S, Shah N, Jenkins LC. Surgical reconstruction for penile fracture: a systematic review. Int J Impot Res 2020;32(1):75—80.
[12] Falcone M, Garaffa G, Castiglione F, Raph DJ. Current management of penile fracture: an up-to-date systematic review. Sex Med Rev 2018;6(2):253—60.
[13] Kara N, Morel Journel N, Rufion A, Terrier JE. Management of penile fracture. Prog Urol 2015;25:73—7.
[14] Goran P, Koracevic MD. Penile fracture: surgical vs. conservative treatment. Am J Emerg Med 2019;37:349—73.
[15] Bastianpillai C, Wang A, Kumaradevan J, Chitale S. Accidental, non-masturbatory, non-intercourse related, self-inflicted, penile fracture: case report and review of literature. Urol Case Rep 2017;12:45—6.

[16] Reis LO, Cartapatti M, Mamiroli R, de Oliveira Junior EJ, Saade RD, Frgonesi A. Mechanisms predisposing penile fracture and long-term outcomes on erecting and voiding functions. Adv Urol 2014;2014:768158.
[17] Diallo Y, Soumah SA, Kouka CN, Ba PA, Ngom A, Diamé A, et al. Penile fracture: results of treatment at the Thies region. J Afr Chir 2014;3(2):80—4.
[18] Barry M, Kante D, Bah I, Diallo TMO, Bah MD, Diallo AB, et al. Penile fracture: retrospective analysis of 22 cases in the urology department of the hospital Ignace DEEN, University Hospital in Conakry, Guinea. Uro Andro 2016;1(6): 273—8.
[19] Benjamin L, Cooper MD, Kevin P, Beres DO. Visual diagnosis in emergency medecine. J Emerg Med 2017;52(2):238—9.
[20] Kpatcha TM, Tengue K, Botcho G, Sikpa KH, Léloua E, Sewa EV, et al. Notre expérience de la prise en charge des fractures de verge au CHU de Lomé. AFJU 2017;17(3): 1—5.
[21] Grima F, Paparel P, Devonec M, Perrin P, Caillot JP, Ruffion A. Prise en charge des traumatismes des corps caverneux du pénis. Prog Urol 2006;16:12—8.
[22] El-assmy A, El-tholoth HS, Abou-el-gar M, Moshen T, Ibrahiem E. False penile fracture: value of different diagnostic approaches and long-term outcomes of conservative and surgical management. Urology 2010;75(6):1353—6.