Progrès en urologie (2020) **30**, 353—364

Disponible en ligne sur
ScienceDirect
www.sciencedirect.com

Elsevier Masson France
EM|consulte
www.em-consulte.com

REVUE DE LA LITTÉRATURE

Les thérapeutiques non chirurgicales de la maladie de Lapeyronie : état des lieux des connaissances actuelles

Non-surgical management of Peyronie's disease: State of current knowledge

M. Abdessater[a,*], A. Kanbar[b], J. Gas[c], S. Bart[d], P. Coloby[d], S. Beley[b], W. Sleiman[d]

[a] *Service d'urologie et de transplantation rénale, hôpital universitaire Pitié-Salpêtrière, AP—HP, Paris, France*
[b] *Service d'urologie, groupe hospitalier diaconesses, Croix-Saint-Simon, Paris, France*
[c] *Département d'urologie, andrologie et transplantation rénale, centre hospitalier universitaire de Toulouse, Toulouse, France*
[d] *Service d'urologie, centre hospitalier René-Dubos, Pontoise, France*

Reçu le 14 décembre 2019 ; accepté le 5 mars 2020
Disponible sur Internet le 9 avril 2020

MOTS CLÉS
Lapeyronie ;
Traitement ;
Algorithme ;
Diagnostic

Résumé
Contexte. — La maladie de Lapeyronie (ML) est une maladie inflammatoire de la verge, qui entraîne la formation de plaques fibreuses cicatricielles de l'albuginé avec une courbure et un raccourcissement du pénis lors des érections. Il n'existe pas de standard international pour l'évaluation, le suivi ou le traitement de cette pathologie. Nous présentons dans cet article une revue de la littérature concentrée sur les stratégies thérapeutiques décrites. Un algorithme est suggéré pour faciliter l'évaluation et la prise en charge des patients.
Matériels et méthode. — La revue de la littérature a été réalisée selon la stratégie PRISMA en utilisant la base de données PubMed et les termes Mesh : « Peyronie », « disease », « treatment » et « diagnosis ». Les résultats sont présentés d'une manière descriptive.
Résultats. — Plusieurs traitements ont été proposés sans études randomisées prospectives englobant assez de patients. L'efficacité des thérapies par voie orale est supérieure dans le cadre d'une prise en charge multimodale de la phase aiguë de la maladie. Les anti-inflammatoires non stéroïdiens et le para-aminobenzoate de potassium sont supérieurs aux

* Auteur correspondant : 16, rue Claude-Tillier, 75012 Paris, France.
Adresse e-mail : maher.abdessater@gmail.com (M. Abdessater).

https://doi.org/10.1016/j.purol.2020.03.002
1166-7087/© 2020 Elsevier Masson SAS. Tous droits réservés.

autres molécules pour le contrôle de la douleur. Le traitement local par vérapamil gel, l'iontophorèse et les injections intra-lésionnelles de vérapamil, d'interféron alfa-2b et de collagénase clostridium histolyticum (CCH) ont révolutionné le traitement de la ML en modifiant la taille de la plaque et l'angulation du pénis. Les thérapies alternatives par traction ou par ondes de choc extracorporelles paraissent prometteuses. La CCH intra-lésionnelle est le seul médicament approuvé par l'agence américaine des produits alimentaires et médicamenteux (FDA). Le tunellage de la plaque avant les injections de CCH améliore davantage l'angulation.
Conclusion. — Il existe une myriade de thérapeutiques non chirurgicales disponibles pour la prise en charge de la ML, mais les preuves scientifiques de leur utilisation sont faibles. Des études supplémentaires à grande échelle sont nécessaires pour évaluer les pratiques actuelles, et concevoir des traitements plus efficaces.
© 2020 Elsevier Masson SAS. Tous droits réservés.

KEYWORDS
Peyronie's;
Treatment;
Algorithm;
Diagnosis

Abstract
Background. — Peyronie's disease is an inflammatory disorder of the penis, where scar tissue creates a plaque at the level of the albuginea, limits its extension, and leads to a bent and shorter penis during erections. There are no international standards for the evaluation and the treatment of the disease. The aim of this article is to review the current knowledge about the management of Peyronie's disease and to suggest an algorithm to help physicians evaluate and manage this condition.
Material and methods. — A literature review was conducted through PubMed database following PRISMA guidelines using the Mesh terms: Peyronie, disease, treatment and diagnosis. Results are presented in a descriptive manner.
Results. — Multiple treatment strategies have been proposed, but no conclusive randomized clinical trial is done to assess their efficacies. The oral treatment was shown to be more beneficial in the setting of a multi-modal approach to treat the acute phase. The non-steroidal anti-inflammatories and the potassium para-aminobenzoate are superior to the other molecules of oral therapy for pain management. Local treatment with topical verapamil, iontophoresis and intra-lesional injection of verapamil, interferon alfa-2b and collagenase clostridium histolyticum (CCH) revolutionized the management of the disease by the modification of the plaque size and angulation. Alternative treatments using extra-corporeal shock wave or traction devices are promising. Intra-lesional injection of CCH is the only therapy approved by the Food and Drug Administration for this condition after the stabilization of the disease. The channeling of the plaque before CCH injections is making better results than the initial protocol, concerning angulation improvement.
Conclusion. — Multiple therapeutic strategies exist for the management of the Peyronie's disease, but they lack evidence based data. Further randomized clinical trials are needed to evaluate the current practices and to study more efficient treatments.
© 2020 Elsevier Masson SAS. All rights reserved.

Abbréviations

M	Maladie de Lapeyronie
DE	Dysfonction érectile
TGF-β1	Transforming growth factor beta 1
IIEF-5	International Index of erectile function
PDQ	Peyronie's disease questionnaire
PGE1	prostaglandines E1
IRM	Imagerie par résonance magnétique
PATOBA	Para-aminobenzoate de potassium
CCH	Collagénase clostridium histolyticum
GMPc	Guanosine monophosphate cyclique
IMPRESS	Investigation for maximal Peyronie's efficacy and safety studies
EAU	European Association of Urology
AUA	American Urology Association
CAU	Canadian Association of Urology
FDA	Food and Drug Administration

Contexte

La maladie de Lapeyronie (ML) est une maladie inflammatoire de la verge. Elle est caractérisée par un défaut de cicatrisation du tissu conjonctif au niveau de l'albuginée

formant des plaques fibreuses cicatricielles. Ces dernières empêchent l'expansion de la tunique au cours de l'érection et entraînent une courbure et un raccourcissement du pénis avec des érections douloureuses rendant le coït difficile. La réaction inflammatoire au niveau de l'albuginée est déclenchée par des lésions mécaniques répétitives lors des rapports sexuels ou des manipulations chirurgicales. L'instabilité cytogénétique chez certains individus entraîne un excès de production de cytokines et de fibrogène avec une réponse inflammatoire inappropriée et exagérée [1].

Cette maladie est souvent associée à une dysfonction érectile (DE) menaçant le bien-être psychologique du couple. Elle touche entre 3,2 % et 8,9 % des hommes adultes [2]. Une plus haute prévalence de 14 % est décrite chez les hommes opérés de prostatectomie radicale [3]. L'atteinte micro vasculaire provoquée par le diabète, l'hypertension, la dyslipidémie, l'obésité, le tabac et l'alcool, semble être un facteur de risque [4,5]. L'histoire de maladie inflammatoire génitale chez le partenaire rendant la pénétration difficile et augmentant le traumatisme pénien lors des rapports, la présence de lésions fibromateuses des organes génitaux et l'antécédent d'urétrite surtout non gonococcique entraînant a une réaction inflammatoire au niveau de la verge [6], le bas niveau de testostérone < 300 ng/dL (chez 74,4 % des patients atteints de ML) [7], l'utilisation à long terme de bêtabloquants en particulier le propranolol et la présence de la contracture de Dupuytren (chez 39 % des patients atteints de ML) [5] ont été associées à cette pathologie.

La maladie évolue en deux phases cliniquement distinctes. Au cours de la phase précoce, l'inflammation locale et l'œdème irritent les terminaisons nerveuses et entraînent des douleurs à l'état de flaccidité et lors des érections. Un nodule devient palpable et la verge devient déformée. L'association de ces éléments rend souvent la pénétration lors des rapports sexuels impossible. Le patient consulte souvent durant cette phase douloureuse limitant le coït. Au bout de 6 à 24 mois d'évolution, l'inflammation diminue, les fibres nerveuses dégénèrent, la douleur régresse, l'angulation du pénis devient stable et la plaque se calcifie. C'est la phase chronique séquellaire. L'évolution de la courbure est variable. Mulhall et al. ont mené en 2006 une grande étude prospective sur l'évolution naturelle de la ML en suivant 246 patients pour plus de 18 mois : la douleur a diminué chez 100 % des patients et a complètement disparu chez 89 % d'eux, alors que la courbure s'est aggravée chez 48 %, s'est stabilisée chez 40 % et s'est améliorée chez 12 % des patients [8].

Il n'existe pas de standard international pour l'évaluation ou le suivi de la ML. Le diagnostic repose essentiellement sur l'interrogatoire et l'examen clinique [9].

L'interrogatoire recherche les circonstances de survenue, la durée d'évolution, la déformation de la verge, les douleurs associées, la DE, les limitations lors des rapports sexuels, le retentissement psychologique et les antécédents associés ou favorisant la ML. La DE peut être évaluée par le score « International Index of erectile function » (IIEF-5), bien qu'il soit peu adapté à la ML [10]. Hellstrom et al. ont développé en 2013 le questionnaire « Peyronie's Disease Questionnaire » (PDQ) qui a été validé pour le diagnostic et l'évaluation des symptômes et de l'efficacité thérapeutique [11]. Des répercussions psychologiques sont observées chez 81 % des hommes et 48 % présentent un syndrome dépressif. Les problèmes conjugaux sont identifiés chez 54 % des cas, avec les principaux facteurs de risque étant la perte de longueur de verge et l'impossibilité d'avoir des rapports sexuels [12].

L'examen clinique permet la recherche de la plaque et la mesure de l'angulation, qui sont parfois identifiées sur un pénis flasque [13]. Cependant, un examen sur une verge en érection apporte plus d'informations et peut être réalisé après injection intracaverneuse de prostaglandines E1 (PGE1). La majorité des plaques est palpable correspondant à une zone indurée à la palpation et 82 % sont étendues sur plus de 1,5 cm [14,15]. Souvent la plaque se trouve au niveau la ligne médiane dorsale, et entraîne une courbure vers le haut lors des érections. En deuxième ordre de fréquence, la plaque médiane dorsale présente une extension septale. Elle peut également s'étendre de la ligne médiane dorsale d'une manière circonférentielle autour des corps caverneux. Une plaque entre le corps spongieux et la face ventrale des corps caverneux est rarement visible [16]. La taille de la verge est mesurée sur un pénis flaccide en légère traction, le patient étant en décubitus dorsal. Elle correspond à la distance sur la face dorsale du pénis, de la ligne linéaire qui s'étend de la jonction pubo-pénienne au sommet du gland. La courbure est le mieux mesurée en utilisant le goniomètre, après l'induction d'une érection par injection d'agents vasoactifs [17].

L'évaluation du pénis en érection à l'aide des photographies prises à domicile par le patient, peut être utile pour évaluer l'extension de la courbure [18] et les déformations n'entraînant pas nécessairement une angulation, mais parfois un effet sablier douloureux gênant le patient sur le plan esthétique ou fonctionnel. Cependant, l'incapacité de représenter d'une manière tridimensionnelle et de mesurer adéquatement la déformation limite leur utilité [19].

Aucun test sanguin n'est spécifique pour le diagnostic de la maladie de Lapeyronie. Cependant, des associations entre cette maladie et la surexpression de l'antigène HLA-B7, de la cytokine TGF-β1 et des anticorps antinucléaires et anti-élastines ont été décrites [1].

L'imagerie permet d'objectiver la plaque calcifiée. Les rayons X permettent de visualiser les zones calcifiées et fibreuses qui sont plus denses que le tissu sain. Cependant, l'irradiation et les limites de performance diagnostic réduisent l'utilité de cet examen [20]. L'imagerie par résonance magnétique (IRM) permet d'explorer d'une manière efficace les corps caverneux. La plaque prend l'aspect d'un épaississement irrégulier de l'albuginée qui peut s'étendre aux corps caverneux et la composante inflammatoire peut être cherchée après injection de gadolinium [21]. L'échographie avec un temps doppler permet l'étude fonctionnelle de la verge et topographique des plaques. L'examen comporte un premier temps échographique et un deuxième avec effet Doppler. Pohar a rapporté une sensibilité de 59 % avec l'absence de corrélation entre la palpation et les résultats de l'échographie, tout en concluant que le diagnostic doit rester clinique [22]. Une classification pronostique en fonction de l'échogénicité des plaques a été proposée par Hamm et al. mais n'a pas été validée jusqu'à présent [23]. Le temps Doppler recherche la DE

Tableau 1 Résumé des études incluses.

Auteur, année	Type d'étude	Nombre de patients	Aspects étudiés de la ML
Al-Thakafi, 2016	Revue de la littérature	ND	Épidémiologie Génétique Pathophysiologie Diagnostic Évaluation
Taylor, 2007	Revue de la littérature	ND	Épidémiologie Étiologie Évaluation Traitement médical Traitement chirurgical
Dibenedetti, 2011	Transversale	11 420	Prévalence aux États Unis Facteurs influençant le diagnostic et le traitement
Kadioglu, 2002	Transversale	307	Caractéristiques cliniques Facteurs de risque Déformation pénienne Effet sur l'érection Progression
Chung, 2016	Revue systématique	ND	Épidémiologie Évaluation Traitement médical Traitement chirurgical
Carrieri, 1998	Cas-témoins	268	Facteurs de risque
Moreno, 2009	Cohorte	121	Facteur de risque : niveau de testostérone
Mulhall, 2003	Revue de la littérature	ND	Pathophysiologie
Ralph, 2010	Lignes directrices		
Rosen, 1997	Cohorte	278	Validation du score IIEF
Hellstrom, 2013	Essai randomisé contrôlé	679	Validation du score PDQ
Smith, 2008	Transversale	245	Facteurs de risques
Gelbard, 2013	Essai randomisé contrôlé	679	CCH : efficacité, risques et tolérance
Hauck, 2001	Étude de cas	1	Pathophysiologie : rôle de TGF-B Traitement : iontophorèse, OCEC
Vosshenrich, 1995	Cohorte	34	Valeur de l'imagerie : efficacité de l'IRM
Tunuguntla, 2001	Revue de la littérature	ND	Facteurs de risque Pathophysiologie Diagnostic Traitement médical Traitement chirurgical
Davoudzadeh 2018	Revue de la littérature	ND	Techniques de mesure de la longueur et de l'angulation du pénis
Hatzimouratidis, 2012	Lignes directrices		
Ohebshalom, 2007	Cohorte	68	Techniques de mesure de l'angulation du pénis : photographies à domicile vs mesures après utilisation des VED ou ICI
Schouman, 1998	Cohorte	15	Valeur de l'imagerie : échographie vs IRM
Andresen, 1998	Cohorte	20	Valeur de l'imagerie : échographie vs rayons X vs scan vs IRM
Pohar, 1990	Cohorte	ND	Corrélation entre l'examen clinique et l'imagerie
Bekos, 2008	Cohorte	95	Classification de la maladie selon des critères échographiques
Montorsi, 2000	Cohorte	40	Valeur de l'échographie dans la ML
Paulis, 2015	Cas-témoins	307	Traitement médical : pentoxifylline et antioxydants
Nehra, 2015	Lignes directrices		
Bella, 2018	Lignes directrices		

Tableau 1 (*Continued*)

Auteur, année	Type d'étude	Nombre de patients	Aspects étudiés de la ML
Safarinejad, 2007	Essai contrôlé	236	Traitement médical : vitamine E vs propionyl-L-carnitine
Gokce, 2013A	Revue de la littérature	ND	Traitement médical Traitement chirurgical
Song, 2019	Essai contrôlé	18	Traitement médical : vactosertib
Sawalha, 2018	Revue de la littérature	ND	Traitement médical : acide para-aminobenzoique
Teloken, 1999	Essai contrôlé	25	Traitement médical : tamoxifène vs placebo
Cortés-González, 2010	Essai contrôlé	100	Traitement médical : colchicine vs colchicine + vitamine E
Safarinejad, 2009	Essai randomisé contrôlé	228	Traitement médical : pentoxifylline
Gonzalez-Cadavid, 2010	Revue de la littérature	ND	Traitement médical : iPDE5
Ozturk, 2014	Essai contrôlé	39	Traitement médical : sildénafil vs vitamine E
Biagiotti, 2001	Essai contrôlé	48	Traitement médical : acétyle-L-carnitine vs tamoxifène
Schandené, 1992	Revue de la littérature	ND	Traitement médical : pentoxifylline
Abdel Raheem, 2017	Essai clinique	53	Traitement médical : CCH, nouveau protocole
Levine, 2013	Revue de la littérature	ND	Traitement chirurgical Traitement non chirurgical
Soh, 2010	Essai randomisé contrôlé	86	Traitement médical : nicardipine vs sérum physiologique
Gokce, 2014	Essai randomisé contrôlé	24	Traitement médical : cellules souches dérivant des tissus adipeux vs placebo
Russel, 2007	Revue systématique	754	Traitement médical : injections intra-lésionnelles
Martin, 2002	Essai clinique	ND	Traitement médical : vérapamil transdermique
Greenfield, 2007	Essai randomisé contrôlé	42	Traitement par iontophorèse : vérapamil vs sérum physiologique
Bella, 2007	Revue de la littérature	ND	Épidémiologie Pathophysiologie Evaluation Traitement médical Traitement chirurgical
Incrocci, 2008	Transversale	ND	Traitement par radiothérapie
Gontero, 2009	Essai clinique	50	Traitement par traction de la verge
Gelbard, 2013	Essai randomisé contrôlé	832	Traitement médical : CCH
Fernández-Pascual, 2019	Essai clinique	50	Traitement médical : CCH + tunellage de la plaque

ML : maladie de Lapeyronie ; ND : non disponible ; IIEF : the international index of erectile function ; PDQ : Peyronie's disease questionnaire ; CCH : collagenase clostridium histolyticum ; TGF-B : transforming growth factor beta ; OCEC : ondes de choc extracorporelles ; IRM : imagerie par résonance magnétique ; VED : vacuum erection device ; ICI : injection intracaverneuse ; vs : versus ; iPDE5 : inhibiteur de la phosphodiesterase 5.

souvent associée. Une érection est provoquée par l'injection intracaverneuse d'agents vasoactifs (PGE1), puis la vitesse maximale systolique qui reflète l'apport artériel et la vitesse télédiastolique qui reflète le blocage veineux sont mesurées à plusieurs reprises. Les mesures sont réalisées en amont et en aval de la plaque pour rechercher les anomalies en relation avec la strangulation. Le Doppler permet de dépister les anomalies vasculaires à l'origine d'insuffisance érectile non corrigeable par le traitement chirurgical de la ML [24]. Toutefois, cet examen n'est pas indispensable [9] et porte un risque de priapisme inhérent à l'injection intracaverneuse d'agents vasoactifs.

Plusieurs stratégies thérapeutiques ont été décrites, mais aucune ne garantit une guérison complète. De plus, la plupart des patients se présentent tard, ce qui diminue le taux de succès des traitements. Une évolution vers une

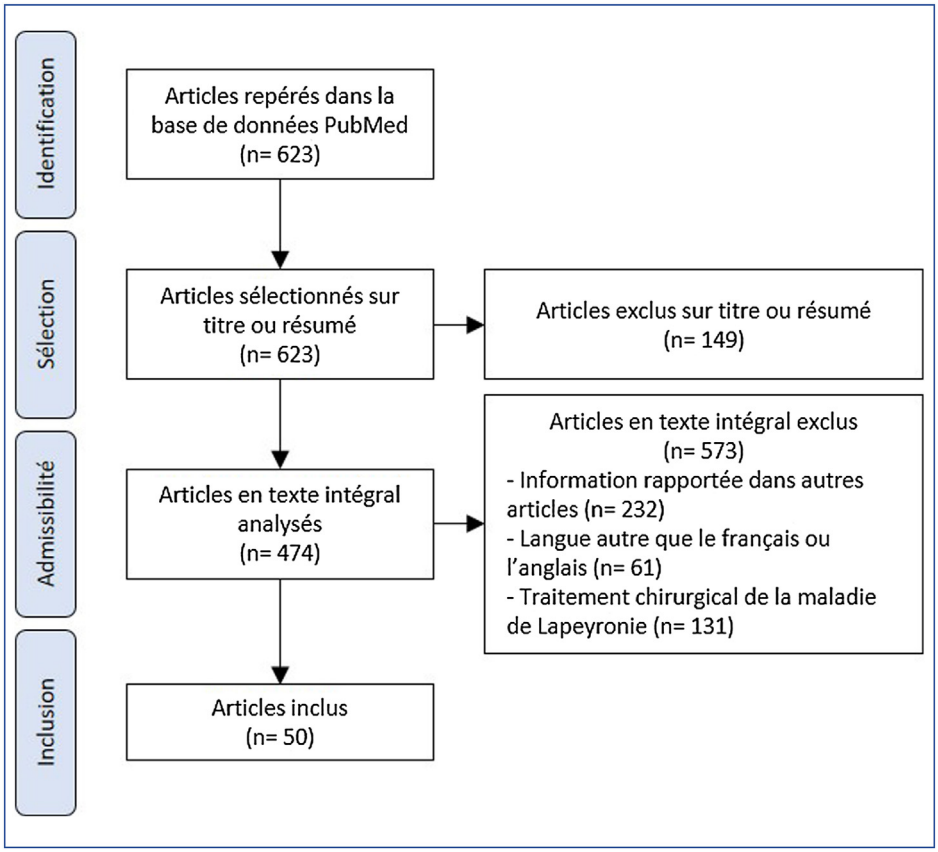

Figure 1. Diagramme de la revue de la littérature réalisée selon PRISMA.

stabilisation ou une résolution spontanée se fait chez la moitié des patients, chez qui une approche conservatrice paraît suffisante [23].

Nous présentons dans cet article, une revue de la littérature concentrée sur les nouvelles stratégies thérapeutiques non chirurgicales de la ML, et nous proposons un digramme récapitulatif pour faciliter aux médecins le diagnostic et la prise en charge des patients.

Matériels et méthode

La revue de la littérature a été réalisée selon la stratégie PRISMA en utilisant la base de données PubMed et les termes Mesh : « Peyronie », « *disease* », « *treatment* » et « *diagnosis* ». Tous les articles publiés en français ou en anglais ont été examinés, quelle que soit la date de publication. Toutes les modalités ont été incluses. Les articles rapportant les techniques chirurgicales de traitement de la ML et les titres ne référant pas au sujet concerné ont été exclus.

La recherche a identifié 623 articles publiés entre 1961 et 2019, desquels 50 ont été utiles pour notre revue, incluant : 13 revues de la littérature, 4 études transversales, 2 études cas-témoins, 9 études cohortes, 17 études expérimentales, 1 étude de cas et 4 lignes directrices (Tableau 1). Les articles non inclus sont au nombre de 573, desquels 61 sont écrits en langue différente du français ou de l'anglais, 149 discutent un sujet différent de l'objectif de la revue, 131 traitent la prise en charge chirurgicale de la ML et 232 rapportent des informations redondantes (Fig. 1).

Les résultats sont présentés d'une manière descriptive et un algorithme pour le diagnostic et la prise en charge est présenté à la fin de cette revue (Fig. 2).

Résultats

Plusieurs traitements ont été proposés sans études randomisées prospectives englobant assez de patients pour évaluer leurs efficacités [9]. D'après les observations, la phase inflammatoire initiale de la maladie semble être la plus accessible au traitement médical, qui est plus prometteur d'autant qu'il est précoce [1]. Les approches thérapeutiques ciblent les acteurs moléculaires de cette phase, dont le principal est le facteur de croissance « *transforming growth factor beta* 1 » (TGF-β1). L'activité accrue des fibroblastes, la peroxydation des lipides et les dommages tissulaires favorisés par les radicaux libres, la production accrue des anticorps anti-élastines [25] et la diminution de l'activité de l'enzyme acide nitrique synthase observées chez les patients atteints de ML, constituent la base des stratégies thérapeutiques.

En général, les évidences scientifiques existent sur l'efficacité des thérapies par voie orale dans le cadre d'une prise en charge multimodale plutôt qu'en monothérapie. Les anti-inflammatoires non stéroïdiens sont recommandés par les associations américaine [26] et canadienne [27]

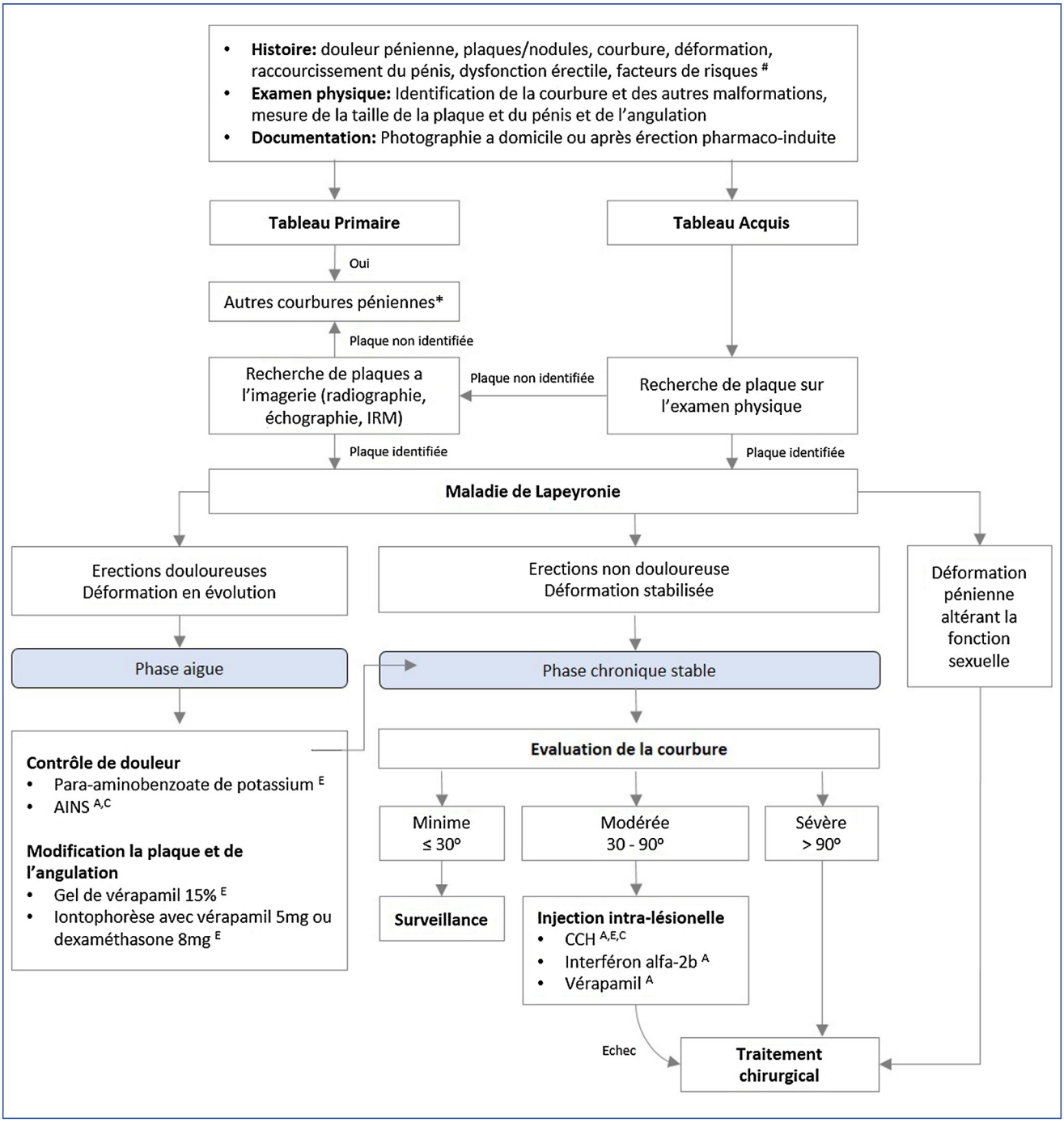

Figure 2. Algorithme pour l'évaluation et le traitement des courbures péniennes. IRM : imagerie par résonance magnétique ; AINS : anti-inflammatoires non stéroïdiens ; CCH : collagénase clostridium histolyticum. * : Courbure congénitale du pénis, corde pénienne, épispadias avec courbure dorsale associée, lymphangite sclérosante, néoplasie. # : Facteurs de risques associées avec la malade de Lapeyronie : histoire familiale ou personnelle de Dupuytren, trauma génital ou périnéal, prostatectomie radicale, fasciite plantaire, tympanosclérose, instrumentation urétrale, maladie de Paget, goutte, lipomes. E : recommandations de l'Association européenne d'urologie, EAU [18]. A : recommandations de l'Association américaine d'urologie, AUA [26]. C : recommandations de l'Association canadienne d'urologie, CAU [27].

d'urologie pour contrôler la douleur en phase aiguë (avis d'expert). Le para-aminobenzoate de potassium (PATOBA) est une option thérapeutique citée par l'Association européenne d'urologie [18] mais n'est pas disponible en France. Cependant, l'utilisation de la vitamine E qui date depuis 1940, reste populaire vu son faible coût et sa grande disponibilité [28]. Les agents par voie orale décrits à travers la littérature sont détaillés dans le Tableau 2 [28—38].

Plusieurs molécules ont été administrées par injection locale directement dans la plaque. Cette voie a révolutionné le traitement de la maladie, vue l'efficacité limitée du traitement oral et les effets secondaires du traitement

Tableau 2 Les thérapies par voie orale de la maladie de Lapeyronie.

Agent	Mécanismes d'action	Effets thérapeutiques
Vitamine E [28]	Chélation des radicaux libres (antioxydant)	Amélioration de la courbure pénienne jusqu'à 12,3 degrés en combinaison avec autres agents (vérapamil, myrtilles, propolis, diclofénac topique) Données insuffisantes pour justifier son utilisation en monothérapie
Para-aminobenzoate de potassium [31,50]	Inhibition la sécrétion des glycosaminoglycanes par les fibroblastes Stabilisation de la sérotonine-monoamine oxydase Propriétés anti-inflammatoires	Utilité dans le traitement des maladies fibreuses (sclérodermie, contracture de Dupuytren) Stabilisation de la plaque et prévention de la progression de la courbure du pénis Effets indésirables : photosensibilisation cutanée, troubles gastro-intestinaux
Tamoxifène [32]	Antagoniste non stéroïdien des récepteurs de l'œstrogène Diminue la fibrogenèse en modulant la libération de TGF-β1	Amélioration de la déformation pénienne Données contradictoires concernant l'efficacité thérapeutique
Colchicine [33]	Régulation négative de l'expression du TGF-β1 Diminution de la contraction de la plaie et inhibition le dépôt de collagène par la	Amélioration de la plaque et de la courbure par rapport à la monothérapie par ibuprofène Efficacité démontrée en combinaison avec la vitamine E En monothérapie, pas d'avantage par rapport au placebo
Pentoxifylline [34]	Inhibition d'une manière non sélective la PDE1 Diminution du dépôt de collagène Diminution du taux de la TGF-β1 et de la prolifération des fibroblastes Stimulation de l'activité fibrinolytique	Améliorations significatives de la courbure du pénis et du volume des plaques Effets indésirables : nausées, vomissements, dyspepsie, maux de tête, diarrhée et vasodilatation périphérique entraînant une hypotension
Inhibiteurs de la PDE5 [35,36]	Augmentation du taux de GMPc en inhibant sa dégradation Inhibition de la synthèse du collagène et de la différenciation des myofibroblastes	Améliorations de la courbure du pénis et diminution du volume de la plaque
Carnitine [28,37]	Inhibition de l'acétylcoenzyme A Propriétés anti-inflammatoires	Diminution de la douleur, amélioration de la courbure, et diminution de la plaque Efficacité comparable à la vitamine E
Coenzyme Q10 [38]	Quinone liposoluble endogène dotée de propriétés antioxydantes et anti-inflammatoires	Amélioration du score IIEF-5, de la surface moyenne de la plaque et de la courbure du pénis
Omega 3 [38]	Inhibition de la libération des cytokines inflammatoires Stimulation de l'activité de la collagénase	Prévention ou inversion de la progression de la maladie
Vactoserib [30] Administrée par voie orale a une dose de 10 mg/kg 5 fois/semaine pour 2 semaines	Inhibition du récepteur type 1 de la TGF-β1 Diminue l'infiltration inflammatoire, la production de la matrice extracellulaire et la concentration en fibroblastes	Récupération de la fonction érectile Étude lancé par Kang-Moon Song et al. en 2019, chez des modèles de rats atteints de maladie de Lapeyronie

TGF-β1 : transforming growth factor beta 1 ; PGE1 : prostaglandines E1 ; GMPc : la guanosine monophosphate cyclique ; IIEF-5 : International Index of erectile function.

Tableau 3 Les thérapies par voie locale injectable de la maladie de Lapeyronie.

Agent	Mécanismes d'action	Effets thérapeutiques
Corticostéroïdes [39]	Anti-inflammatoires	Efficacité non démontrée Actuellement non recommandés
Inhibiteurs des canaux calciques [40]	Régulation de la fonction des fibroblastes et de la production de la matrice extracellulaire Effet anti-inflammatoire	Résolution de la douleur et amélioration de la fonction sexuelle quand associés à un antioxydant par voie orale
Collagénase clostridium histolyticum [41,50] Protocole IMPRESS : 1 à 4 cycles à 6 semaines d'intervalle, avec 2 injections intra-lésionnelles (0,58 mg/injection), suivies d'une modélisation de la plaque du pénis après 24 à 72 h du premier cycle	Dégradation des plaques de collagène Approuvée par FDA pour le traitement des courbures dorsales ou dorsolatérales de plus de 30 degrés	Amélioration de la courbure du pénis (médiane de 17 degrés) et du score des symptômes de la maladie de Lapeyronie à 52 semaines Effets secondaires (chez 84,2 %) majoritairement locaux, à résolution spontanée : œdème, contusion, douleur, érythème Rares effets secondaires graves : rupture des corps caverneux, hématome pénien Pour limiter les effets secondaires, l'abstinence du rapport sexuel pendant deux semaines après chaque injection est conseillée
Cellules souches, dérivées du tissu adipeux [42]	Propriétés anti-fibrotiques	Inhibition de la formation de la plaque et amélioration de la fonction érectile Modèle animal uniquement jusqu'à présent, chez le rat, après provocation d'une fibrose similaire à la maladie de Lapeyronie par injection du TGF-β1 dans l'albuginée

IMPRESS : investigation for maximal Peyronie's efficacy and safety studies ; FDA : food and drug administration ; TGF-β1 : transforming growth factor beta 1.

chirurgical. La collagénase clostridium histolyticum (CCH) intra-lésionnelle constitue le chef de file. Elle demeure le seul médicament actuellement cité par l'Agence américaine des produits alimentaires et médicamenteux (FDA) pour le traitement de la phase stable de la ML. Les indications sont toutefois limitées aux patients qui présentent une plaque palpable avec une courbure dorsale ou dorsolatérale > 30° [39]. Notons que ce produit n'est pas encore disponible en France. Les thérapies par voie locale injectable sont détaillées dans le Tableau 3 [13,39—43].

La voie transdermique a été étudiée. Une faible quantité d'absorption systémique a été observée avec le vérapamil gel, avec absence de pénétration dans la tunique albuginée [44]. L'application d'une force électrique externe pour induire de façon électromotrice le passage des ions constituants d'un médicament topique à travers le tissu est nommée iontophorèse. Des résultats contradictoires de l'efficacité de cette technique en utilisant la dexaméthasone et le vérapamil ont été publiés [45].

Les techniques alternatives de traction prolongée de la verge et de traitement par ondes de choc extracorporelles constituent les sujets des études récentes (Tableau 4) [46—48]. Des études complémentaires sont nécessaires pour évaluer l'efficacité et l'avantage de ces techniques prometteuses.

Recommandations des sociétés

Les dernières recommandations de l'Association européenne d'urologie « European Association of Urology » (EAU) ont été publiées en 2012. Elle recommande l'utilisation de para-aminobenzoate de potassium par voie orale pour diminuer la taille de la plaque, diminuer la douleur et stabiliser la déformation. Elle recommande de même, le vérapamil gel 15 % et l'iontophorèse avec vérapamil 5 mg et dexaméthasone 8 mg pour améliorer la taille de la plaque et l'angulation [18].

Par contre, pour l'Association américaine d'urologie « American Urology Association » (AUA), les anti-inflammatoires sont les seuls traitements recommandés par voie orale durant la phase aiguë. Les injections intra-lésionnelles de CCH, interféron alfa-2b et vérapamil sont utiles durant la deuxième phase de la maladie [26].

Les recommandations les plus récentes sont celles de l'Association canadienne d'urologie « Canadian Association of Urology » (CAU) en 2018. Similairement à l'AUA, les seuls traitements par voie orale recommandés pour le contrôle de la douleur sont les anti-inflammatoires. Concernant le traitement intra-lésionnel, la CUA considère la collagénase le traitement de première intention, et le vérapamil ou l'interféron des traitements de deuxième intention [27].

Tableau 4 Les techniques thérapeutiques alternatives de la maladie de Lapeyronie.

Technique	Effets thérapeutiques
Ondes de choc extracorporelles [43,46]	Diminution de la douleur entre 80 et 90 % Amélioration de la déformation entre 40 et 60 % Effets secondaires vasculaires locaux pouvant entraîner une insuffisance érectile
Radiothérapie [47] Les protocoles varient avec des doses entre 3 et 30 Gy	Amélioration de la douleur de 80 % Abandonnée à cause des risques théoriques de dégénérescence maligne et de DE
Traction prolongée de la verge [48] En utilisant un extenseur pour 2 à 8 heures par jour, durant 6 mois	Réduction de la courbure de 10 à 40 degrés Gain de longueur entre 1 et 2,5 cm Amélioration de la qualité des érections Jusqu'à présent les études sont à faibles effectifs et non fiables

DE : dysfonction érectile.

Nouveaux protocoles

L'utilisation partielle de l'ampoule à chaque injection (0,58 mg correspondent au 2/3 de l'ampoule présente au marché) avec perte du produit restant, et l'inflammation générée par la première injection rendant difficile la localisation de la plaque durant la deuxième injection, ont poussé les chercheurs à modifier le protocole suggéré par les études « Investigation for Maximal Peyronie's Efficacy and Safety Studies » (IMPRESS) I et II [49].

D'après l'expérience des praticiens au Royaume-Uni, un nouveau protocole a été suggéré par Abdel Raheem et al. en 2017. Ce dernier consiste en une injection unique de 0,9 mg (1 ampoule complète) par cycle, distribuée sur 3 lignes autour du point de courbure maximale. L'injection est suivie d'un modelage à domicile en utilisant un vacuum ou un système de traction et un redressement manuel doux du pénis en érection. Une injection est réalisée chaque 4 semaines pour un total de 12 semaines (en total 3 injections). L'étude a été réalisée sur 53 patients. Aucune rupture des corps caverneux n'a été rapportée. Tous les effets secondaires décrits sont locaux et transitoires. Le taux moyen d'amélioration de la courbure pénienne a été similaire à celui rapporté par l'ancien protocole (17,36 contre 17 degrés). Ce nouveau protocole qui apporte des injections plus concentrées et plus précises tout en étant moins cher semble être plus avantageux [39].

En 2019, Fernandez et al. ont étudié chez 50 patients, l'effet du tunellage de la plaque avant l'injection avec la combinaison du traitement oral aux injections de CCH. Le protocole proposé est basé sur un seul cycle de 3 mois. Deux injections de 0,9 mg chacune sont administrées avec un délai d'une semaine. Un tunellage transcutané de la plaque précède chaque injection. Il consiste à réaliser une tubérisation de la plaque par une aiguille 25 G après bloc pénien, à travers un seul point d'entrée perpendiculaire à l'axe de la plaque, pendant une durée de 2 minutes avant chaque injection. La deuxième injection est suivie après une semaine d'un remodelage au cabinet sous bloc pénien. Un traitement concomitant par tadalafil 5 mg par jour et pentoxiphylline 400 mg chaque 12 heures est prescrit, avec une thérapie par traction pendant 6 à 8 heures par jour. L'abstinence pendant un mois est conseillée. Une amélioration de l'angulation de $19{,}2 \pm 6{,}1$ degrés a été rapportée sans complications surajoutées [50].

Conclusions

Le traitement de la ML reste un défi pour l'urologue. Actuellement, il existe une myriade de médicaments oraux disponibles pour la prise en charge de la phase aiguë de la ML, mais les preuves scientifiques de leur utilisation sont faibles. Même si les injections ne permettent pas la réduction complète des courbures, l'amélioration partielle permet le coït de nouveau et diminue le recours à la prise en charge chirurgicale compliquée [39]. Les options alternatives comprennent le vérapamil et l'interféron alpha-2b, mais leur utilisation est considérée hors FDA. La thérapie de traction dans le cadre d'une approche multimodale, constitue un outil supplémentaire pour la prévention de la perte de longueur du pénis associée à la maladie, mais son efficacité dépend de la conformité du patient. Le traitement chirurgical reste le standard pour les patients dans la phase chronique de la maladie. La réticence des patients à discuter de ce sujet sensible constitue un obstacle au diagnostic et contribue à la rareté des grandes études randomisées. Des études supplémentaires à grande échelle sont nécessaires pour évaluer les pratiques actuelles, et concevoir des traitements plus efficaces.

Déclaration de liens d'intérêts

Les auteurs déclarent ne pas avoir de liens d'intérêts.

Références

[1] Al-Thakafi S, Al-Hathal N. Peyronie's disease: a literature review on epidemiology, genetics, pathophysiology, diagnosis and work-up. Transl Androl Urol 2016;5(3):280.

[2] Taylor FL, Levine LA. Peyronie's disease. Urol Clin North Am 2007;34(4):517—34.
[3] Dibenedetti DB, Nguyen D, Zografos L, Ziemiecki R, Zhou X. A population-based study of Peyronie's disease: prevalence and treatment patterns in the United States. Adv Urol 2011;2011:282503.
[4] Kadioglu A, Tefekli A, Erol B, Oktar T, Tunc M, Tellaloglu S. A retrospective review of 307 men with Peyronie's disease. J Urol 2002;168(3):1075—9.
[5] Chung E, Ralph D, Kagioglu A, Garaffa G, Shamsodini A, Bivalacqua T, et al. Evidence-based management guidelines on Peyronie's disease. J Sex Med 2016;13(6):905—23.
[6] Carrieri MP, Serraino D, Palmiotto F, Nucci G, Sasso F. A case-control study on risk factors for Peyronie's disease. J Clin Epidemiol 1998;51(6):511—5.
[7] Moreno SA, Morgentaler A. Original research — Peyronie's disease: testosterone deficiency and Peyronie's disease: Pilot data suggesting a significant relationship. J Sex Med 2009;6(6):1729—35.
[8] Mulhall JP. Expanding the paradigm for plaque development in Peyronie's disease. Int J Impot Res 2003;15:S93—102 [S5].
[9] Ralph D, Gonzalez-Cadavid N, Mirone V, Perovic S, Sohn M, Usta M, et al. The management of Peyronie's disease: evidence-based 2010 guidelines. J Sex Med 2010;7(7):2359—74.
[10] Rosen RC, Riley A, Wagner G, Osterloh IH, Kirkpatrick J, Mishra A. The international index of erectile function (IIEF): a multidimensional scale for assessment of erectile dysfunction. Urology 1997;49(6):822—30.
[11] Hellstrom WJG, Feldman R, Rosen RC, Smith T, Kaufman G, Tursi J. Bother and distress associated with Peyronie's disease: validation of the Peyronie's disease questionnaire. J Urol 2013;190(2):627—34.
[12] Smith JF, Walsh TJ, Conti SL, Turek P, Lue T. Risk factors for emotional and relationship problems in Peyronie's disease. J Sex Med 2008;5(9):2179—84.
[13] Gelbard M, Goldstein I, Hellstrom WJG, McMahon CG, Smith T, Tursi J, et al. Clinical efficacy, safety and tolerability of collagenase clostridium histolyticum for the treatment of Peyronie's disease in 2 large double-blind, randomized, placebo controlled phase 3 studies. J Urol 2013;190(1):199—207.
[14] Hauck EW, Weidner W. François de la Peyronie and the disease named after him. Lancet 2001;357(9273):2049—51.
[15] Vosshenrich R, Schroeder-Printzen I, Weidner W, Fischer U, Funke M, Ringert RH. Value of magnetic resonance imaging in patients with penile induration (Peyronie's disease). J Urol 1995;153(4):1122—5.
[16] Tunuguntla HS. Management of Peyronie's disease—a review. World J Urol 2001;19(4):244—50.
[17] Davoudzadeh EP, Davoudzadeh NP, Margolin E, Stahl PJ, Stember DS. Penile Length: measurement technique and applications. Sex Med Rev 2018;6(2):261—71.
[18] Hatzimouratidis K, Eardley I, Giuliano F, Hatzichristou D, Moncada I, Salonia A, et al. EAU guidelines on penile curvature. Eur Urol 2012;62(3):543—52.
[19] Ohebshalom M, Mulhall J, Guhring P, Parker M. Measurement of penile curvature in Peyronie's disease patients: comparison of three methods. J Sex Med 2007;4(1):199—203.
[20] Schouman-Claeys E. Valeur et place de l'imagerie de la maladie de La Peyronie. Andrologie 1998;8(2):148—56.
[21] Andresen R, Wegner HEH, Miller K, Banzer D. Imaging modalities in Peyronie's disease. An intrapersonal comparison of ultrasound sonography, X-ray in mammography technique, computerized tomography, and nuclear magnetic resonance in 20 patients. Eur Urol 1998;34(2):128—35.
[22] Pohar SS, Jackson FI, Glazebrook GA. Ultrasonography and radiography in the diagnosis of Peyronie's disease. Can Assoc Radiol J 1990;41(6):369—71.
[23] Bekos A, Arvaniti M, Hatzimouratidis K, Moysidis K, Tzortzis V, Hatzichristou D. The natural history of Peyronie's disease: an ultrasonography-based study. Eur Urol 2008;53(3):644—51.
[24] Montorsi F, Salonia A, Maga T, Bua L, Guazzoni G, Barbieri L, et al. Evidence based assessment of long-term results of plaque incision and vein grafting for Peyronie's disease. J Urol 2000;163(6):1704—8.
[25] Paulis G, Barletta D, Turchi P, Vitarelli A, Dachille G, Fabiani A, et al. Efficacy and safety evaluation of pentoxifylline associated with other antioxidants in medical treatment of Peyronie's disease: a case-control study. Res Reports Urol 2015;8:1.
[26] Nehra A, Alterowitz R, Culkin DJ, Faraday MM, Hakim LS, Heidelbaugh JJ, et al. Peyronie's disease: AUA guideline. J Urol 2015;194(3):745—53.
[27] Bella AJ, Lee JC, Grober ED, Carrier S, Benard F, Brock GB. 2018 Canadian Urological Association guideline for Peyronie's disease and congenital penile curvature. Can Urol Assoc J 2018;12(5):E197—209.
[28] Safarinejad MR, Hosseini SY, Kolahi AA. Comparison of vitamin E and propionyl-L-carnitine, separately or in combination, in patients with early chronic Peyronie's disease: a double-blind, placebo controlled, randomized study. J Uro 2007;178(4):1398—403.
[29] Gokce A, Wang JC, Powers MK, Hellstrom WJ. Current and emerging treatment options for Peyronie's disease. Res reports Urol 2013;5:17—27.
[30] Song K-M, Chung DY, Choi MJ, Ghatak K, Nguyen NM, Limanjaya A, et al. Vactosertib, a novel, orally bioavailable activin receptor-like kinase 5 inhibitor, promotes regression of fibrotic plaques in a rat model of Peyronie's disease. World J Mens Health 2019;27:37.
[31] Sawalha K. Treatment of scleroderma with para-aminobenzoic acid: effect on disease morbidity. Arch Gen Intern Med 2018;2(3).
[32] Teloken C, Rhoden EL, Grazziotin TM, Ros CT, Sogari PR, Souto CA. Tamoxifen versus placebo in the treatment of Peyronie's disease. J Urol 1999;162(6):2003—5.
[33] Cortés-González JR, Glina S. Conservative treatment of Peyronie's disease: colchicine vs. colchicine plus vitamin E. Actas Urol Esp 2010;34(5):444—9.
[34] Safarinejad MR, Asgari MA, Hosseini SY, Dadkhah F. A double-blind placebo-controlled study of the efficacy and safety of pentoxifylline in early chronic Peyronie's disease. BJU Int 2009;106(2):240—8.
[35] Gonzalez-Cadavid NF, Rajfer J. Treatment of Peyronie's disease with PDE5 inhibitors: an antifibrotic strategy. Nat Rev Urol 2010;7(4):215—21.
[36] Ozturk U, Yesil S, Goktug HNG, Gucuk A, Tuygun C, Sener NC, et al. Effects of sildenafil treatment on patients with Peyronie's disease and erectile dysfunction. Irish J Med Sci 2014;183(3):449—53.
[37] Biagiotti G, Cavallini G. Acetyl-l-carnitine vs tamoxifen in the oral therapy of Peyronie's disease: a preliminary report. BJU Int 2001;88(1):63—7.
[38] Schandené L, Vandenbussche P, Crusiaux A, Alègre ML, Abramowicz D, Dupont E, et al. Differential effects of pentoxifylline on the production of tumour necrosis factor-alpha (TNF-alpha) and interleukin-6 (IL-6) by monocytes and T cells. Immunology 1992;76(1):30—4.
[39] Abdel Raheem A, Johnson M, Abdel-Raheem T, Capece M, Ralph D. Collagenase clostridium histolyticum in the treatment of Peyronie's disease — a review of the literature and a new modified protocol. Sex Med Rev 2017;5(4):529—35.
[40] Levine LA, Burnett AL. Standard operating procedures for Peyronie's disease. J Sex Med 2013;10(1):230—44.
[41] Soh J, Kawauchi A, Kanemitsu N, Naya Y, Ochiai A, Naitoh Y, et al. Nicardipine vs. saline injection as treatment for

Peyronie's disease: a prospective, randomized, single-blind trial. J Sex Med 2010;7(11):3743—9.
[42] Gokce A, Abd Elmageed ZY, Lasker GF, Bouljihad M, Kim H, Trost LW, et al. Adipose tissue-derived stem cell therapy for prevention and treatment of erectile dysfunction in a rat model of Peyronie's disease. Andrology 2014;2(2):244—51.
[43] Russell S, Steers W, McVary KT. Systematic Evidence-based analysis of plaque injection therapy for Peyronie's disease. European Urology 2007;51:640—7.
[44] Martin DJ, Badwan K, Parker M, Mulhall JP. Transdermal application of verapamil gel to the penile shaft fails to infiltrate the tunica albuginea. J Urol 2002;168(6):2483—5.
[45] Greenfield JM, Shah SJ, Levine LA. Verapamil versus saline in electromotive drug administration for Peyronie's disease: a double-blind, placebo controlled trial. J Urol 2007;177(3):972—5.
[46] Bella AJ, Perelman MA, Brant WO, Lue TF. Continuing medical education: Peyronie's disease (CME). J Sex Med 2007;4(6):1527—38.
[47] Incrocci L, Hop WCJ, Seegenschmiedt HM. Radiotherapy for Peyronie's disease: a European survey. Acta Oncol 2008;47(6):1110—2.
[48] Gontero P, Di Marco M, Giubilei G, Bartoletti R, Pappagallo G, Tizzani A, et al. Original research — Peyronie's disease: use of penile extender device in the treatment of penile curvature as a result of Peyronie's disease. Results of a phase II prospective study. J Sex Med 2009;6(2):558—66.
[49] Gelbard M, Hellstrom WJG, McMahon CG, Levine LA, Smith T, Tursi J, et al. Baseline characteristics from an ongoing phase 3 study of collagenase clostridium histolyticum in patients with Peyronie's disease. J Sex Med 2013;10(11):2822—31.
[50] Fernández-Pascual E, González-García FJ, Angulo J, Cerezo E, Quintana LM, Turo J, et al. Optimizing collagenase clostridium histolyticum therapy for Peyronie's disease using a novel approach with percutaneous needle tunnelling. BJU Int 2019.