de fistule vésico-vaginale trans-vésicale robot-assistée avec épiplooplastie laparoscopique.

Méthodes Nous présentons le cas d'une femme de 48 ans consultant pour incontinence urinaire permanente dans les suites d'une hystérectomie par voie abdominale pour fibrome. Son seul autre antécédent médical était une dystrophie myotonique de Steinert. L'examen clinique et la cystoscopie mettait en évidence une fistule vésico-vaginale infra-centimétrique supra-trigonale, situé au niveau du dome vaginal.

Résultats Pour commencer, la fistule est intubée avec une sonde urétérale. La patiente est ensuite positionnée en déclive et l'épiploon est mobilisé en laparoscopie pour préparer l'épiplooplastie. La patiente est ensuite mise en position de Trendelenburg à 23° et le robot chirurgical Da Vinci est amarrée en utilisant les mêmes trocarts que pour le temps cœlioscopique. Après une adhésiolyse, la vessie est remplie avec du sérum physiologique et une lame est placée dans le vagin pour faciliter la dissection de l'espace inter-vésico-vaginal. La vessie est ensuite ouverte au dome jusqu'à l'orifice fistuleux qui est réséqué. L'orifice vaginal est suturée au V-Lock horizontalement et la cystotomie est elle refermée au V-Lock verticalement. Enfin, l'épiplooplastie est interposée entre vessie et vagin et fixée avec un V-Lock.

Conclusion La cure de fistule vésico-vaginale trans-vésicale robot-assistée avec épiplooplastie laparoscopique apparaît faisable et était associée dans le cas présent à des résultats péri-opératoires et fonctionnels satisfaisants. Des séries prospectives, idéalement controlées, sont nécessaires pour confirmer les bénéfices potentielles de cette approche comparés aux autres techniques précédemment décrites.

Déclaration de liens d'intérêts Les auteurs déclarent ne pas avoir de liens d'intérêts.

https://doi.org/10.1016/j.purol.2018.07.262

V-33

Duplication vésicale incomplète et cure de reflux vésico-urétéral selon Cohen chez l'enfant

S. Thach
CHU de Saint-Étienne, Saint-Étienne, France
Adresse e-mail : thach.sodara@gmail.com

Objectifs L'objectif est de partager l'expérience de la prise en charge d'un cas exceptionnel de duplication vésicale incomplète par septum sagittal, cloisonnant la vessie en deux compartiments, chez une enfant. Cette cloison était responsable d'un syndrome obstructif empêchant la vidange complète de l'hémi-vessie gauche, engendrant un reflux vésico-urétéral majeur de stade IV et 4 épisodes de pyélonéphrites aiguës en 6 mois.

Méthodes Pour objectiver cette malformation, une cystoscopie atypique avec opacification a été réalisée pour comprendre anatomiquement cette malformation. L'indication chirurgicale s'avérait indispensable et nous avons proposé à cette enfant une ablation de cette membrane vésicale sagittale par laparotomie et, dans le même temps, la cure de reflux vésico-urétéral gauche avec réimplantation selon la technique de Cohen.

Résultats Les suites opératoires étaient simples. Les résultats fonctionnels à un an sont un succès sans aucune récidive infectieuse (Fig. 1—3).

Conclusion Il est possible de combiner, lors d'un même geste opératoire, chez un enfant symptomatique d'une duplication sagittale incomplète responsable d'un reflux vésico-urétéral majeur, l'ablation de la membrane vésicale et la cure du reflux avec réimplantation à ciel ouvert selon la technique de Cohen.

Fig. 1

Fig. 2

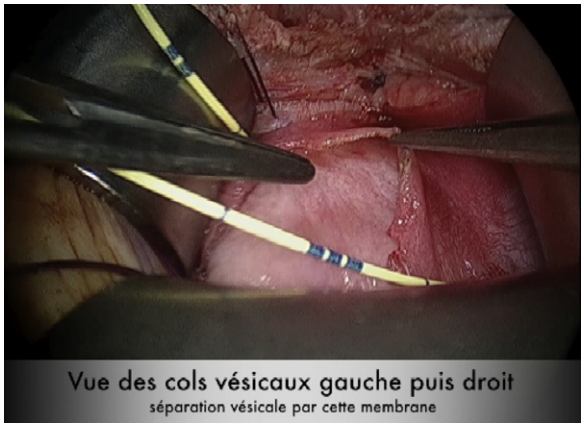

Fig. 3

Déclaration de liens d'intérêts L'auteur déclare ne pas avoir de liens d'intérêts.

https://doi.org/10.1016/j.purol.2018.07.263

V-34

Implantation d'une nouvelle prothèse pénienne spécifiquement adaptée aux phalloplasties, la ZSI® 475 FtM

P. Neuville*, N. Morel-Journel, D. Cabelguenne, A. Ruffion, J. Terrier
Centre hospitalier Lyon-Sud, Pierre-Bénite, France
* *Auteur correspondant.*
E-mail address: pl.neuville@gmail.com (P. Neuville)

Objectifs Les implants péniens habituellement utilisés pour la reconstruction pénienne sont développés pour une utilisation sur pénis natif.
Une nouvelle prothèse spécifique pour l'implantation dans une phalloplastie a été développée pour répondre aux exigences et contraintes rencontrées dans cette indication.
L'objectif était d'étudier la faisabilité et les complications chez les 20 premiers patients porteurs d'une phalloplastie ayant bénéficié de l'implantation d'une prothèse ZSI© (Zephyr Surgical Implants).
Méthodes Les patient ont été inclus de juin 2016 à septembre 2017, dans un seul centre et suivi par un unique opérateur. Les données initiales été collectées dans le dossier medical informatisé puis un questionnaire de satisfaction était proposé aux patients. Ce questionnaire incluait l'IIEF (International Index of Erectile Function), L'EDITS (Erectile Dysfunction Inventory of Treatment Satisfaction), le SEAR (Self-Esteem and Relationship) et des items spécifiques.
Résultats Vingt patients ont été inclus, d'âge moyen 37,9 ans, pour 21 prothèses implantées. Tous les patients étaient suivis pour dysphorie de genre et les phalloplasties étaient de type antébrachiale ($n = 15$, 75 %), supra-pubienne ($n = 4$, 20 %), et inguinale ($n = 1$, 5 %). Dix-sept patients (85 %) avaient une urétroplastie fonctionnelle. Les complications survenues étaient 2 (10 %) infections traitées médicalement, 1 (5 %) infection traitée par explantation, 2 (10 %) dysfonctionnements mécaniques et 1 (5 %) malposition.
Quatorze patients ont répondu au questionnaire (70 %). Douze patients (85,7 %) avaient des relations sexuelles régulières. L'IIEF moyen était de 20,2 sur 25 (DS 7,9), le SEAR moyen était de 84 sur 100 (DS 9,9) et l'EDITS moyen était de 82 sur 100 (DS 17,5)
Treize patients (92,8 %) étaient satisfaits ou très satisfaits de la prothèse.
Conclusion Notre étude montre que l'implantation de cette nouvelle prothèse est faisable, avec une sécurité satisfaisante bien qu'un plus long suivi soit nécessaire. La satisfaction des patients est élevée.
Les résultats préliminaires de la ZSI® 475 FtM sont encourageants. Des études sur le long-terme sont nécessaires pour poursuivre l'analyse de ces résultats.
Déclaration de liens d'intérêts Les auteurs déclarent ne pas avoir de liens d'intérêts.

https://doi.org/10.1016/j.purol.2018.07.264

V-35

Orchidectomie partielle pour tumeur testiculaire

M. Tetou*, Y. Dehayni, K. Bennaji, O. Jendouzi, M. Mrabti, A. Bahri, N. Louardi, Y. Elharrech, A. Janane, A. Ameur, M. Alami
Service urologie, hôpital militaire d'instruction Mohammed V, Rabat, Maroc
* *Auteur correspondant.*
Adresse e-mail : tetou.mohamed@gmail.com (M. Tetou)

Objectifs L'orchidecomie totale est le dogme standard devant toute tumeur testiculaire. Cependant, ce dogme est éprouvé par l'expérience accumulée des chirurgies conservatrices « de nécessité », sur testicule unique. Le bénéfice fonctionnel mis en balance avec le risque carcinologique induit par une attitude conservatrice semble en faveur de l'orchidectomie partielle. Ainsi, ce traitement nécessite un ensemble de règles à respecter.
Méthodes Jeune de 30 ans qui consultait pour des douleurs testiculaires. Les données cliniques, biologiques, radiologiques et histologiques étaient en faveur de lésion testiculaire probablement bénigne et justifiant une résection partielle. L'énucléation de la lésion est faite sans complications postopératoires.
Résultats Les suites opératoires étaient simples. L'étude histologique a objectivé un kyste épidermoïde.
Conclusion Il est licite devant une lésion bénigne tel que celle de notre cas, kyste épidermoïde, de proposer une chirurgie conservatrice afin de préserver les fonctions testiculaires.
Déclaration de liens d'intérêts Les auteurs déclarent ne pas avoir de liens d'intérêts.

https://doi.org/10.1016/j.purol.2018.07.265

V-36

Lymphadénectomie rétropéritonéale laparoscopique robot-assistée : un nouveau standard dans la chirurgie des masses résiduelles post-chimiothérapie pour tumeur germinale du testicule ?

C. Manceau[1,*], V. Grafeille[2], J.B. Beauval[1], M. Thoulouzan[1], M. Soulié[1], X. Gamé[1], M. Roumiguie[1], N. Doumerc[1]
[1] *CHU de Toulouse, Toulouse, France*
[2] *CHU de Rennes, Rennes, France*
* *Auteur correspondant.*
Adresse e-mail : cecile.manceau2@gmail.com (C. Manceau)

Objectifs Le traitement chirurgical des masses résiduelles post-chimiothérapie peut être mené par différentes voies d'abord (ouverte, cœlioscopique ou robot-assistée). Nous présentons dans cette vidéo la technique chirurgicale laparoscopique robot-assistée avec docking unique et position latérale pour masse résiduelle latéro-aortique gauche utilisée lors de une étude récemment publiée.
Méthodes Il s'agit d'un patient de 28 ans présentant une masse résiduelle latéro-aortique gauche dans les suite d'une chimiothérapie pour tumeur germinale non séminomateuse. Patient en décubitus latéral droit. Un curage dit « modifié » est réalisé selon les recommandations actuelles avec les limites anatomiques classiquement décrites. Décollement et mobilisation du côlon gauche. La veine génitale, l'uretère gauche et l'artère iliaque primitive gauche sont repérés. Le curage débute sur le bord latéral gauche de l'aorte en remontant de l'artère iliaque primitive gauche jusqu'au pédicule rénal gauche. La masse résiduelle est identifiée et disséquée. La partie latérale du curage est ensuite libérée.
Résultats La durée opératoire était de 155 minutes. Les saignements étaient de 80 cc. La durée d'hospitalisation était de 2 jours. Pas de complications postopératoires. L'examen anatomopathologique a retrouvé une masse de 3 cm avec 60 % de nécrose et 40 ganglions réactionnels non métastatiques.
Conclusion Cet exemple d'approche laparoscopique robot-assistée pour masses résiduelles post-chimiothérapie dans les tumeurs germinales du testicule met en avant l'intérêt de cette voie mini-invasive dans cette indication. Sous couvert d'une bonne sélection des patients et d'une expertise chirurgicale, cette voie d'abord pourrait devenir un standard dans la prise en charge de ce type de patients.
Déclaration de liens d'intérêts Les auteurs déclarent ne pas avoir de liens d'intérêts.

https://doi.org/10.1016/j.purol.2018.07.266

V-37

Curage de masses résiduelles de TGNS robot assistée. Intérêt de la voie rétrograde sous-mésocolique

L. Gury[1,*], G. Robert[2]
[1] *Pitié-Salpêtrière, Paris, France*
[2] *CHU Pellegrin, Bordeaux, France*
* *Auteur correspondant.*
Adresse e-mail : lamb_gc@hotmail.fr (L. Gury)