Progrès en urologie (2018) **28**, 71—73

Disponible en ligne sur
ScienceDirect
www.sciencedirect.com

Elsevier Masson France
EM|consulte
www.em-consulte.com

LETTRE À LA RÉDACTION

Fistule prostatique postopératoire après photovaporisation laser green light XPS 180 W : à propos de deux cas

Post operative fistula after photovaporisation (PVP) laser green light XPS 180 W: About two cases

Mots clés Hypertrophie bénigne de prostate ; GreenLight XPS 180-W laser ; Vaporisation prostatique ; Fistule ; Complication
Keywords Benign prostatic obstruction (BPO); GreenLight XPS 180-W laser; Photoselective vaporisation of the prostate (PVP); Fistula; Complication

La place de la photovaporisation prostatique (PVP) laser de prostate dans la prise en charge de l'Hypertrophie bénigne de prostate (HBP) offre une alternative possible à la résection transurétrale de prostate (RTUP) standard. La PVP laser GreenLight XPS 180 W a fait la preuve de son efficacité et de sa non-infériorité en terme de complications [1].

Les fistules postopératoires de la loge prostatique sont rares. Elles représentent néanmoins des complications potentiellement graves de la PVP laser. Nous rapportons ici la prises en charge de fistules prostatiques post PVP. Une antérieure à type de symphysite compliquée et une postérieure.

M. B, 69 ans, a eu une première incision cervicoprostatique pour maladie du col vésical en 2006, incisée de nouveau deux mois plus tard pour récidive.

En août 2016 une indication de PVP laser de prostate GreenLight a été posée du fait de la réapparition d'un syndrome obstructif. La prostate était de petite taille (30 g), le débit max à 10 mL/s. La fibroscopie a retrouvé une resténose du col et deux lobes prostatiques jointifs. Le geste a duré 28 minutes délivrant 157 000 joules (80—100 Watts). La sonde vésicale fut enlevée à J1 sans complication postopératoires.

Des hématuries à répétitions sont apparues en octobre 2016, avec des douleurs localisées aux plis inguinaux bilatérales, irradiants face interne de cuisse et boiterie douloureuse du membre inférieur gauche.

Il a été décidé une reprise chirurgicale avec résection du col et urétrotomie à l'anse monopolaire pour sclérose urétrale. Cela n'a pas amélioré les douleurs et occasionna une incontinence urinaire totale.

Il fut ensuite hospitalisé en Rhumathologie en février 2017 suite à un passage aux urgences devant une majoration de son impotence fonctionnelle douloureuse et fébrile depuis quelques semaines. Une échographie puis une IRM et un TDM (Fig. 1) ont retrouvés une ostéoarthrite de la symphyse pubienne, communicante avec la loge de prostatectomie dont la face antérieure était nécrosée. À gauche, un abcès alimenté par une fistule de l'urètre prostatique s'était développé au dépend de la loge des adducteurs (Fig. 2).

La ponction était positive à *Escherichia Coli* multirésistant, nous avons introduit une antibiothérapie par Rocéphine 2 g/jour.

Devant cette fistule prostatopubienne, compliquée d'une ostéoarthrite symphysaire abcédée et un tableau d'incontinence urinaire totale, nous avons proposé une cystoprostatectomie avec dérivation non continente type Bricker.

Le geste fut réalisé en mars 2017. Lors de la dissection prostatique, la face antérieure de la loge était entièrement ouverte au contact de la symphyse pubienne, très adhérente à celle-ci avec une fibrose périphérique de tout l'espace de Retzius (Fig. 3).

Les suites ont été favorables à 3 mois avec une résolution du syndrome inflammatoire, disparition totale de la symptomatologie douloureuse et reprise d'une activité normale sans impotence fonctionnelle. Nous avons poursuivi l'antibiothérapie 6 semaines postopératoires.

M. J., âgé de 68 ans présentait une HBP, l'adénome était estimé à 80 g en échographie, le débit max était à 7 mL/s avec un antécédent de rétention aiguë d'urine. Une PVP Laser Green Light fut réalisée en janvier 2016. La durée opératoire était de 59 minutes, 209 782 Joules délivrés (80 Watts à l'apex et au col vésical et 180 Watts pour les lobes).

À J1, lors de l'ablation de la sonde vésicale, il a présenté un écoulement d'urine par l'anus. Cette symptomatologie clinique était très en faveur d'une fistule prostatorectale, avec une bonne tolérance clinique.

Nous avons remis une sonde vésicale en place, associée à un régime alimentaire sans résidu.

À un mois de l'intervention, aucun écoulement anal n'était à déplorer. La cystographie rétrograde (Fig. 4) a retrouvé un aspect de fistule borgne sans trajet intra rectal, ayant permis l'ablation de la sonde vésicale.

M. J a repris des mictions naturelles sans aucun passage postérieur. Les suites à 6 mois furent favorables sans récidive de la fistule ni dysurie.

Pour le cas n° 1, le diagnostic est souvent difficile à faire et entraîne un retard diagnostic devant des symptômes à

Figure 1. uroTDM de profil, contraste urinaire au contact de l'os pubien.

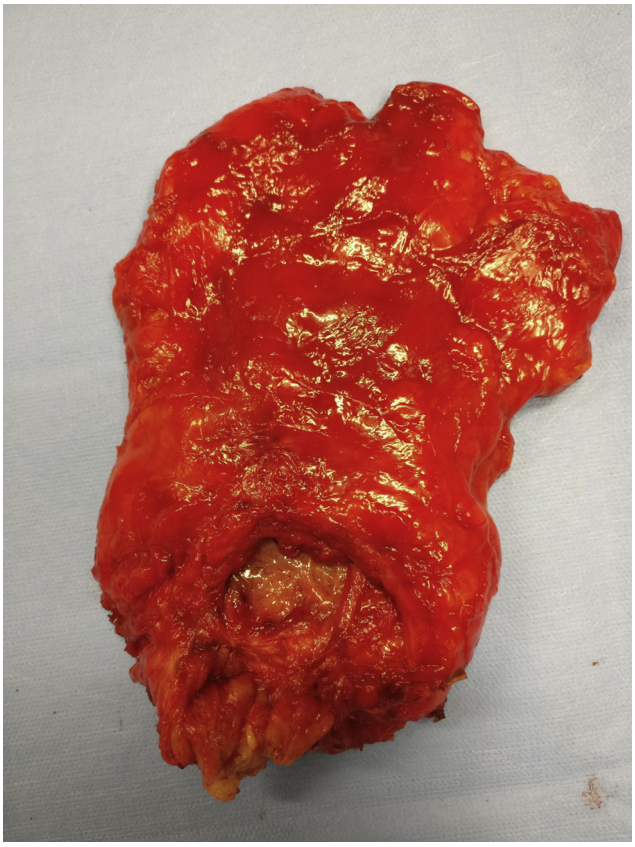

Figure 3. Trajet fistuleux borgne au dépend de la loge prostatique.

Figure 2. IRM coupe axiale, abcès au dépend de la loge des adducteurs gauche.

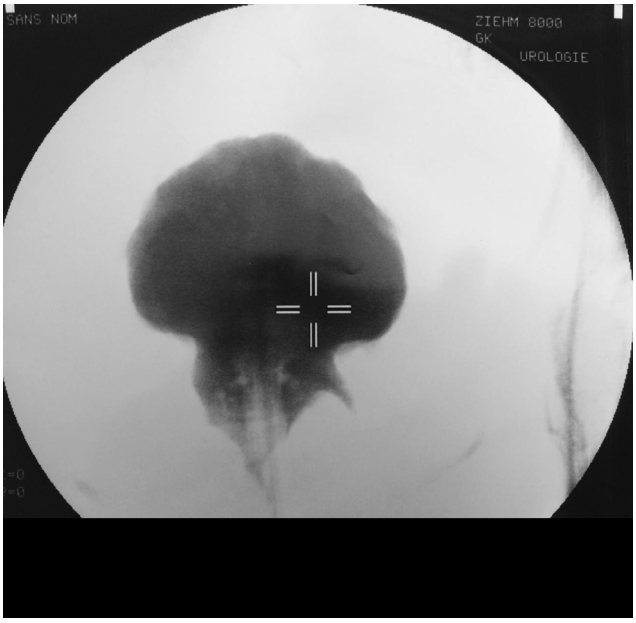

Figure 4. Pièce opératoire, large ouverture de la loge prostatique en antérieur.

distance de la sphère urinaire. À noter que lors de la reprise chirurgicale à 2 mois, la lésion est passée inaperçu alors que le patient est déjà symptomatique.

Le geste radical de cystoprostatectomie radicale avec Bricker peut être discuté. Notre choix fut motivé par l'impotence fonctionnelle douloureuse et le besoin du patient d'obtenir un contrôle définitif de l'incontinence.

Pour le cas nº 2, la fistulisation postérieure a été rapidement symptomatique, nous avons réalisé une cicatrisation dirigée sur sonde. La complication n'a pas été vue en peropératoire non plus.

Nous rapportons le premier cas de drainage vésical simple pour traiter une fistule par PVP laser. Il est possible la bonne tolérance clinique et la prise en charge précoce de la fistule autorise notre stratégie.

L'apparition de fistule prostatique avec la technique GreenLight est difficile à mettre en évidence. Le mode d'action du laser agit en profondeur, entraînant une nécrose à distance de la surface [2]. L'étude PROPIL [3] a démontré grâce à l'échographie de contraste que l'épaisseur nécrotique dans la loge de résection est jusqu'à cinq fois plus importante que décrite en échographie standard. Pendant le geste de PVP, lorsque la capsule est visible, la nécrose est déjà présente au-delà. Par conséquent, il est possible que la lésion ne soit pas vue immédiatement mais pourtant bien réelle. De plus, l'échographie endorectale sous évalue l'épaisseur de nécrose [3].

La fistule prostatique est une complication rare et potentiellement grave de la photovaporisation laser. La prise en charge de cette complication est encore mal définie est nécessite une gestion au cas par cas.

Déclaration de liens d'intérêts

Les auteurs déclarent ne pas avoir de liens d'intérêts.

Références

[1] Bachmann A, Tubaro A, Barber N, d'Ancona F, Muir G, Witzsch U, et al. 180-W XPS Greenlight laser vaporisation versus transurethral resection of the prostate for the treatment of benign prostatic obstruction: 6-Month safety and efficacy results of a european multicentre randomised trial — The GOLIATH Study. Eur Urol 2014;65(5):931—42.

[2] Malek RS, Kang HW, Peng YS, Stinson D, Beck MT, Koullick E. Photoselective vaporization prostatectomy: experience with a novel 180 W 532 nm lithium triborate laser and fiber delivery system in living dogs. J Urol 2011;185(2):712—8.

[3] Bodin T, Bruyere F, Brunereau L, Bleuzen A, Patat F. Étude PROPIL, résultats à 12 mois : évaluation de l'évolution de l'épaisseur nécrotique par échographie de contraste et IRM prostatiques après photovaporisation prostatique (PVP) par laser GREENLIGHT-XPS® et de la corrélation aux signes urinaires de la phase de remplissage postopératoires. 108e Congrès. Fr Urol 2014;24(13):880—1.

C. Mazeaud[a], Q.-C. Le Clerc[b], E. Robine[b], F.-X. Madec[b], M.-A. Perrouin-Verbe[b], M. Nedelec[b], J. Rigaud[b], J. Branchereau[b,*]

[a] *CHU de Nancy, 5, rue du Morvan, 54500 Vandoeuvres-les-Nancy, France*

[b] *CHU de Nantes, 1, place Alexis-Ricordeau, 44000 Nantes, France*

* Auteur correspondant.

Adresse e-mail : julien.branchereau@chu-nantes.fr (J. Branchereau)

Reçu le 23 juillet 2017 ;
accepté le 20 octobre 2017
Disponible sur Internet le 26 novembre 2017

https://doi.org/10.1016/j.purol.2017.10.008
1166-7087/© 2017 Elsevier Masson SAS. Tous droits réservés.