Déclaration de liens d'intérêts

Les auteurs déclarent ne pas avoir de liens d'intérêts.

Références

[1] Waldinger M, Meinardi M, Zwinderman A, Schweitzer D. Postorgasmic illness syndrome (POIS) in 45 Dutch Caucasian males: clinical characteristics and evidence for an immunogenic pathogenesis (part 1). J Sex Med 2011;8(4): 1164—70.
[2] Waldinger M, Schweitzer D. Postorgasmic illness syndrome: two cases. J Sex Marital Ther 2002;28(3):251—5.

B. Bignami*, T. Honore, N. Turmel, R. Haddad, L. Weglinski, F. Le Breton, G. Amarenco
GRC 01, groupe de recherche clinique en neuro-urologie (GREEN), service de neuro-urologie, hôpital Tenon, Sorbonne universités, UPMC université Paris 06, AP—HP, 4, rue de la Chine, 75020 Paris, France

* Auteur correspondant.
Adresse e-mail : blaisebignami@gmail.com (B. Bignami)
Disponible sur Internet le 18 avril 2017

http://dx.doi.org/10.1016/j.purol.2017.03.007
1166-7087/© 2017 Elsevier Masson SAS. Tous droits réservés.

Diverticule congénital de l'urètre antérieur chez l'enfant : à propos d'un cas

Congenital anterior urethral diverticulum in children: A case report

Mots clés Diverticule urétral congénital ; Valve de l'urètre antérieur ; Diverticulectomie ; Uréthroplastie
Keywords Congenital urethral diverticular; Anterior urethral valve; Diverticulectomy; Urethroplasty

Diverticule congénital de l'urètre antérieur chez l'enfant

Le diverticule urétral antérieur congénital (DUAC) chez l'enfant est une pathologie rare. Il représente moins de 10 % de tous les diverticules urétraux antérieurs qui sont le plus souvent acquis, se développant après chirurgie d'hypospadias ou post traumatique, ou secondaire a une valve de l'urètre antérieur ou à une dilatation kystique des glandes de cowper.

Nous rapportons un cas de diverticule urétral antérieur congénital chez un nourrisson de un an. Il s'agit d'un nourrisson de sexe masculin âgé de un an aux antécédents, un épisode d'infection urinaire à l'âge de 7 mois, adressé pour une tuméfaction de la face ventrale de la verge associée à un faible jet urinaire.

Figure 1. Mise en place d'une sonde transurétrale.

À l'examen clinique, on observait une tuméfaction pénienne distale, kystique, fluctuante et compressible qui s'effondrait complètement à la compression manuelle avec issue d'urine à travers le méat urétral qui n'était pas sténosé, admettant facilement une sonde Charrière 8 (Fig. 1).

Le bilan rénal, l'examen cytobactériologique des urines et l'échographie étaient sans anomalie. L'urétrocystographie rétrograde montrait un volumineux diverticule de la portion distale de l'urètre antérieur.

Le patient a été opéré. Un dégantage de la verge (Fig. 2) et une plicature du diverticule par un surjet matelassé sur sonde ont été réalisés sans ouverture de la lumière urétrale.

Le diverticule a été réséqué tout en laissant un petit lambeau permettant de couvrir l'uréthroplastie. Le corps spongieux était bien développé ce qui a permis une spongioplastie suivie d'un recouvrement cutané.

Après un an de suivi, l'évolution postopératoire était favorable sans récidive.

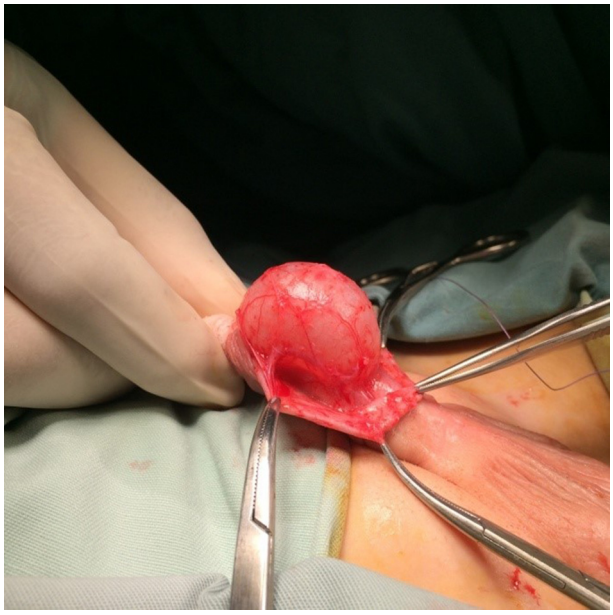

Figure 2. Déshabillage de la verge et dissection du diverticule.

Le DUAC est une cause rare d'obstruction des voies urinaires chez l'enfant.

Son étiopathogénie reste encore mal élucidée. Elle a été explicitée initialement par Campbell et Harrison en 1970 comme une dilatation urétrale, en amont d'un obstacle notamment une sténose du méat urétral [1]. En 1923, Johnson a découvert des glandes au niveau de l'urètre et il a émis l'hypothèse que le diverticule résultait de la dilatation kystique de ces glandes.

Le traitement du DUAC doit être précoce pour éviter les complications de l'obstruction (infection urinaire) et le retentissement sur le haut appareil urinaire.

Une diverticulectomie associée à une uréthroplastie est indiquée lorsque le diverticule est de grande taille. Le calibre de l'urètre distal en amont du diverticule est inadéquat pour l'endoscopie et lorsque les corps spongieux ne sont pas bien développés, ceci expose au risque de fistule urétrocutanée en cas de traitement endoscopique [2].

Le traitement du diverticule post-urétroplastie se base lui essentiellement, sur la correction de la sténose associée à une réduction du tissu redondant [3].

Le traitement par voie endoscopique consiste en une résection transurétrale du diverticule s'il est de petite taille.

En conclusion, la prise en charge thérapeutique du diverticule urétral antérieur est basée sur les données radiologiques permettant de différencier un diverticule urétral congénital isolé sur diverticule associé à une valve de l'urètre antérieur.

Remerciements

Laboratoire de recherche des pathologies malformatives et tumorales : LR12SP13.

Déclaration de liens d'intérêts

Les auteurs n'ont pas précisé leurs éventuels liens d'intérêts.

Références

[1] Gingell JC, Mitchell JP, Roberts M. Concealed anterior urethral diverticulum causing urinary obstruction in the male child. BJU 1972;44:602—6.

[2] McLellan DL, Gaston MV, Diamond DA, Lebowitz RL, Mandell J, Atala A, et al. Anterior urethral valves and diverticula in children: a result of ruptured Cowper's duct cyst? BJU Int 2004;94:375—8.

[3] Zeidan S, Mure P-Y, Gelas T, Mouriquand P. Chirurgie des complications de l'hypospade. Prog Urol 2003;13(3):477—85.

S. Belhassen*, I. Abid , S. Hidouri ,
R. Laamiri , S. Mosbahi , A. Ksiaa ,
L. Sahnoun , M. Mekki , M. Belguith , A. Nouri
Service de chirurgie pédiatrique, laboratoire de recherche des pathologies malformatives et tumorales LR12SP13, centre hospitalo-universitaire Fattouma-Bourguiba de Monastir, Monastir, Tunisie

* Auteur correspondant.
Adresse e-mail : samia.belhassen@yahoo.fr
(S. Belhassen)
Disponible sur Internet le 9 mai 2017

http://dx.doi.org/10.1016/j.purol.2017.04.002
1166-7087/© 2017 Elsevier Masson SAS. Tous droits réservés.