Conclusion Un traitement secondaire est possible après pose de bandelette Virtue en cas d'effet incomplet ou de rétention urinaire.
Déclaration de liens d'intérêts Les auteurs n'ont pas précisé leurs éventuels liens d'intérêts.

http://dx.doi.org/10.1016/j.purol.2016.09.009

V 09

Promontofixation mono-trocart avec l'assistance d'une pince robotisée

J. Aguilar Colmenero[1], L. De Poncheville[2], J. Campos Salcedo[1], V. Corona Montes[1], A. Smirnoff[3], E. Drapier[2,*]
[1] *Hospital Central Militar, Mexico, Méxique*
[2] *Clinique du mail, La Rochelle, France*
[3] *Centre hospitalier Saint-Louis, La Rochelle, France*
[*] *Auteur correspondant.*
Adresse e-mail : ericdrapier24@gmail.com (E. Drapier)

Objectifs L'objectif de cette vidéo est de démontrer que l'utilisation d'une pince robotisée Dextérité est compatible avec l'abord laparoscopique mono-trocart. Le mono-trocart est source de conflits entre les instruments et les instruments robotisés ont un encombrement extérieur non négligeable laissant présager une incompatibilité entre ces deux approches.
Méthodes Nous avons acquis depuis 2009 l'expérience de la laparoscopie mono-trocart pour de multiples interventions urologiques et nous avons donc choisi de tester l'utilisation de ciseaux et porte aiguille robotisés pour la réalisation d'une promontofixation avec double bandelette antérieure et postérieure chez une patiente (65 ans, 65 kg, 160 cm) présentant une hystérocele.
Résultats Nous démontrons la compatibilité de la voie d'abord mono-trocart et de la pince robotisée Dextérité utilisée dans cet essai. Cet instrument offre une bonne qualité de dissection et de suture. Les conflits sont limités. L'intervention s'est déroulée dans des conditions très satisfaisantes. Durée opératoire de 146 min.
Conclusion Nous pensons que cette nouvelle instrumentation pourrait permettre d'élargir les indications de l'abord mono-trocart en apportant une solution supplémentaire à la résolution de certains conflits. La courbe d'apprentissage de la laparoscopie mono-trocart pourrait également s'en trouver raccourcie.
Déclaration de liens d'intérêts Les auteurs n'ont pas précisé leurs éventuels liens d'intérêts.

http://dx.doi.org/10.1016/j.purol.2016.09.010

Chirurgie fonctionnelle : chirurgie de l'urètre et de la dysfonction érectile

V 10

Injection intra-caverneuse de cellules souches médullaires pour dysfonction érectile après prostatectomie radicale : aspects techniques et résultats

R. Yiou[*], A. De la taille, D. Bitari, H. Rouard
CHU Henri-Mondor, Creteil, France
[*] *Auteur correspondant.*
Adresse e-mail : yiourene@gmail.com (R. Yiou)

Objectifs Cette vidéo présente la technique de prélèvement de moelle osseuse et d'injection intra-caverneuse de cellules souches médullaires pour le traitement de la dysfonction érectile après prostatectomie radicale.
Méthodes Un film de technique de prélèvent et d'injection intra-caverneuse de cellules souches médullaires ont été réalisés dans le cadre de l'essai clinique Instin pour le traitement de la dysfonction érectile après prostatectomie radicale. Nous présentons les résultats à un 6 mois et un an des 18 premiers patients.
Résultats Un prélèvement de moelle osseuse a pu être réalisé dans la crête iliaque postérieure des patients installés en décubitus ventral. La préparation des cellules souches médullaires hors bloc opératoire par l'établissement français du sang durait en moyenne 3 heures. L'injection intra-caverneuse de cellules souches a été faite par voie transglandulaire où par injection latérale. Un gain de + 10 points a été constaté sur l'échelle de fonction érectile IIEF 15 à 6 mois avec maintien de l'effet à un an. Aucun effet secondaire n'a été noté chez les 18 premiers patients.
Conclusion La procédure de prélèvement de moelle osseuse et d'injection intra-caverneuse de cellules souches est faisable sans difficultés particulières dans un bloc d'urologie. Le développement de la thérapie cellulaire devra passer par une simplification de la procédure de préparation des cellules souches.
Déclaration de liens d'intérêts Les auteurs déclarent avoir de liens d'intérêts - Inserm.

http://dx.doi.org/10.1016/j.purol.2016.09.011

V 11

Description d'une technique simple de reconstruction perineale par un lambeau de Martius après uretrectomie distale

N. Peilleron[1,*], B. Tamarelle[2], P. Paparel[2], A. Ruffion[2], N. Morel-Journel[2]
[1] *CHU de Grenoble, Grenoble, France*
[2] *Centre hospitalier Lyon-Sud, Lyon, France*
[*] *Auteur correspondant.*
Adresse e-mail : nicolas.peilleron@gmail.com (N. Peilleron)

Objectifs Les lésions tumorales malignes du méat urétral sont rares. Leur prise en charge chirurgicale n'est pas aisée car elle affecte souvent le schéma corporel du patient. Nous décrivons ici une technique simple et reproductible d'urétrectomie distale associée à une reconstruction du défect périnéal par un lambeau de Martius.
Méthodes Patiente âgée de 65 ans, adressée pour une lésion du méat urétral, apparue dans un contexte de lichen vaginal ancien, dont les biopsies rapportent un carcinome épidermoïde sarcomatoide. Après un prélèvement inguinal bilatéral de ganglions sentinelles, l'exérèse commence par une double incision d'épisiotomie, affleure le bord inférieur du clitoris et emporte les culs de sacs vaginaux. La reconstruction débute par la fixation du fascia d'albran urétral à l'arcade tendineuse du muscle élévateur de l'anus. Le lambeau de Martius est libéré au niveau de la grande lèvre, pediculisé à sa partie interne, puis basculé et suturé au bord antérieur de l'urètre.
Résultats La durée opératoire était de 2h18 min. La sonde vésicale et le cystocathéter ont été enlevés à j5 et j21. L'utilisation du lambeau a permis l'exérèse d'une partie du lichen et ainsi d'obtenir une élasticité des tissus localement satisfaisante. Le schéma corporel de la patiente n'a pas été perturbé. Les douleurs liées au lichen ont disparu. Le méat urétral, 1 cm au-dessus de l'introitus, reste accessible aux auto-sondages. La reprise mictionnelle n'a pas été possible avant réalisation d'une dilatation du méat urétral devant une zone scléreuse située à sa partie postérieure. La patiente présente des fuites urinaires aux efforts légers en cours de rééducation périnéale. L'analyse anatomopathologique définitive retrouve un carcinome épidermoïde, moyennement différencié, non kératinisant, ulcéré, infiltrant sur 5 mm, développé sur un VIN classique, R0 et N0.

Conclusion L'urétrectomie distale est une technique réalisable. Elle doit si possible s'accompagner d'une reconstruction du défect par un lambeau de Martius qui permet un résultat esthétique satisfaisant. Les patientes doivent être informées des risques fonctionnels comme l'incontinence urinaire qui peuvent nécessiter parfois d'envisager une dérivation urinaire changeant le schéma corporel.
Déclaration de liens d'intérêts Les auteurs n'ont pas précisé leurs éventuels liens d'intérêts.

http://dx.doi.org/10.1016/j.purol.2016.09.012

V 12

Cure de fistule vésico-vaginale robot-assistée par approche mini-invasive

C. Rochat
Clinique générale Beaulieu, Genève, Suisse
Adresse e-mail : rochat@deckpoint.ch

Objectifs Les fistules vésico-vaginales hautes d'origine iatrogènes représentent une très bonne indication pour un abord laparoscopique. La dissection initiale dans le plan inter-vésico-vaginal sans ouverture de la vessie, est logique et peu invasive.
Méthodes Nous présentons une vidéo d'une réparation robot-assistée chez une patiente déjà opérée sans succès deux fois par voie basse d'une fistule survenue lors d'une hystérectomie totale pour adénocarcinome.
Résultats Les sites opératoires ont été simples, la fistule a été fermée et la patiente a retrouvé une qualité de vie mictionnelle normale.
Conclusion L'ouverture de la vessie n'est pas nécessaire pour réparer les fistules hautes car l'abord mini-invasif dans le plan inter-vésico-vaginal permet de réséquer le tractus fistuleux et de fermer les berges vaginales et vésicales. Le péritoine sert d'interposition en l'amenant par-dessus la ligne du suture vésicale en l'amarrant distalement à la réparation vaginale (Fig. 1).

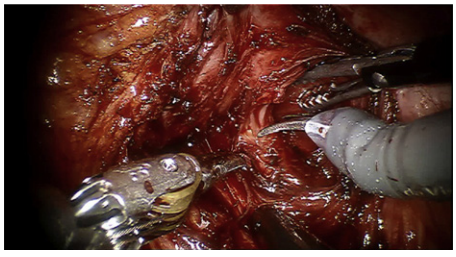

Fig. 1

Déclaration de liens d'intérêts L'auteur n'a pas précisé ses éventuels liens d'intérêts.

http://dx.doi.org/10.1016/j.purol.2016.09.013

V 13

Cure d'une fistule vésico-vaginale récidivée par laparoscopie robot-assistée

A. Davody
Cabinet d'urologie, Paris, France
Adresse e-mail : davody@sfr.fr

Objectifs Fermeture d'une fistule complexe vésico-vaginale post hystérectomie après deux échecs de cure par voie basse.
Méthodes Laparoscopie assistée par le robot DaVinci. Dédoublement des tissus vésicaux et vaginaux. Affrontement vaginal transversal et affrontement vésical longitudinal. Interposition entre les deux sutures de franges sigmoïdiennes.
Résultats Guérison de la patiente.
Conclusion La laparoscopie robotisée facilite l'abord, la dissection et les sutures dans la cure de la fistule vésico-vaginale haute. L'interposition de franges sigmoïdienne entre les deux sutures permet un apport de tissus local sans extension de la dissection.
Déclaration de liens d'intérêts L'auteur n'a pas précisé ses éventuels liens d'intérêts.

http://dx.doi.org/10.1016/j.purol.2016.09.014

V 14

Fistules obstétricales : trucs et astuces de la reconstruction de l'urètre

C. Rochat[1,*], J. Harroche[2], D. Zaongo[3]
[1] *Clinique générale Beaulieu, Genève, Suisse*
[2] *A.-Einstein College of Medicine, New York, États-Unis*
[3] *Hôpital Saint-Jean-de-Dieu, Tanguiéta, Bénin*
[*] *Auteur correspondant.*
Adresse e-mail : rochat@deckpoint.ch (C. Rochat)

Objectifs Les fistules obstétricales sont la conséquence d'un accouchement dystocique négligé qu'une césarienne aurait pu éviter. C'est dans les pays à faibles ressources qu'on les retrouve appelées communément « fistules africaines ». Ce sont des lésions qui touchent le plus souvent la jonction vésico-urétrale avec atteinte du mécanisme sphinctérien.
Méthodes Nous présentons la vidéo d'une reconstruction complète de l'urètre avec colposuspension en première intention à l'aide d'une bandelette autologue d'aponévrose des droits (*rectus sling*). La jeune patiente présentait également un large déficit de muqueuse vaginale nécessitant une couverture par un lambeau cutané de la face intérieure de la cuisse.
Résultats Les suites de l'intervention ont été simples et la patiente était continente au contrôle à 3 mois.
Conclusion Lors d'une opération de fistule obstétricale qui touche le mécanisme de clôture urétrale, le risque d'incontinence d'effort résiduel doit être anticipé. La colposuspension par bandelette autologue permet à la fois une couverture d'une grande partie des lignes de suture ainsi qu'un repositionnement anatomique du col vésical. Ce film d'une qualité didactique certaine a été réalisé à l'aide d'un *Iphone* (Fig. 1)

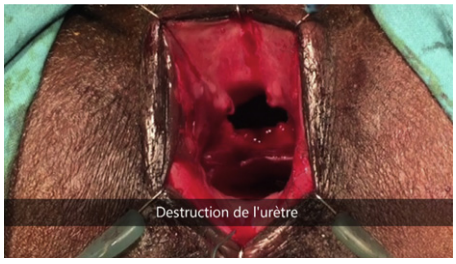

Fig. 1 Destruction de l'urèthe.

Déclaration de liens d'intérêts Les auteurs n'ont pas précisé leurs éventuels liens d'intérêts.

http://dx.doi.org/10.1016/j.purol.2016.09.015