Progrès en urologie (2016) **26**, 600—607

Disponible en ligne sur
ScienceDirect
www.sciencedirect.com

Elsevier Masson France
EM|consulte
www.em-consulte.com

REVUE DE LA LITTÉRATURE

Mise au point sur les classifications moléculaires et la nouvelle classification histologique du cancer de la vessie

Update on molecular classifications and new histological classification of bladder cancer

J. Varinot[a,*], **A. Furudoï**[a], **M. Roupret**[b], **E. Compérat**[a]

[a] *Service d'anatomie et cytologie pathologiques, hôpital La Pitié-Salpêtrière, UPMC Paris VI, 47-83, boulevard de l'Hopital, 75013 Paris, France*
[b] *Service d'urologie, hôpital La Pitié-Salpêtrière, UPMC Paris VI, 47-83, boulevard de l'Hopital, 75013 Paris, France*

Reçu le 1er mars 2016 ; accepté le 22 août 2016
Disponible sur Internet le 20 septembre 2016

MOTS CLÉS
Cancer de vessie ;
Classification ;
Histologie ;
Moléculaire ;
Carcinogenèse

Résumé
Objectif. — Commenter la nouvelle classification histologique OMS 2016 des tumeurs de vessie et faire un état des lieux des connaissances sur la carcinogenèse urothéliale et les anomalies moléculaires dans le cancer de la vessie, en évoquant leurs implications dans le traitement.
Matériel et méthode. — Une recherche bibliographique a été réalisée à partir de la base de données PubMed avec les mots clés suivants : « bladder cancer », « molecular », « subtypes ».
Résultats. — La nouvelle classification OMS 2016 des tumeurs de vessie confirme l'importance de l'anatomopathologie pour décider de la prise en charge des patients, notamment du grade, du type histologique et du niveau d'infiltration, tout en précisant les difficultés rencontrées. En 2014, le Cancer Genome Atlas a répertorié les altérations génétiques du cancer de la vessie. Récemment, plusieurs études ont exploré les anomalies moléculaires du cancer de la vessie, élaboré des classifications moléculaires et analysé la valeur prédictive de ces classifications. Selon les équipes, des sous-groupes moléculaires ont été définis : Urobasal A, Urobasal B, génétiquement instables, infiltrés, CaU épidermoïde-like ou luminal p53-like. Ce dernier sous-groupe semble chimiorésistant.
Conclusions. — La biologie moléculaire et l'établissement de classification moléculaire permettent de mieux comprendre le cancer de la vessie et pourra dans un avenir proche fournir

* Auteur correspondant.
Adresse e-mail : justinevarinot@hotmail.com (J. Varinot).

http://dx.doi.org/10.1016/j.purol.2016.08.020
1166-7087/© 2016 Elsevier Masson SAS. Tous droits réservés.

en pratique clinique des données utiles pour la prise en charge des patients, en complément d'autres données notamment de l'histologie.
© 2016 Elsevier Masson SAS. Tous droits réservés.

KEYWORDS
Bladder cancer;
Classification;
Pathology;
Molecular;
Carcinogenesis

Summary
Objective. — Comment the new WHO histological classification of tumors of the urinary system and male genital organs 2016 and expose the state of art about urothelial carcinogenesis and molecular modifications of bladder cancer, with the consequences on the treatments.
Material and method. — A systematic review of the literature search was performed from the data base PubMed, focused on the following keywords: ''bladder cancer'', ''molecular'', ''subtypes''.
Results. — The new WHO histological classification of tumors of the urinary system 2016 confirm the importance of pathology in determining the care of patients, especially the grade, the histological type and the infiltration, while taking into account the difficulties. In 2014, the Cancer Genome Atlas reported genetic modifications of bladder cancer. Recently, several studies explored molecular anomalies of bladder cancer and elaborated molecular classifications, analyzing their predictive value. According to the groups, different molecular subtype had been defined: Urobasal A, Urobasal B, genomically unstable, infiltrated, squamous cell carcinoma-like and p53-like luminal bladder cancers. This latter subgroup seems to be chemoresistant.
Conclusions. — The molecular biology and classifications allow a better understanding of bladder cancer and could complete in near future histological data to improve patient management.
© 2016 Elsevier Masson SAS. All rights reserved.

Introduction

Pour traiter de façon optimale un cancer, il est indispensable de le classer correctement. Depuis quatre ans, de nombreuses avancées scientifiques majeures ont mieux défini le carcinome urothélial (CaU) en particulier d'un point de vue moléculaire. Nous commençons à avoir une compréhension globale du CaU même si certains détails restent flous. Cette revue de la littérature commente la nouvelle classification histologique de l'Organisation mondiale de la santé (OMS) 2016 des tumeurs de vessie et les dernières études concernant la génétique du cancer de la vessie.

Matériels et méthodes

Une revue systématique de la littérature a été effectuée en janvier 2016. Une recherche sur PubMed (http://www.ncbi.nlm.nih.gov) a été réalisée avec les mots clés suivants, plus ou moins combinés : « bladder cancer », « molecular », « subtypes ». Les articles obtenus ont ensuite été sélectionnés comme suit :

- tous les auteurs du service d'anatomie pathologique ont participé à cette recherche ;
- méthodologie : les études hors sujet, les études in vitro, les cas rapportés et les revues de la littérature ont été exclues ; seules les études sur l'homme ont été retenues ;
- langue de publication : anglais/français ;
- pertinence par rapport au sujet traité : les études portant sur le cancer de vessie avec des données moléculaires ou génétiques globales ont toutes été prises en compte en particulier les articles princeps concernant la classification moléculaire. L'analyse des études comparatives des données portant sur le profil moléculaire de cancer de vessie et la survie des patients traités par chimiothérapie a été réalisée ;
- date de publication : janvier 2012 à janvier 2016 (4 dernières années).

Cette évaluation systématique a été complétée par l'analyse de la classification OMS 2016 des tumeurs de vessie dont un des auteurs est coauteur.

Ainsi, 45 articles ont été d'abord obtenus, 15 articles ont été sélectionnés et lus, puis nous avons retenu 7 références bibliographiques (Fig. 1).

Il ne s'agit pas d'une revue de la littérature dans le sens strict du terme, car les opinions personnelles des auteurs ont également été prises en compte.

Résultats

Actuellement, le diagnostic de CaU reste histologique. La nouvelle classification OMS 2016 des tumeurs du système urinaire et des organes génitaux masculins divise en deux groupes les CaU : les CaU non infiltrants et les CaU infiltrants (Fig. 2). Les lésions sont toujours classées selon leur grade : bas grade ou haut grade ; les appellations G1/G2/G3 ne doivent plus être utilisées. Pour la première fois, l'OMS considère la sous-classification des tumeurs pT1 comme pertinente d'un point de vue clinique, mais aucun consensus

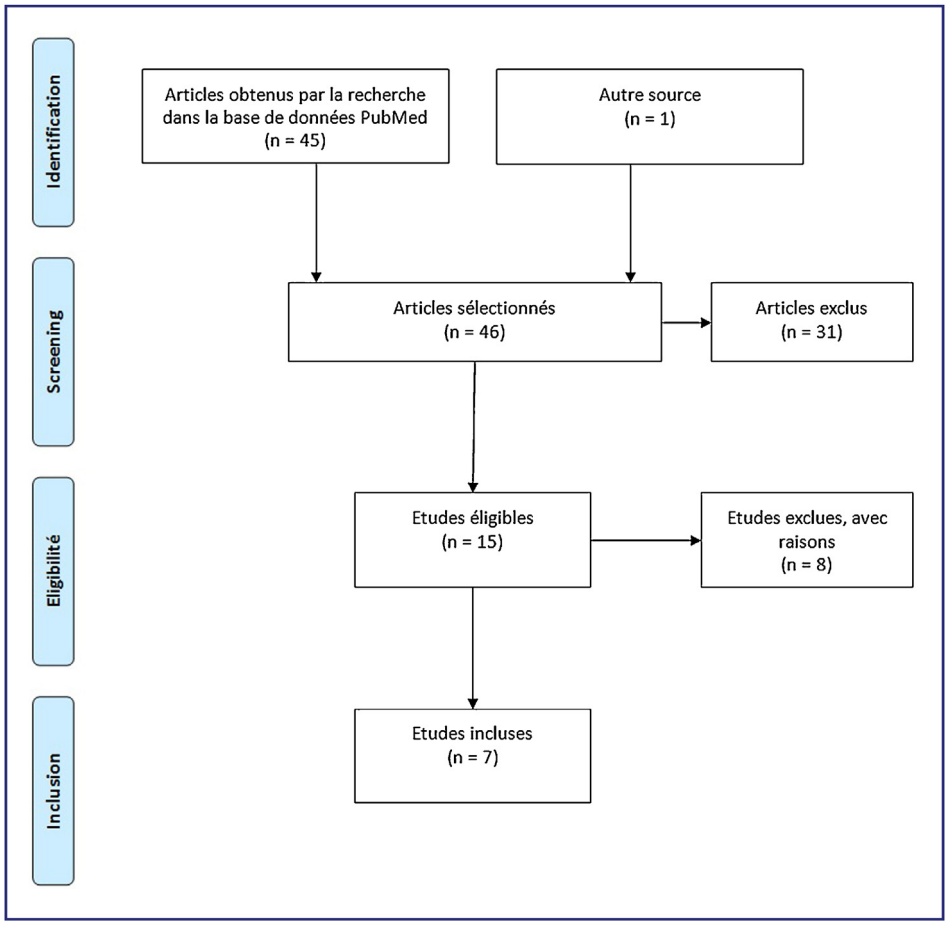

Figure 1. Diagramme PRISMA.

n'a été trouvé quant à la méthode à employer pour établir cette sous-classification. Dans leurs recommandations, l'International Collaboration on Cancer Reporting (ICCR) propose plusieurs solutions : mesurer la profondeur d'infiltration ou la taille maximale totale de la tumeur infiltrante en millimètre (avec la possibilité d'associer ces deux méthodes), ou bien de préciser si la musculaire muqueuse est dépassée ou non (pT1a/b). En outre la classification distingue les tumeurs infiltrant le muscle (pT2) et les tumeurs infiltrant le tissu adipeux péri-vésical (pT3), soulignant les difficultés histologiques à visualiser la limite entre la couche externe du muscle vésical et le tissu adipeux péri-vésiculaire et donc à faire la distinction entre les tumeurs pT2b et pT3a. La classification OMS 2016 des tumeurs du système urinaire et des organes génitaux masculins souligne aussi le net intérêt à reconnaître les sous-types histologiques prédictifs d'une évolution plus agressive. Des variants sont connus pour être plus agressifs : plasmocytoïde, micropapillaire, sarcomatoïde et CaU peu différencié. Cependant certaines entités restent sous-diagnostiquées car non reconnues [1,2].

Un des problèmes majeurs du CaU est la grande hétérogénéité des profils génétiques. Le cancer de vessie est une des tumeurs malignes avec le plus des mutations par tumeur, ce qui rend la compréhension de sa cancérogenèse si difficile d'autant qu'il existe quasiment pas de syndromes familiaux avec tumeur de vessie comme on peut le voir dans d'autres cancers [3]. Seulement dans la littérature récente commencent à émerger quelques papiers, montrant de rares formes familiales ou une prédisposition génétique [4—6]. Le CaU est surtout dépendant de l'exposition aux facteurs de risque. Des données génétiques indiquent qu'au moins deux voies majeures de cancérogenèse existent : une allant de la prolifération urothéliale de potentiel malin incertain (anciennement appelé hyperplasie) au CaU papillaire non infiltrant de bas grade, l'autre allant de l'atypie/dysplasie au carcinome in situ (Cis) et même jusqu'au CaU infiltrant de haut grade. Une différence génétique marquée existe entre les tumeurs de bas grade et les tumeurs de haut grade, mais beaucoup de voies supplémentaires interfèrent dans le développement du CaU. Les cancers de la vessie de bas grade sont pour la plupart d'entre eux considérés comme des tumeurs génétiquement stables, tandis que les tumeurs de haut grade sont instables. La frontière entre les deux n'est pas facile à déterminer, car il existe probablement même dans le haut grade des tumeurs plutôt stables. Ceci est bien évidement aussi un problème de classification histologique, car c'est l'anatomopathologiste qui décide d'un point de vu morphologique, si une tumeur est de bas ou de haut grade [1,7]. Le CaU peut être mono- ou polyclonal, multifocal ou métachrone ; les tumeurs peuvent présenter soit les mêmes mutations soit de nouvelles mutations acquises.

Lorsque l'on fait un tour d'horizon des différentes modifications génétiques du CaU, plusieurs types ont été décrits. D'une façon générale, on peut distinguer plusieurs sortes de

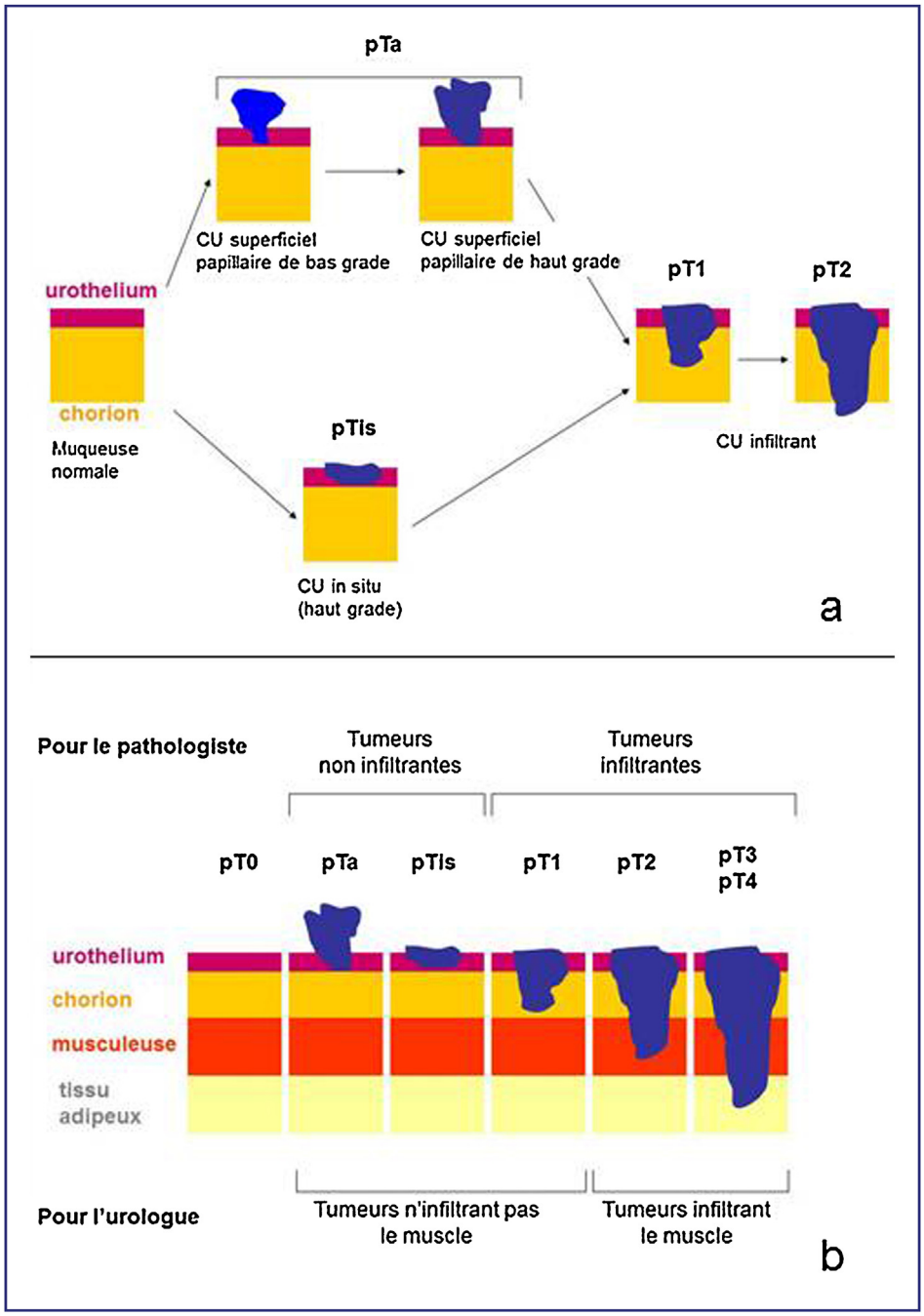

Figure 2. Schémas : a : les deux voies de carcinogenèse urothéliale, tumeurs papillaires et carcinomes in situ ; b : classifications des carcinomes urothéliaux en fonction de l'infiltration.

mutations : les mutations ponctuelles (substitution, délétion ou insertion) touchant un ou plusieurs nucléotides, et les mutations chromosomiques (duplication, translocation, inversion, délétion, insertion, perte ou gain chromosomique) impliquant un grand nombre de nucléotides. Des altérations chromosomiques, certaines déjà connues depuis un certain temps comme celles des gènes *CDKN2A*, *RB1* ou *E2F3*, ont été rapportées. Le nombre de mutations est considérablement élevé et des mutations récurrentes des gènes tels que *FGFR3*, connues pour jouer un rôle plutôt dans les tumeurs de bas grade et *TP53*, ou *PIK3CA* qui ont été décrites plutôt dans des tumeurs de haut grade. Le Cancer Genome Atlas a répertorié en moyenne par tumeur urothéliale 302 mutations codantes, 204 altérations segmentaires du nombre de copies de gène et 22 réarrangements de gène. Des mutations « driver » récurrentes de 32 gènes ont été trouvées, concernant notamment des gènes de régulation du cycle cellulaire, kinases des voies de signalisation ; de plus il a été retrouvé des mutations de 9 gènes inconnus à jour. Le CaU a un nombre très élevé de mutations avec en moyenne 237 mutations codantes par tumeur, derrière le mélanome et le cancer du poumon avec respectivement 680 et 292 mutations codantes en moyenne par tumeur [3]. La protéine FGFR3 est un récepteur de facteur de

croissance fibroblastique, une protéine transmembranaire comportant un domaine tyrosine kinase intracytoplasmique permettant l'induction de voies de signalisation influençant notamment la mitogenèse et la différenciation cellulaire [8]. En effet, la voie FGFR3/RAF/RAS régule plusieurs gènes importants du cycle cellulaire. Une translocation, correspondant l'échange réciproque de matériel chromosomique entre des chromosomes non homologues (n'appartenant pas à la même paire), du gène *FGFR3* a été décrite. Le gène de fusion de cette translocation est *FGFR3-TACC3*, activateur de FGFR3 bien connu et joue un rôle essentiel dans les tumeurs de bas grade non infiltrantes. Il a été montré que 84 % des CaU de bas grade non infiltrants et près de 40 % des CaU infiltrant le muscle présentent une mutation du gène *FGFR3* [9,10]. Ces nouvelles données moléculaires sont prometteuses d'un point de vue thérapeutique. Cependant Milowsky et al. ont publié les résultats d'un essai de phase 2 chez 44 patients présentant CaU avancé progressant sous chimiothérapie qui montrait que quel que soit le statut mutationnel de FGFR3, le dovitinib, inhibiteur des tyrosine kinases à large spectre, ne semblait pas efficace sur ces tumeurs déjà traitées [11]. Néanmoins on ne peut tirer des conclusions générales de ces essais cliniques qui concernent des faibles effectif de patients, souvent insuffisants rénaux et en mauvais été général [12,13]. D'autres voies sont impliquées dans le développement du cancer de la vessie, comme PI3K/AKT/mTor, qui contrôlent des processus de carcinogenèse comme la croissance cellulaire et la prolifération. La cascade de signalisation commence par l'activation de PI3K dans la membrane cellulaire, suivie par une translocation et activation d'une serine/thréonine kinase. Le meilleur substrat de AKT est la serine/thréonine kinase mTOR. Des altérations des cette voie comme des mutations du gène *PI3K* jouent un rôle important dans le développement du cancer de la vessie via une augmentation de la stimulation de la voie mTOR et une résistance des cellules cancéreuses à l'apoptose. Aussi des mécanismes de phosphorylation de AKT augmentent le potentiel infiltrant de la tumeur [14—16]. NOTCH s'est avéré être un acteur important dans le développement du cancer de la vessie [17—19]. Localisé sur le chromosome 9q34.3 il joue un rôle de gène suppresseur de tumeur dans la vessie. Plus de 60 % des cancers de vessie semblent avoir perdu cette voie de signalisation. A priori seulement deux des récepteurs de NOTCH jouent un rôle dans la cancérogenèse humaine. Les altérations génétiques impliquées correspondent à des mutations faux sens et non sens ainsi que des délétions qui conduisent à des cancers extrêmement agressifs. Les changements de conformation de la chromatine modulent l'expression des gènes, mais à l'heure actuelle les voies de signalisation du remodelage de la chromatine ne sont pas bien connues. Il semble exister de nombreuses données sur la carcinogenèse vésicale encore incomprises aujourd'hui [20,21].

Des études récentes ont permis de comprendre les principales étapes qui conduisent au CaU. En particulier l'équipe de Sjödahl a décrit différents groupes de CaU. En fonction de profiles d'expression de gènes, ils ont déterminé 5 groupes de CaU : Urobasal A, Urobasal B, génétiquement instable, infiltré et CaU épidermoïde-like. Ces tumeurs montraient différentes signatures de cytokératines et d'antigènes associés à la kératinisation (Fig. 3). Elles avaient aussi des mutations et des signatures d'expression du gène *FGFR3*. De plus des sous-types moléculaires montrent des signatures distinctes pour les gènes d'adhérence cellulaire. Les auteurs affirmaient dans cet article que les groupes de tumeurs étaient complètement indépendants des données anatomopathologiques, mais en analysant les sous-groupes il est clairement montré que certains comme Urobasal A contient une majorité de Ta et T1 de bas grade. Le groupe T1 est décrit comme très hétérogène ce qui semble particulièrement pertinent lorsque l'on observe l'évolution clinique de ces carcinomes [22]. Dans un autre article récent publié par la même équipe, il est démontré que l'expression des ARNm de biomarqueurs de progression révélait une forte association avec un sous-type moléculaire. Le risque de progression était faible pour les tumeurs Urobasal et élevé pour les génétiquement instables et les CaU épidermoïde-like. Des facteurs de risque de progression comme la multifocalité, la présence de carcinome in situ concomitant, la profondeur d'infiltration, l'envahissement vasculaire ont été surtout observé pour ces deux derniers groupes. Les auteurs concluent que dans le groupe T1 le sous-typage moléculaire semble avoir un intérêt majeur et aide à identifier les patients avec une maladie plus agressive [23].

Choi et al. démontraient dans leur étude des groupes distincts de tumeurs selon les sous-types luminal et basal, un concept qui a déjà été exploré dans les cancers du sein et les cancers de la tête et du cou. Ils ont montré un lien entre l'histologie et les signatures d'expression de gènes. Les tumeurs basales avaient plus souvent des aspects sarcomatoïdes et se présentaient plus fréquemment avec des métastases. Ces tumeurs exprimaient à des niveaux élevés l'*epidermal growth factor receptor* (EGFR) et plusieurs de ces ligands. Une autre caractéristique du groupe basal était l'expression de plusieurs cytokératines, une donnée confirmée par les résultats de l'équipe de Sjödahl. Ces données étaient particulièrement vraies pour les tumeurs basales qui envahissaient le muscle detrusor. Le groupe luminal était riche en biomarqueurs épithéliaux comme E-Cadhérine et montraient des niveaux élevés de mutations de FGFR3. Il existait aussi une régulation positive de la voie de l'activateur de prolifération *peroxisome proliferator-activated receptor* (PPAR) et du récepteur aux œstrogènes (RE) et son co-activateur Trim-24 [24]. Choi et al. aussi ont décrit un sous-groupe de tumeurs luminales qu'ils ont appelé cancer de vessie luminal « p53-like » infiltrant le muscle. Ce groupe a pu être distingué du groupe luminal par une signature d'expression de gènes associée à la p53 activée. Cette signature n'était pas liée à la présence de TP53 sauvage. Cependant ce sous-groupe est décrit uniquement par l'équipe de Choi et nécessite donc d'être validé par d'autres publications. De façon intéressante ces CaU contenaient également une signature de gènes p16-activée. Cette voie est aussi connue pour jouer un rôle majeur dans le développement des CaU agressifs.

L'objectif de caractérisation de groupes et sous-groupes est de trouver des potentielles cibles thérapeutiques optimales. La classification histologique reste le « gold standard » et aide à décider d'une prise en charge que ce soit une BCG-thérapie ou une chimiothérapie néoadjuvante. Cette dernière à base de cisplatine est classiquement utilisée et recommandée par l'EAU pour les patients avec des cancers de la vessie infiltrant le muscle (CaUIM) [25]. La classification moléculaire pourrait aider à adapter au

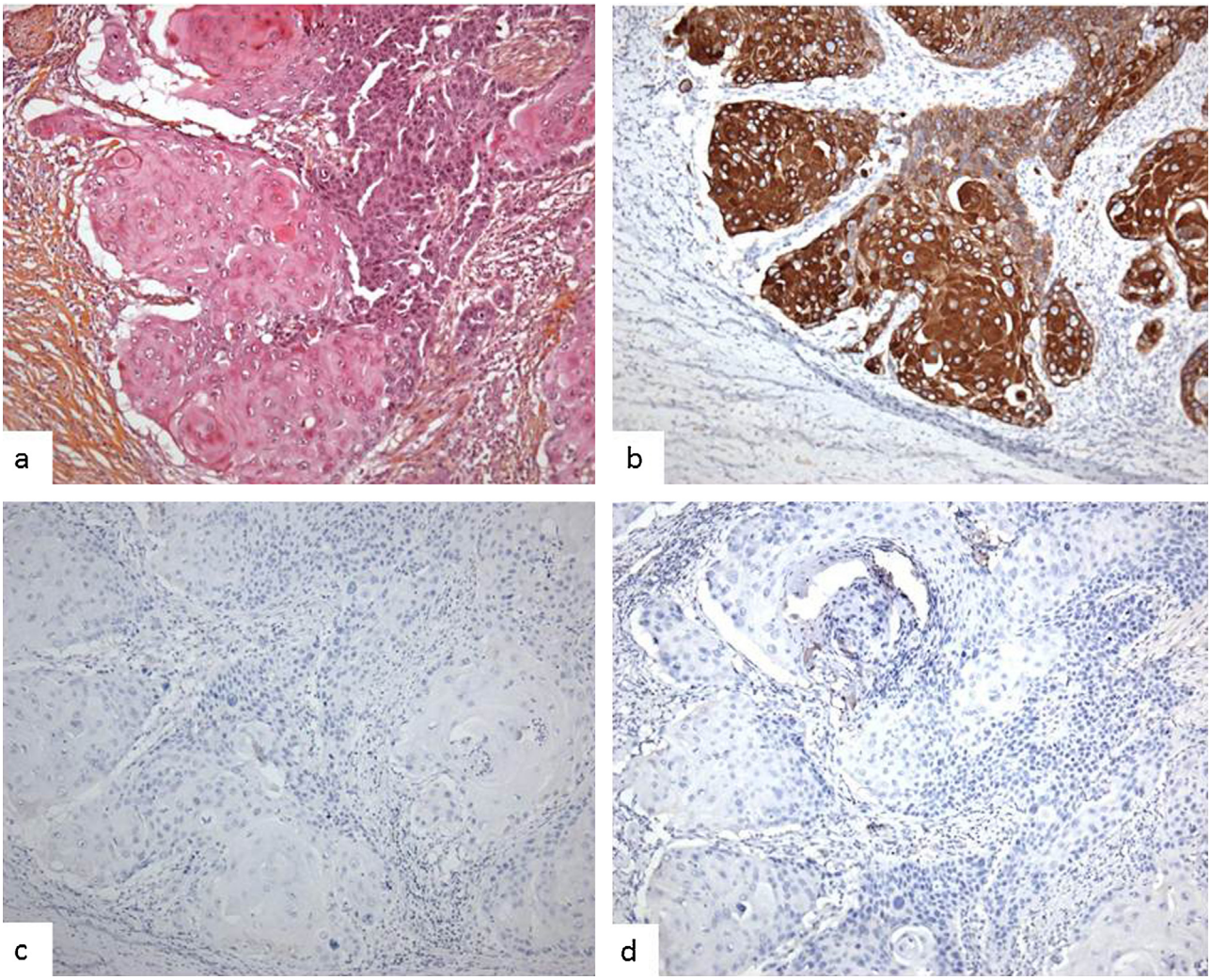

Figure 3. Photographies microscopiques d'un carcinome urothélial, variant épidermoïde. a : coloration HES : différenciation épidermoïde avec kératinisation ; b : immunohistochimie CK5/6 : expression intense cytoplasmique par les cellules tumorales ; c : immunohistochimie GATA3 ; d : immunohistochimie CK20 : absence d'expression par les cellules tumorales.

mieux la chimiothérapie. Lorsqu'on définit des sous-groupes de cancer de vessie grâce aux données moléculaires, nous pourrions notamment éviter de traiter des patients chimiorésistants. Choi et al. décrivaient dans leur article une chimiorésistance de tous les CaUIM luminaux « p53-like », mais la cohorte ne contenait que 7 patients. Ils ont alors augmenté leur cohorte et confirmé leurs premiers résultats. D'un autre côté ils démontraient que les types luminal et basal répondaient dans plus de 50 % des cas à la chimiothérapie néoadjuvante [24]. Sjödahl et al. avaient une approche différente quant aux traitements du CaU. Ils ont comparé les traitements potentiels avec les thérapies ciblées. Leurs résultats montraient que l'expression génique des gènes cibles de thérapies était associée aux sous-types moléculaires, la classification histologique semblant jouer un rôle mineur [22]. Une publication récente de McConkey et al. a inclus 60 patients dans un essai néoadjuvant fait de 4 cycles de méthotrexate, vinblastine, doxorubicine et cisplatine (MVAC) associé à du bevacizumab. Un profil d'expression génique était réalisé avant traitement dans le but d'étudier le bénéfice de la chimiothérapie en fonction du type moléculaire de CaU. Le CaU basal avait une meilleure survie par rapport aux types luminal et « p53-like ». L'addition d'une thérapie anti-angiogénique suggérait un bénéfice dans le sous-groupe basal probablement dû à une surexpression d'oncogènes de l'angiogenèse dans ce sous-groupe. Ces résultats concernaient un petit effectif de patients et nécessitent d'être confirmés. Dans cette étude, le type luminal « p53-like » était chimiorésistant et plus agressif avec des métastases osseuses. Les auteurs concluent qu'il existe un bénéfice à traiter les patients en fonction de leur profil génique et qu'il pourrait être intéressant de traiter uniquement les patients chimiosensibles et ainsi aller vers une médecine personnalisée [26].

De plus en plus d'études montrent le rôle joué par le système immunitaire dans la cancérogenèse vésicale. Dans les années à venir, vont arriver d'autres thérapies ciblées : les inhibiteurs de *checkpoints* du système immunitaire. Powles et al. ont publié une étude majeure permettant de mettre en évidence chez les patients présentant un CaU métastatique une bonne réponse et bonne tolérance de l'immunothérapie systémique par MPDL3280A, anti-PD-L1.

Mais une nouvelle fois l'effectif de cette étude était faible [27]. Et il nous semble indispensable de déterminer quels patients seraient susceptibles de bénéficier d'un tel traitement. À l'heure actuelle, en anatomie pathologique nous n'avons aucune recommandation claire sur le clone immunohistochimique PD-L1 à utiliser, sur la localisation cellulaire exacte (lymphocytes du stroma, lymphocyte intra-tumoraux, cellules tumorales) de l'expression immunohistochimique qu'il faut prendre en compte ou sur les seuils d'expression (pourcentage de cellules marquées). Il y a actuellement des études qui essayent de déterminer ces paramètres mais il n'y a pas encore de consensus [28,29]. À notre connaissance, aucune étude avec sélection anatomopathologique des patients en vue d'un traitement par anti-PD-1 n'a été réalisée.

Conclusions

La classification histologique OMS 2016 est plus précise par rapport à l'ancienne classification, et a permis de mieux regrouper les tumeurs vésicales. Elle permet de repartir les patients selon des groupes pronostiques différents conduisant à des prises en charge thérapeutiques adaptées, c'est le cas par exemple des carcinomes épidermoïdes ou des carcinomes de mauvais pronostic comme les carcinomes à cellules en bague à chaton ou plasmocytoïdes.

Il paraît clair que dans un avenir proche, le CaU ne sera pas traité par les seules données histologiques (grade et stade) et que les profils géniques joueront un rôle majeur, aidant à sélectionner les patients chimiosensibles, mais aussi à éviter de trop lourds traitements inefficaces aux patients chimiorésistants. Néanmoins l'histologie gardera une place importante pour permettre un diagnostic rapide à moindres coûts, mais une comparaison des deux aspects, moléculaire et histologique, sera indispensable. Idéalement dans l'avenir, les deux classifications devraient probablement être utilisées.

Déclaration de liens d'intérêts

Les auteurs déclarent ne pas avoir de liens d'intérêts.

Références

[1] Moch H, Humphrey PA, Ulbright TM, Reuter V. WHO Classification of tumours of the urinary system and male genital organs. Lyon, France: International Agency for Research on Cancer; 2016.

[2] Keck B, Wach S, Stoehr R, Kunath F, Bertz S, Lehmann J, et al. Plasmacytoid variant of bladder cancer defines patients with poor prognosis if treated with cystectomy and adjuvant cisplatin-based chemotherapy. BMC Cancer 2013;13:71.

[3] Lawrence MS, Stojanov P, Polak P, Kryukov GV, Cibulskis K, Sivachenko A, et al. Mutational heterogeneity in cancer and the search for new cancer genes. Nature 2013;499(7457):214—8.

[4] Figueroa JD, Middlebrooks CD, Banday AR, Ye Y, Garcia-Closas M, Chatterjee N, et al. Identification of a novel susceptibility locus at 13q34 and refinement of the 20p12.2 region as a multisignal locus associated with bladder cancer risk in individuals of European ancestry. Hum Mol Genet 2016;25(6):1203—14.

[5] Sampson JN, Wheeler WA, Yeager M, Panagiotou O, Wang Z, Berndt SI, et al. Analysis of heritability and shared heritability based on genome-wide association studies for thirteen cancer types. J Natl Cancer Inst 2015;107(12):djv279.

[6] Hemminki K, Bermejo JL, Ji J, Kumar R. Familial bladder cancer and the related genes. Curr Opin Urol 2011;21(5):386—92.

[7] Eble, John N. Pathology and genetics of tumours of the urinary system and male genital organs; World Health Organization; International Agency for Research on Cancer. Lyon: Oxford: IARC Press; Oxford University Press (distributor); 2004.

[8] Flippot R, Kone M, Magné N, Vignot S. [FGF/FGFR signalling: Implication in oncogenesis and perspectives]. Bull Cancer (Paris) 2015;102(6):516—26.

[9] Billerey C, Chopin D, Aubriot-Lorton MH, Ricol D, Gil Diez de Medina S, Van Rhijn B, et al. Frequent FGFR3 mutations in papillary non-invasive bladder (pTa) tumors. Am J Pathol 2001;158(6):1955—9.

[10] Neuzillet Y, van Rhijn BWG, Prigoda NL, Bapat B, Liu L, Bostrom PJ, et al. FGFR3 mutations, but not FGFR3 expression and FGFR3 copy-number variations, are associated with favourable non-muscle invasive bladder cancer. Virchows Arch Int J Pathol 2014;465(2):207—13.

[11] Milowsky MI, Dittrich C, Durán I, Jagdev S, Millard FE, Sweeney CJ, et al. Phase 2 trial of dovitinib in patients with progressive FGFR3-mutated or FGFR3 wild-type advanced urothelial carcinoma. Eur J Cancer 2014;50(18):3145—52.

[12] Hahn NM, Knudsen BS, Daneshmand S, Koch MO, Bihrle R, Foster RS, et al. Neoadjuvant dasatinib for muscle-invasive bladder cancer with tissue analysis of biologic activity. Urol Oncol 2016;34(1) [4.e11-17].

[13] Galsky MD, Hahn NM, Rosenberg J, Sonpavde G, Hutson T, Oh WK, et al. A consensus definition of patients with metastatic urothelial carcinoma who are unfit for cisplatin-based chemotherapy. Lancet Oncol 2011;12(3):211—4.

[14] Costa C, Pereira S, Lima L, Peixoto A, Fernandes E, Neves D, et al. Abnormal protein glycosylation and activated PI3K/Akt/mTOR pathway: role in bladder cancer prognosis and targeted therapeutics. PloS One 2015;10(11):e0141253.

[15] Ching CB, Hansel DE. Expanding therapeutic targets in bladder cancer: the PI3K/Akt/mTOR pathway. Lab Investig J Tech Methods Pathol 2010;90(10):1406—14.

[16] Wu X, Obata T, Khan Q, Highshaw RA, De Vere White R, Sweeney C. The phosphatidylinositol-3 kinase pathway regulates bladder cancer cell invasion. BJU Int 2004;93(1):143—50.

[17] Fernandez-Marcos PJ, Serrano M, Maraver A. Bladder cancer and the Notch pathway. Oncotarget 2015;6(3):1346—7.

[18] Maraver A, Fernandez-Marcos PJ, Cash TP, Mendez-Pertuz M, Dueñas M, Maietta P, et al. NOTCH pathway inactivation promotes bladder cancer progression. J Clin Invest 2015;125(2):824—30.

[19] Rampias T, Vgenopoulou P, Avgeris M, Polyzos A, Stravodimos K, Valavanis C, et al. A new tumor suppressor role for the Notch pathway in bladder cancer. Nat Med 2014;20(10):1199—205.

[20] Höglund M. On the origin of syn- and metachronous urothelial carcinomas. Eur Urol 2007;51(5):1185—93 [discussion 1193].

[21] Cancer Genome Atlas Research Network. Comprehensive molecular characterization of urothelial bladder carcinoma. Nature 2014;507(7492):315—22.

[22] Sjödahl G, Lauss M, Lövgren K, Chebil G, Gudjonsson S, Veerla S, et al. A molecular taxonomy for urothelial carcinoma. Clin Cancer Res 2012;18(12):3377—86.

[23] Patschan O, Sjödahl G, Chebil G, Lövgren K, Lauss M, Gudjonsson S, et al. A molecular pathologic framework for risk stratification of stage T1 urothelial carcinoma. Eur Urol 2015;68(5):824—32.

[24] Choi W, Porten S, Kim S, Willis D, Plimack ER, Hoffman-Censits J, et al. Identification of distinct basal and luminal subtypes of

muscle-invasive bladder cancer with different sensitivities to frontline chemotherapy. Cancer Cell 2014;25(2):152—65.
[25] Witjes JA, Compérat E, Cowan NC, De Santis M, Gakis G, Lebret T, et al. EAU guidelines on muscle-invasive and metastatic bladder cancer: summary of the 2013 guidelines. Eur Urol 2014;65(4):778—92.
[26] McConkey DJ, Choi W, Shen Y, Lee I-L, Porten S, Matin SF, et al. A prognostic gene expression signature in the molecular classification of chemotherapy-naïve urothelial cancer is predictive of clinical outcomes from neoadjuvant chemotherapy: a phase 2 trial of dose-dense methotrexate, vinblastine, doxorubicin, and cisplatin with bevacizumab in urothelial cancer. Eur Urol 2016;69(5):855—62.
[27] Powles T, Eder JP, Fine GD, Braiteh FS, Loriot Y, Cruz C, et al. MPDL3280A (anti-PD-L1) treatment leads to clinical activity in metastatic bladder cancer. Nature 2014;515(7528):558—62.
[28] Festino L, Botti G, Lorigan P, Masucci GV, Hipp JD, Horak CE, et al. Cancer treatment with anti-PD-1/PD-L1 agents: is PD-L1 expression a biomarker for patient selection? Drugs 2016;76(9):925—45.
[29] Carbognin L, Pilotto S, Milella M, Vaccaro V, Brunelli M, Caliò A, et al. Differential activity of nivolumab, pembrolizumab and MPDL3280A according to the tumor expression of programmed death-ligand-1 (PD-L1): sensitivity analysis of trials in melanoma, lung and genitourinary cancers. PloS One 2015;10(6):e0130142.