Progrès en urologie (2015) **25**, 1184—1190

Disponible en ligne sur
ScienceDirect
www.sciencedirect.com

Elsevier Masson France
EM|consulte
www.em-consulte.com

REVUE DE LA LITTÉRATURE

Les conséquences neuro-urologiques de la colpohystérectomie totale pour le traitement du cancer du col utérin

Lower urinary tract dysfunction following radical hysterectomy

F. Aoun[a,*], **T. Roumeguère**[b]

[a] *Service d'urologie, institut Jules-Bordet, université Libre de Bruxelles, 1, rue Héger-Bordet, 1000 Bruxelles, Belgique*
[b] *Service d'urologie, université Libre de Bruxelles, hôpital Erasme, cliniques universitaires de Bruxelles, Bruxelles, Belgique*

Reçu le 15 juin 2015 ; accepté le 13 août 2015
Disponible sur Internet le 8 septembre 2015

MOTS CLÉS
Hystérectomie totale ;
Complications urinaires ;
Symptômes du bas appareil urinaire

Résumé
Introduction. — Malgré son efficacité oncologique connue, la colpohystérectomie totale peut entraîner des troubles vésicosphinctériens qui altèrent significativement la qualité de vie des patientes. Au travers de cette revue de la littérature, nous réalisons une mise au point sur les conséquences neuro-urologiques induites par la colpohystérectomie totale et nous nous proposons de structurer la prise en charge postopératoire.
Matériel et méthodes. — Cette mise au point s'est appuyée sur une recherche sur la base des données Pubmed en utilisant les mots clés suivants : « *radical hysterectomy* » *and* « *urologic diseases etiology* » *or* « *urologic disease prevention and control* ».
Résultats. — L'étiologie neurologique des troubles vésicosphinctériens est mise en évidence par des investigations urodynamiques animales et cliniques. L'incidence varie entre 12 et 85 %. La diminution de la compliance et de la sensibilité vésicale est fréquente (70—85 %) et immédiate après l'opération mais s'améliore par la suite. L'amélioration est conditionnée par une préservation nerveuse optimale et une prise en charge adaptée en postopératoire. Un bilan urodynamique paraît raisonnable pour guider le choix thérapeutique, l'interrogatoire, l'examen clinique, le catalogue mictionnel seuls ne permettant pas de dépister toutes les anomalies du réservoir vésical que sont susceptibles de présenter ces patientes. Le traitement de l'incontinence urinaire d'effort qui survient dans 40 % des cas est complexe. Les résultats préliminaires de la neuromodulation pour le traitement des atonies vésicales et des hyperactivités vésicales réfractaires ont montré des résultats encourageants même si le nombre de patients traités reste à ce jour encore limité.

* Auteur correspondant.
Adresse e-mail : fouad.aoun@bordet.be (F. Aoun).

http://dx.doi.org/10.1016/j.purol.2015.08.311
1166-7087/© 2015 Elsevier Masson SAS. Tous droits réservés.

Conclusion. — L'étiologie des troubles vésicosphinctériens après colpohystérectomie totale est multifactorielle. Leur prise en charge est complexe et doit être multidisciplinaire.
© 2015 Elsevier Masson SAS. Tous droits réservés.

KEYWORDS
Radical hysterectomy;
Cervical cancer;
Functional outcomes;
Urinary complications;
Bladder dysfunction;
LUTS

Summary
Introduction. — Radical hysterectomy is associated with a significant amount of urinary functional complications and a negative impact on quality of life. The aim of this review is to provide a comprehensive overview of the neurological etiology of lower urinary tract dysfunction following radical hysterectomy and to establish an optimal postoperative management strategy.
Material and methods. — We performed a comprehensive overview using the following terms: ''radical hysterectomy'' and ''urologic diseases etiology'' or ''urologic disease prevention and control''.
Results. — The reported incidence of lower urinary tract dysfunction after radical hysterectomy varies from 12 to 85%. Several animal and clinical urodynamic studies corroborate the neurologic etiology of the dysfunction. Lower urinary tract dysfunction is a common postoperative finding (70—85%) but spontaneous recovery is to be expected within 6—12 months after surgery. The most frequent long term sequela is stress urinary incontinence (40% of cases) and its management is complex and challenging. Postoperative refractory overactive bladder and bladder underactivity can be treated by neuromodulation of sacral roots and superior hypogastric plexus, respectively. In the absence of good clinical predictors, preoperative urodynamic examinations could have a role in understanding the pathophysiology of the dysfunction before such interventions.
Conclusion. — The pathophysiology of lower urinary tract dysfunction following radical hysterectomy is multifactorial. Its management is complex and should be multidisciplinary.
© 2015 Elsevier Masson SAS. All rights reserved.

Introduction

Le cancer du col de l'utérus est, à l'échelle mondiale, le troisième cancer chez la femme (9,7 % des cancers féminin) présentant une mortalité annuelle estimée à 275 000 cas de décès [1]. En France métropolitaine, le cancer du col de l'utérus se situe au 12e rang des cancers de la femme en termes d'incidence (2820 nouveaux cas estimés en 2010) et est responsable de 940 décès par an [2]. Son incidence est en légère augmentation mais le risque de décéder du cancer du col de l'utérus diminue pour les cohortes de femmes les plus jeunes [2]. L'âge moyen au moment du diagnostic est de 59 ans [1]. Le pronostic à long terme reste excellent et la survie à 5 ans pour les stades localisés est de 90 % [1].

La colpohystérectomie totale ou élargie aux paramètres, telle que décrite par Wertheim et Meigs, consiste à réséquer l'utérus, le tiers supérieur du vagin, les ligaments utérosacrés et les ligaments cardinaux. Cette technique, associée à un curage ganglionnaire pelvien, est recommandé pour le traitement du cancer du col de stades IA, IB ou IIA précoce avec d'excellents résultats à long terme [3]. Cependant, cette chirurgie est responsable de complications fonctionnelles qui altèrent significativement la qualité de vie des patientes. Parmi ces complications, les troubles vésicosphinctériens représentent les complications les plus fréquemment rencontrés avec une incidence variant entre 12 et 85 % selon les séries [4,5]. Les avancées récentes, conceptuelles et technologiques, en urodynamique, ont conduit à une meilleure compréhension de l'étiologie de ces troubles, et à une amélioration de leur prise en charge.

L'objectif de notre article est de réaliser une mise au point sur les conséquences neuro-urologiques induites par la colpohystérectomie totale et de structurer la prise en charge urologique postopératoire.

Matériel et méthodes

Pour faire une mise au point sur les conséquences neuro-urologiques de la colpohystérectomie totale pour le traitement du cancer du col localisé, nous avons entamé une en février 2015 une recherche sur la base des données Pubmed en utilisant les mots clés suivants : « *cervical cancer* », « *cervix cancer* » and « *urologic diseases etiology* » or « *urologic disease prevention and control* ». Nous avons trouvé 340 articles. Comme le but de notre manuscrit est de faire une mise au point sur les complications urinaires fonctionnelles après colpohystérectomie totale, nous avons exclu les articles portant sur les complications urologiques non fonctionnelles comme la fistule urinaire, les lésions de la vessie ou de l'uretère et les ligatures ou les sténoses urétérales. Nous avons également exclu les articles portant

sur les cancers du col localisés traités par curiethérapie ou par chirurgie de préservation de la fertilité et les cas de cancers du col localement avancés dont le traitement primaire consiste en une radiothérapie et une chimiothérapie. Par contre, l'effet de la radiothérapie adjuvante à la chirurgie pour le traitement du cancer du col a été analysé. Pour structurer la prévention et la prise en charge postopératoire de ces complications urinaires fonctionnelles, nous avons inclus les articles qui traitent du rôle de l'imagerie pour la sélection des patients, de la chirurgie de préservation nerveuse, de la chirurgie mini-invasive et de la prise en charge postopératoire de ces complications.

Résultats et discussion

Étiologie des troubles vésicosphinctériens après une colpohystérectomie totale

L'étiologie des troubles vésicosphinctériens est multifactorielle et complexe. Des atteintes neurovasculaires de l'appareil vésicosphinctérien et des lésions musculo-aponévrotiques du plancher pelvien expliquent la physiopathologie des signes fonctionnels du bas appareil urinaire. Le trajet des fibres sympathiques et parasympathiques dans le petit bassin ainsi que leurs rapports avec les tissus disséqués pendant la colpohystérectomie totale sont bien connus grâce à des études de dissections cadavériques (Fig. 1) [6]. Ces études ont démontré l'atteinte des fibres nerveuses de l'appareil vésicosphinctériens suite à une colpohystérectomie totale. Cependant, le mécanisme, l'étendue et le niveau de la lésion nerveuse varient d'un cas à l'autre. Les fibres du système sympathique, issues du plexus hypogastrique supérieur, peuvent être lésées au niveau du rebord pelvien juste en dedans de l'uretère au moment du curage ganglionnaire [7]. Les lésions du plexus hypogastrique inférieur peuvent conduire à une atteinte à la fois sympathique et parasympathique [7]. Les fibres du plexus hypogastrique inférieur peuvent être lésées au niveau du ligament cardinal et/ou du ligament vésico-utérin pendant une colpohystérectomie totale [7]. Le pronostic de ses lésions nerveuses varie aussi selon la sévérité et le mécanisme de l'atteinte. Les lésions par étirement au cours des dissections (neurapraxie) ont le plus souvent une récupération spontanée dans les jours suivants l'intervention. Il peut aussi s'agir d'une section de l'axone sans atteinte de la continuité de l'épinèvre (axonotmesis) avec un potentiel de régénération possible contrairement à la section complète du nerf (neurotmesis) [8]. Les lésions surajoutées des vasanervorums fragilisent les nerfs périphériques et contribuent à l'aggravation du tableau clinique [8]. Les lésions de la voie sympathique conduisent à une diminution de la compliance vésicale, à une augmentation des pressions de remplissage et à une mauvaise coaptation du col vésical au moment du remplissage [9]. Les lésions de la voie parasympathique conduisent à des vessies atones ou hypocontractiles [9]. La section des afférences serait responsable des troubles de la sensibilité vésicale et urétrale [9]. L'étiologie de l'incontinence urinaire d'effort après hystérectomie totale est elle aussi complexe. Selon certains auteurs, l'apparition de novo ou l'aggravation d'une incontinence urinaire d'effort après l'opération serait la conséquence d'une résection large du vagin avec atteinte des tissus de soutien de l'urètre [9]. Pour d'autres, la résection du tiers supérieur du vagin et la résection large des ligaments utérosacrés et des ligaments cardinaux conduisent à des lésions des nerfs pelviens et des nerfs honteux internes [10]. Ces lésions nerveuses sont responsables d'une diminution

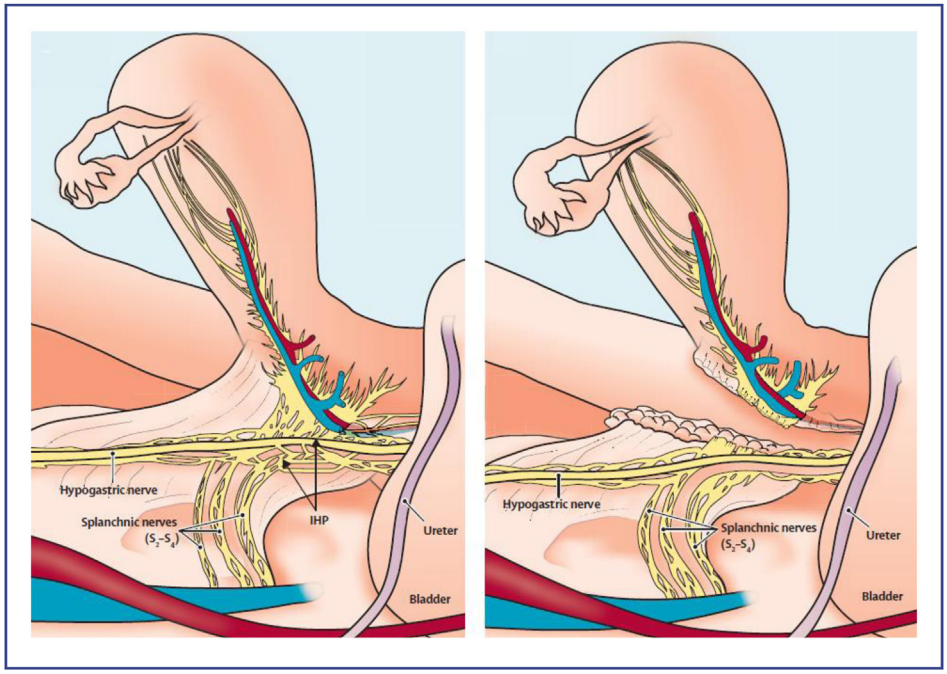

Figure 1. Les rapports du plexus hypogastrique avec l'utérus et le niveau de section au cours d'une colpohystérectomie totale. Repris du [26] avec permission d'Elsevier.

du tonus musculaire péri-urétral et d'une insuffisance sphinctérienne, cause de l'incontinence urinaire d'effort [10]. L'âge de la patiente, ses antécédents obstétricaux, et son statut hormonal sont également des facteurs favorisants. Plotti et al., rapportent que la pression de clôture maximale de l'urètre est significativement diminuée en postopératoire dans la moitié des études revues [4]. Cependant, ces atteintes ne sont pas irréversibles et des études expérimentales animales et humaines ont démontré une adaptation à plusieurs niveaux dans le système nerveux (cortex, thalamus, tronc cérébral, moelle épinière, nerfs périphériques) en réponse à des lésions des nerfs périphériques. Une destruction complète du plexus pelvien chez le rat conduit à une régénérescence des cellules musculaires lisses, une restitution des terminaisons axoniques des nerfs cholinergiques et une augmentation de la densité des axones adrénergiques après 10 semaines [11]. Le recours à un traitement de radiothérapie adjuvant est délétère puisque l'appareil vésicosphinctérien est dans le champ d'irradiation. L'hypoxémie tissulaire induite par l'irradiation favorise la mort cellulaire et empêche la récupération nerveuse [12]. Elle aboutit à une fibrose interstitielle diffuse dans la paroi vésical et en péri-urétral responsable du développement d'une vessie de petite capacité hypocompliante et une diminution des pressions de clôture urétrale [13].

Incidence et caractéristiques urodynamiques des troubles vésicosphinctériens après une colpohystérectomie totale

Le trouble vésicosphinctérien représente la complication la plus fréquente après une hystérectomie totale. L'incidence globale des signes fonctionnels du bas appareil urinaire varie entre 12 et 85 % [4]. L'analyse de la littérature est complexe, compte tenu de la qualité discutable de l'évaluation fonctionnelle. La définition même du dysfonctionnement vésicosphinctérien varie d'une étude à l'autre et peu d'études utilisent des questionnaires validés internationalement. Certaines utilisent des questionnaires institutionnels et d'autres une simple évaluation par le chirurgien, soit directement en consultation, soit lors d'interviews téléphoniques. Peu d'études utilisent un bilan urodynamique avant et après l'intervention pour caractériser la présence d'un trouble fonctionnel. Certaines études utilisent la mesure du résidu post-mictionnel ou le cathétérisme intermittent dans leur évaluation postopératoire. La prise en charge urologique, en particulier le cathétérisme intermittent, et la radiothérapie adjuvante constituent des « facteurs de confusion » majeurs pour les études à long terme [14]. Le moment de l'évaluation est également fondamental. Un an de recul après l'intervention est nécessaire pour évaluer correctement le dysfonctionnement à long terme [4].

Durant la phase postopératoire précoce, les signes fonctionnels du bas appareil urinaire sont fréquents. La fonction vésicale est gravement altérée dans 70 à 85 % des cas avec une diminution significative de la compliance du détrusor et de la capacité vésicale. Il semble que l'atteinte du sympathique soit en cause. La perte de l'innervation sympathique β-adrénergique durant la phase de remplissage conduit à une inhibition de la relaxation du détrusor qui peut entraîner une diminution de la compliance du détrusor et de la capacité vésicale associées à une augmentation du tonus vésical et des pressions de remplissage. La perte de la stimulation α-adrénergique conduit, quant à elle, à une ouverture permanente du col et de l'urètre proximal avec en corollaire une chute de la pression de clôture urétrale pour aboutir à une incontinence urinaire d'effort. L'atteinte du sympathique facilite la transmission parasympathique durant la phase du remplissage et favorise l'hyperactivité du détrusor et les signes d'hyperactivité vésicale clinique [14,15]. La corrélation urodynamique entre la sévérité de l'incontinence et la diminution de la compliance du détrusor chez les patientes opérées d'une colpohystérectomie totale a été démontrée [14]. À cela s'ajoute une perte de la sensibilité vésicale et urétrale par section des afférences sensitives et une diminution de la contractilité du détrusor par section des fibres parasympathiques [15], responsables de l'augmentation des résidus post-mictionnels et de la capacité vésicale à long terme et de la diminution du débit urinaire qui peut persister à distance de l'opération [16]. Cependant la plupart de ses signes (70 %) disparaissent spontanément dans les 6 à 12 mois postopératoires mais une amélioration des plaintes urinaires ne signifie pas nécessairement une amélioration de la fonction vésicosphinctérienne [4]. Cette amélioration peut traduire simplement la présence de facteurs compensatoires comme la poussée abdominale pour la vidange vésicale ou la sensation de distension de la paroi abdominale ou de pesanteur pelvienne se substituant à la sensation de réplétion vésicale. Ces patientes seront particulièrement à risque d'une décompensation dans le cas d'une distension vésicale importante avec un retentissement possible au niveau du haut appareil urinaire. La plupart des études rapportent une incidence des troubles urinaires persistants à long terme de l'ordre de 30 % [17]. Le bilan urodynamique est normal chez seulement 24 % des patientes à 1 an mais 16 % seulement des patientes ont des plaintes sévères nécessitant une prise en charge médicale [17]. Certains auteurs ont assuré un suivi urodynamique régulier chez des patientes opérées de colpohystérectomie totale afin de mieux caractériser l'évolution des altérations fonctionnelles avec le temps. En postopératoire immédiat, toutes les patientes présentaient une diminution de la compliance vésicale et une diminution de la pression de clôture urétrale. Après 3 à 6 mois, une diminution de la contractilité du détrusor et une augmentation de la capacité vésicale étaient présentes chez 53 % des patientes. Une amélioration de la compliance vésicale et une activité normale du détrusor étaient constatées chez 32 % des patientes et les 15 % restantes avaient un profil urodynamique inchangé par rapport au profil initial postopératoire. La pression de clôture urétrale maximale avait diminué chez 61,8 % des patientes, avait augmenté chez seulement 10,6 % des patientes et était resté inchangée chez 27,6 % des patientes [18]. L'altération de la fonction vésicale était la complication la plus fréquente à long terme chez ces patientes (42 %) suivie par l'incontinence urinaire d'effort (40 %) et l'incontinence urinaire mixte (24,5 %) [4]. Les complications urinaires postopératoires sont plus fréquentes et plus sévères chez les patientes traitées par chirurgie et radiothérapie [19,20]. À l'aide du pad test, Hamada et al. ont montré que la perte d'urine était plus sévère chez les patientes traitées par chirurgie et radiothérapie associées comparée aux patientes traitées par

chirurgie ou radiothérapie seules [19]. Les anomalies urodynamiques sont également plus sévères dans le groupe de patientes traitées par chirurgie et radiothérapie par rapport au groupe traité par une seule de ces deux modalités [21]. La diminution de la compliance vésicale est plus marquée chez les patientes recevant une radiothérapie adjuvante et les interventions urologiques sont plus précoces ($5{,}9 \pm 4{,}5$ vs $11{,}3 \pm 9{,}5$ ans ; $p < 0{,}05$) [20]. Landoni et al. ont montré dans une étude prospective randomisée qu'il y avait moins de complications urologiques à long terme après une colpohystérectomie totale avec préservation nerveuse comparée à une chirurgie classique sans préservation nerveuse (5 % vs 30 %, $p < 0{,}05$). La différence était moindre si une radiothérapie était associée (20 % vs 37 %, $p < 0{,}05$) [22].

Prise en charge des troubles vésicosphinctériens après colpohystérectomie totale

La prise en charge des troubles vésicosphinctériens relève désormais de la prévention tertiaire, définie comme tout acte destiné à diminuer la prévalence des incapacités chroniques dans une population en réduisant au minimum les invalidités fonctionnelles consécutives à la maladie. Les techniques de prévention peuvent être réparties en trois grandes parties.

En préopératoire, une évaluation urologique basée sur un interrogatoire minutieux, un examen clinique précis et si besoin un calendrier mictionnel seront nécessaires pour sélectionner les patientes à risque, les informer des risques de complications urinaires fonctionnelles postopératoires et faciliter la surveillance et la prise en charge de ces troubles en postopératoire. L'utilité clinique du bilan urodynamique en préopératoire est controversée. Les anomalies urodynamiques préopératoires sont fréquentes. Lin et al. ont démontré que 83 % des patientes opérées avaient un bilan urodynamique préopératoire anormal [23]. Il est clair que la présence d'anomalies préopératoire peut aggraver le pronostic fonctionnel postopératoire mais un bilan urodynamique normal ne permet pas de prédire les résultats de l'opération. Le rôle de l'imagerie préopératoire est, par contre, majeur pour bien sélectionner le type de l'intervention en fonction de l'atteinte oncologique [24].

En peropératoire, limiter l'étendue de la dissection et des résections aboutira à une amélioration des résultats fonctionnels dans la majorité des cas [25]. Plusieurs techniques de colpohystérectomie totale avec préservation nerveuse se sont développées mais aucune de ses techniques n'est encore standardisée et validée [26]. Le dysfonctionnement vésical était significativement moins sévère quand la préservation était bilatérale par rapport à une préservation unilatérale [27]. D'autres auteurs ont démontré, dans leur série, l'absence de détérioration de la compliance vésicale, du débit urinaire maximal et du volume du résidu post-mictionnel 12 mois après une hystérectomie avec préservation nerveuse unilatérale [28]. L'approche laparoscopique ou robot-assistée, en permettant une dissection plus précise et une visualisation optimale, semble permettre des meilleurs résultats fonctionnels urinaires [29]. Cependant, le bénéfice de ces approches reste à prouver dans des études randomisées en tenant compte du coût de l'intervention. Si les techniques de préservation nerveuse aboutissent à des meilleurs résultats fonctionnels, limiter la résection du ligament cardinal et/ou du ligament sacré et/ou du vagin ne doit pas compromettre le résultat oncologique qui reste l'objectif primaire de la colpohystérectomie totale. Dans une étude de cohorte sur les cancers du col de stades IA—IIA, comparant l'hystérectomie totale avec préservation nerveuse à la technique standard, le taux de récidive locale à deux ans était identique dans les deux groupes [30]. Cependant, il faut signaler qu'aucune étude n'a évalué le résultat oncologique à long terme des techniques de préservation nerveuse. Dans la série de Raspagliesi et al., 2 patientes avaient des ganglions positifs au niveau de la partie latérale du ligament cardinal ce qui dénote l'importance d'une bonne sélection des candidates à une chirurgie d'épargne nerveuse moins totale [31]. La limitation de la résection vaginale à 2 cm de la lésion cervicale telle que rapportée dans cette série n'est pas sans risque oncologique dans les stades avancés du cancer du col pour lesquels une colpectomie élargie est recommandée. Le rapport entre le risque oncologique et les résultats fonctionnels doit être évalué au cas par cas. Lorsque la taille de la tumeur est < 2 cm, l'infiltration en profondeur < 10 mm et qu'il n'y a pas d'atteinte ganglionnaire, la probabilité d'atteinte carcinologique des paramètres est < 0,6 % ce qui permet une chirurgie plus limitée en extension latérale et par conséquent une meilleure préservation nerveuse [32]. Récemment, une analyse quantitative a démontré une densité du tissu nerveux plus élevée dans la partie profonde et distale du ligament utérosacré alors que les lymphatiques étaient plus fréquents dans la partie médiale et proximale du ligament. Ceci pourrait servir comme base pour développer une technique standardisée.

En postopératoire, l'amélioration est conditionnée par une bonne prise en charge urologique. La poussée abdominale pour la vidange vésicale doit être évitée car elle contribue à l'augmentation de la pression intravésicale, à un reflux vésico-urétéral et à l'altération de la fonction rénale à long terme. L'utilisation des cathétérismes intermittents sont alors recommandées pour éviter le claquage vésical et l'altération du haut appareil urinaire en attendant la récupération de la fonction vésicale [33]. Une surveillance du haut appareil urinaire doit être recommandée pour pallier au risque d'insuffisance rénale. Le calendrier mictionnel est à la fois un outil diagnostique et de suivi valable chez ces patientes selon certains auteurs qui préconisent une imagerie du haut appareil quand le volume mictionnel est toujours ou presque toujours < 100 mL [34].

Le traitement de l'incontinence urinaire d'effort est complexe. La mise en place des bandelettes sous-urétrales est sujette à un taux de réponse moindre et un taux de complications plus élevé chez les patientes opérées d'une colpohystérectomie totale surtout en cas de radiothérapie adjuvante. Les anomalies de la fonction vésicale (vessie hypocontractile) associées et la présence d'un urètre immobile sont très fréquentes et limitent l'utilisation de ce type de traitement. Un examen clinique et une exploration urodynamique s'imposent pour mieux définir l'état du réservoir vésical. La mesure de la pression de clôture urétrale met en évidence l'atteinte fréquente du sphincter strié [4,10]. Des alternatives moins invasives que la mise en place des bandelettes sous-urétrales, comme l'injection d'agents

macroplastiques, ont été récemment rapportées avec succès [35]. La neuromodulation du plexus hypogastrique supérieur pourrait être une solution pour le traitement des atonies vésicales secondaires chez ces patientes permettant pour le moins une vidange partielle de la vessie [36]. Une hyperactivité vésicale après colpohystérectomie totale est plus difficile à traiter. Les antimuscariniques ne sont pas efficaces et les β-agonistes n'ont pas été testés dans cette indication. Il serait probablement d'intérêt d'évaluer l'efficacité de la toxine botulique chez ces patientes. Plotti et al. ont rapporté, récemment, une amélioration significative des symptômes urinaires chez 8 patientes ayant une hyperactivité vésicale réfractaire après colpohystérectomie totale traitées par une neuromodulation sacrée [37].

Conclusion

Une collaboration étroite entre l'urologue et le gynécologue permet l'amélioration des complications urinaires fonctionnelles après colpohystérectomie totale. Les avancées conceptuelles et techniques des évaluations urodynamiques, l'application des techniques de préservation nerveuse et une prise en charge adaptée en postopératoire sont à la base de la diminution de l'incidence de ses complications dans les séries contemporaines. Des investigations électrophysiologiques et vidéo-urodynamiques pourraient aider à mieux caractériser l'étiologie précise, multifactorielle et complexe du trouble vésicosphinctérien ainsi que sa prise en charge postopératoire.

Déclaration d'intérêts

Les auteurs déclarent ne pas avoir de conflits d'intérêts en relation avec cet article.

Références

[1] Arbyn M, Castellsagué X, de Sanjosé S, Bruni L, Saraiya M, Bray F, et al. Worldwide burden of cervical cancer in 2008. Ann Oncol 2011;22:2675—86.

[2] Belot A, Grosclaude P, Bossard N, Jougla E, Benhamou E, Delafosse P, et al. Cancer incidence and mortality in France over the period 1980—2005. Rev Epidemiol Sante Publique 2008;56:159—75.

[3] Colombo N, Carinelli S, Colombo A, Marini C, Rollo D, Sessa C. Cervical cancer: ESMO Clinical Practice Guidelines for diagnosis, treatment and follow-up. Ann Oncol 2012;23:27—32.

[4] Plotti F, Angioli R, Zullo MA, Sansone M, Altavilla T, Antonelli E, et al. Update on urodynamic bladder dysfunctions after radical hysterectomy for cervical cancer. Crit Rev Oncol Hematol 2011;80:323—9.

[5] Vidart A, Mozer P, Chartier-Kastler E, Ruffion A. Les conséquences neuro-urologiques de la chirurgie gynécologique (endométriose, hystérectomie simple, colpo-hystérectomie élargie), de la chirurgie colo-rectale et de la radiothérapie pelvienne. Prog Urol 2007;17:381—4.

[6] Hinata N, Hieda K, Sasaki H, Murakami G, Abe S, Matsubara A, et al. Topohistology of sympathetic and parasympathetic nerve fibers in branches of the pelvic plexus: an Immunohistochemical study using donated elderly cadavers. Anat Cell Biol 2014;47:55—65.

[7] Mundy A. An anatomical explanation for bladder dysfunction following rectal and uterine surgery. Br J Urol 1982;54:501—4.

[8] Eicke M, Hohenfellner R, Leissner J. Nerve injuries in urologic surgery. In: Hohenfellner R, Fitzpatrick J, McAninch J, editors. Advanced urologic surgery. Malden: Blackwell; 2008. p. 488—93.

[9] Zullo MA, Manci N, Angioli R, Muzii L, Panici P. Vesical dysfunctions after radical hysterectomy for cervical cancer: a critical review. Crit Rev Oncol Hematol 2003;48:287—93.

[10] Axelsen S, Bek K, Petersen L. Urodynamic and ultrasound characteristics of incontinence after radical hysterectomy. Neurourol Urodyn 2007;26:794—9.

[11] Haferkamp A, Dorsam J, Resnick NM. Structural basis of neurogenic bladder dysfunction III. Intrinsic detrusor innervation. J Urol 2003;169:555—62.

[12] Gellrich J, Hakenberg OW, Oehlschlager S, Wirth MP. Manifestation, latency and management of late urological complications after curative radiotherapy for cervical carcinoma. Onkologie 2003;26:334—40.

[13] Pisarska M, Sajdak S. Lower urinary tract function after postoperative radiotherapy in the treatment of cervical cancer. Eur J Gynaecol Oncol 2003;24:490—4.

[14] Hazewinkel MH, Sprangers MA, van der Velden J. Long-term cervical cancer survivors suffer from pelvic floor symptoms: a cross-sectional matched cohort study. Gynecol Oncol 2010;117:281—6.

[15] Forney JP. The effect of radical hysterectomy on bladder physiology. Am J Obstet Gynecol 1980;138:374—82.

[16] Low J, Mauger GM, Carmichael J. The effect of Wertheim hysterectomy upon bladder and urethral function. Am J Obstet Gynecol 1981;139:826—34.

[17] Laterza RM, Sievert KD, de Ridder D, Vierhout ME, Haab F, Cardozo L, et al. Bladder function after radical hysterectomy for cervical cancer. Neurourol Urodyn 2015;34:309—15.

[18] Benedetti-Panici P. Long-term bladder function in patients with locally advanced cervical carcinoma treated with neoadjuvant chemotherapy and type 3—4 radical hysterectomy. Cancer 2004;100:2110—7.

[19] Hamada K, Kihana T, Kataoka M, Yoshioka S, Nishio S, Matsuura S, et al. Urinary disturbance after therapy for cervical cancer: urodynamic evaluation and beta2-agonist medication. Int Urogynecol J Pelvic Floor Dysfunct 1999;10:365—70.

[20] Chuang FC, Kuo HC. Management of lower urinary tract dysfunction after radical hysterectomy with or without radiotherapy for uterine cervical cancer. J Formos Med Assoc 2009;108:619—26.

[21] Lin HH, Sheu BC, Lo MC, Huang SC. Abnormal urodynamic findings after radical hysterectomy or pelvic irradiation for cervical cancer. Int J Gynaecol Obstet 1998;63:169—74.

[22] Landoni F, Maneo A, Cormio G, Perego P, Milani R, Caruso O, et al. versus class III radical hysterectomy in stage IB-IIA cervical cancer: a prospective randomized study. Gynecol Oncol 2001;80:3—12.

[23] Lin H, Yu H, Sheu B, Huang S. Importance of urodynamic study before radical hysterectomy for cervical cancer. Gynecol Oncol 2001;81:270—2.

[24] Bourgioti C, Koutoulidis V, Chatoupis K, Rodolakis A, Koureas A, Thomakos N, et al. MRI findings before and after abdominal radical trachelectomy (ART) for cervical cancer: a prospective study and review of the literature. Clin Radiol 2014;69:678—86.

[25] Raspagliesi F, Ditto A, Fontanelli R, Zanaboni F, Solima E, Spatti G, et al. Type II versus Type III nerve-sparing radical hysterectomy: comparison of lower urinary tract dysfunctions. Gynecol Oncol 2006;102:256—62.

[26] Rob L, Halaska M, Robova H. Nerve-sparing and individually tailored surgery for cervical cancer. Lancet Oncol 2010;11(3):292—301, http://dx.doi.org/10.1016/S1470-2045(09)70191-3.

[27] Kato K, Suzuka K, Osaki T. Unilateral or bilateral nerve-sparing radical hysterectomy: a surgical technique to preserve the pelvic autonomic nerves while increasing radicality. Int J Gynecol Cancer 2007;17:1172—8.
[28] Todo Y, Kuwabara M, Watari H, Ebina Y, Takeda M, Kudo M, et al. Urodynamic study on postsurgical bladder function in cervical cancer treated with systematic nerve-sparing radical hysterectomy. Int J Gynecol Cancer 2006;16:369—75.
[29] Shazly SA, Murad MH, Dowdy SC, Gostout BS, Famuyide AO. Robotic radical hysterectomy in early stage cervical cancer: a systematic review and meta-analysis. Gynecol Oncol 2015, http://dx.doi.org/10.1016/j.ygyno.2015.06.009 [pii: S0090-8258(15)30030-5].
[30] van den Tillaart SA, Kenter GG, Peters AA, Dekker FW, Gaarenstroom KN, Fleuren GJ, et al. Nerve-sparing radical hysterectomy: local recurrence rate, feasibility, and safety in cervical cancer patients stage IA to IIA. Int J Gynecol Cancer 2009;19:39—45.
[31] Raspagliesi F, Ditto A, Fontanelli R, Solima E, Hanozet F, Zanaboni F, et al. Nerve-sparing radical hysterectomy: a surgical technique for preserving the autonomic hypogastric nerve. Gynecol Oncol 2004;93:307—14.
[32] Covens A, Rosen B, Murphy J, Laframboise S, DePetrillo AD, Lickrish G, et al. How important is removal of the parametrium at surgery for carcinoma of the cervix? Gynecol Oncol 2002;84:145—9.
[33] Oda Y, Todo Y, Hanley S. Risk factors for persistent low bladder compliance after radical hysterectomy. Int J Gynecol Cancer 2011;21:167—72.
[34] McKenna P, Herndon CD. Voiding dysfunction associated with incontinence, vesicoureteral reflux and recurrent urinary tract infections. Curr Opin Urol 2000;10:599—606.
[35] Plotti F, Zullo MA, Sansone M, Calcagno M, Bellati F, Angioli R, et al. Post radical hysterectomy urinary incontinence: a prospective study of transurethral bulking agents injection. Gynecol Oncol 2009;112:90—4.
[36] Possover M, Chiantera V. Neuromodulation of the superior hypogastric plexus: a new option to treat bladder atonia secondary to radical pelvic surgery? Surg Neurol 2009;72:573—6.
[37] Plotti F, Zullo MA, Guzzo F, Montera R, Angioli R. Post-radical hysterectomy detrusor dysfunctions: is sacral neurostimulation a valid treatment strategy? Support Care in Cancer 2014;22:1153—4.