Progrès en urologie (2015) **25**, 598—602

Disponible en ligne sur
ScienceDirect
www.sciencedirect.com

Elsevier Masson France
EM|consulte
www.em-consulte.com

ARTICLE ORIGINAL

Traitement chirurgical de la cryptorchidie chez l'enfant : comparaison des voies d'abord scrotale (Bianchi) et inguinale

Comparison of the inguinal and scrotal approaches for the treatment of cryptorchidism in children

M. Ben Dhaou, M. Zouari*, H. Zitouni, M. Jallouli, R. Mhiri

Service de chirurgie pédiatrique, CHU Hédi-Chaker, route El Ain Km 0,5, 3029, Sfax, Tunisie

Reçu le 9 janvier 2015 ; accepté le 18 mai 2015
Disponible sur Internet le 17 juin 2015

MOTS CLÉS
Cryptorchidie ;
Voie scrotale ;
Voie inguinale ;
Enfant

Résumé
Introduction. — La voie d'abord scrotale unique a été décrite par Bianchi en 1989. En dépit de sa popularité, la place de cette technique dans le traitement de la cryptorchidie chez l'enfant est encore un sujet de controverse.
Buts. — Évaluer et comparer les résultats de l'approche inguinale conventionnelle et de l'approche scrotale dans la prise en charge du testicule non descendu palpable de l'enfant.
Méthodes. — Il s'agit d'un travail prospectif randomisé en simple insu portant sur des garçons présentant une cryptorchidie congénitale uni- ou bilatérale, répartis de façon aléatoire en 2 groupes : groupe 1 : 80 patients (100 testicules) opérés les jours pairs par voie classique ; groupe 2 : 89 patients (100 testicules) opérés les jours impairs par voie scrotale.
Résultats. — L'âge moyen des patients était de 53,9 ± 13 mois dans le groupe 1 et 45,8 ± 9 mois dans le groupe 2. Il n'y avait pas de différence statistiquement significative entre les deux groupes en termes d'âge des patients ($p = 0,8$) et de siège du testicule cryptorchide ($p = 0,359$). Le temps opératoire était significativement inférieur dans le groupe 2 ($p < 0,05$). Il y avait une différence significative dans les taux de complications entre les deux groupes.

* Auteur correspondant.
Adresse e-mail : zouarimohamed.1982@yahoo.fr (M. Zouari).

http://dx.doi.org/10.1016/j.purol.2015.05.005
1166-7087/© 2015 Elsevier Masson SAS. Tous droits réservés.

Conclusion. — L'orchidopexie par voie scrotale est une technique simple et efficace pour le traitement des testicules cryptorchides siégeant au niveau scrotal haut ou au niveau de l'orifice inguinal superficiel.
Niveau de preuve.— 4.
© 2015 Elsevier Masson SAS. Tous droits réservés.

KEYWORDS
Cryptorchidism;
Scrotal approach;
Inguinal approach;
Children

Summary
Introduction. — The single scrotal incision orchidopexy was described by Bianchi in 1989. Despite its popularity, the place of this technique in the treatment of cryptorchidism in children is still unclear.
Aim of the study. — To evaluate and compare the outcomes of the conventional inguinal approach and the scrotal approach for the treatment of palpable undescended testis in children.
Methods. — A prospective study for all patients with palpable undescended testis undergoing orchidopexy between January 2011 and December 2013 was conducted. Totally 200 patients were randomly divided into two groups: group 1: two incisions inguinal approach (80 patients, 100 testis); group 2: single scrotal incision approach (89 patients, 100 testis).
Main results. — The patients' mean age was 53.9 ± 13 months in group 1 and 45.8 ± 9 months in group 2. There was no statistical difference between the two groups in terms of patient age ($P = 0.8$) and location of the undescended testis ($P = 0.359$). Operative time was statistically significantly lower in the scrotal group ($P < 0.05$). There was a significant difference in the complications rates between the two groups.
Conclusion. — The single scrotal incision orchidopexy is safe and effective for undescended testicles palpable in the inguinal canal or in high scrotal position.
Level of evidence.— 4.
© 2015 Elsevier Masson SAS. All rights reserved.

Introduction

La cryptorchidie est l'une des malformations génitales les plus fréquentes qui touchent le garçon, elle touche 1 à 5 % des garçons nés à terme et 17,2 à 37 % des prématurés [1—3]. L'orchidopexie via une double voie d'abord inguinale et scrotale pour le testicule non descendu palpable est le traitement de référence dans la prise en charge de cette malformation et représente de loin une des interventions les plus courantes de l'urologie pédiatrique visant à améliorer la fertilité ultérieure, diminuer le risque de dégénérescence du testicule et prévenir le risque de torsion du cordon spermatique [4,5].

L'avènement de la chirurgie laparoscopique en 1987 a introduit le concept de la chirurgie mini-invasive où le côté esthétique prend toute sa place. En 1989, Bianchi et Squire [6] ont profité de la souplesse de la peau chez l'enfant pour réaliser l'abaissement testiculaire sans tension à travers une incision scrotale unique appelée encore incision de Bianchi enrichissant ainsi les voies d'abord chirurgicales des testicules cryptorchides. Cependant, la place de l'approche trans-scrotale unique a été controversée en dépit de sa popularité et plusieurs études ont été publiées lui reprochant surtout la difficulté de prendre en charge les testicules cryptorchides en position inguinale et la cure des hernies associées.

À travers notre travail et une revue de la littérature nous allons nous intéresser à :
- évaluer les résultats à court et à moyen termes de cette technique ;
- comparer ses résultats avec la technique standard.

Matériels et méthodes

Schéma d'étude et population

Il s'agit d'un travail prospectif randomisé en simple insu portant sur des garçons présentant une cryptorchidie congénitale uni- ou bilatérale, réalisé dans le service de chirurgie pédiatrique au centre hospitalier universitaire (CHU) de Sfax (Tunisie) durant une période de trois ans. Un consentement éclairé des parents a été obtenu après une discussion et une information complète sur le but du travail. Les patients présentant une cryptorchidie étaient répartis en deux groupes de façon aléatoire à partir du premier janvier 2011, selon qu'il s'agissait d'un jour pair ou impair :
- groupe 1 : 80 patients (100 testicules) opérés les jours pairs par voie classique ;
- groupe 2 : 89 patients (100 testicules) opérés les jours impairs par voie scrotale.

La position des testicules cryptorchides a été précisée sous anesthésie générale. Les patients ont été revus à la consultation à j15 postopératoire, puis à 3 mois, à 6mois, puis tous les ans. Le succès de l'intervention a été défini par :

- absence de conversion ;
- absence d'une ascension ou d'une atrophie testiculaire en postopératoire.

Recueil de données

Les données ont été recueillies à partir des dossiers d'hospitalisation et des comptes rendus opératoires. Les paramètres recueillis ont été le sexe, la circonstance de découverte de la cryptorchidie, la durée de l'acte opératoire, les complications postopératoires.

Critères d'exclusion

Les critères d'exclusion des patients étaient :

- les testicules rétractiles ;
- une chirurgie antérieure sur le testicule ou la région inguinale ;
- les testicules non palpables ;
- les testicules cryptorchides atrophiques.

Analyse statistique

Les variables qualitatives sont décrites sous formes d'effectifs et pourcentages. Les variables quantitatives sont décrites sous forme de moyenne et d'écart-type. Les comparaisons entre les groupes ont été faites par test de Chi^2 ou par le test exact de Fisher en fonction des conditions d'application. Un $p < 0,05$ a été considéré comme significatif.

Résultats

Étude descriptive

L'âge de découverte de la cryptorchidie était compris entre 24 heures et 150 mois, avec un âge médian de 33,6 mois. La cryptorchidie a été découverte :

- au cours d'un examen systématique réalisé par le médecin de famille dans 138 cas (69 %) ;
- à la naissance dans 34 cas (17 %) ;
- fortuitement par les parents dans 28 cas (14 %).

L'examen sous anesthésie générale a permis de localiser le testicule cryptorchide (Fig. 1). Ce dernier siégeait au niveau scrotal haut dans 16 % des cas, au niveau de l'orifice inguinal superficiel dans 36 % des cas et au niveau du canal inguinal dans 48 % des cas. L'âge au moment de l'intervention était compris entre 9 mois et 156 mois avec une moyenne de 53,9 mois pour le groupe 1, il était compris entre 9 et 144 mois avec une moyenne de 45,8 mois pour le groupe 2. Une hernie inguinale a été notée dans 34 % des cas dans le groupe 1 et dans 48 % dans le groupe 2. La durée moyenne de l'intervention était de 32,03 ± 9 min pour la voie classique et de 21,7 ± 10,2 min pour la voie scrotale. Pour les patients opérés par voie scrotale unique, une conversion vers une voie inguinale a été nécessaire dans six cas vu que la mobilisation du testicule était insuffisante. Les complications postopératoires, à court terme, étaient les hématomes scrotaux (12 cas) et l'infection de la plaie opératoire (1 cas). À moyen terme, on a noté 11 cas d'ascension testiculaire postopératoire (Tableau 1). Le taux de succès a été de 100 % pour les testicules qui siégeaient au niveau de l'orifice inguinal superficiel ou du haut scrotum. Il était de 97 % et 86 % pour les patients des groupes 1 et 2, respectivement, pour les testicules situés au niveau du canal inguinal.

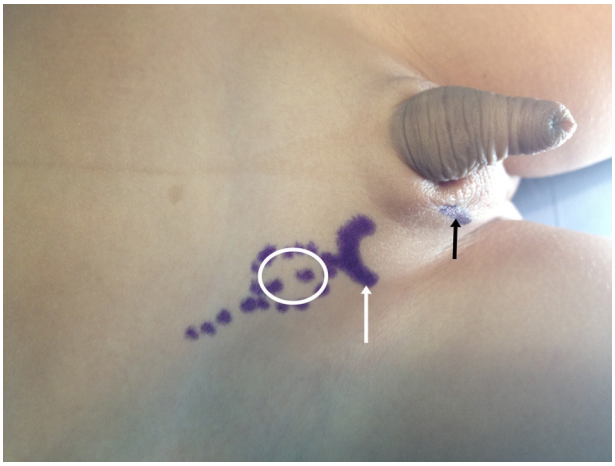

Figure 1. Image préopératoire montrant l'emplacement présumé de l'incision scrotale (flèche noire), l'orifice superficiel du canal inguinal (flèche blanche) et la position du testicule (cercle).

Étude analytique

Il n'existait pas de différence significative entre les deux techniques concernant l'âge au moment de l'intervention ($p = 0,8$) et le siège du testicule cryptorchide ($p = 0,359$).

La différence entre les deux techniques était statistiquement significative concernant la durée de l'acte opératoire quel que soit le siège du testicule et en présence ou non d'une hernie associée ($p < 0,05$). Il existait une différence significative concernant les complications postopératoires en fonction de la technique chirurgicale ($p < 0,05$) ; en effet, à court terme, les patients opérés par la voie classique ont présenté plus de complications que ceux opérés par la voie scrotale. Cependant, à moyen terme, le taux de complications était significativement plus élevé pour les patients opérés par la voie scrotale (Tableau 1).

Discussion

La prise en charge de la cryptorchidie chez l'enfant repose sur la chirurgie. L'orchidopexie doit se faire entre l'âge de 6 et 12 mois et dès le diagnostic après l'âge d'un an [7]. L'orchidopexie a plusieurs buts :

- rétablir une morphologie normale des bourses ;
- préserver les fonctions testiculaires ;
- faciliter la surveillance par l'examen clinique et l'auto-examen ;
- diminuer les risques traumatiques, de cancérisation et de torsion testiculaire.

Tableau 1 Complications en fonction de la technique opératoire.

Complication	Voie classique		Voie scrotale	
	Nombre	Pourcentage	Nombre	Pourcentage
Court terme				
Hématome scrotal	8	8	4	4
Infection de la plaie opératoire	1	1	0	0
Moyen terme				
Ascension testiculaire	3	3	8	8
Atrophie testiculaire	0	0	0	0

L'orchidopexie par voie scrotale a été décrite initialement par Bianchi en 1989. Bianchi et Squire [6] ont démontré que, pour les testicules palpables, ce sont essentiellement la brièveté du processus vaginal et son insertion haute qui retiennent le testicule. La simple section des fibres crémastériennes ne permet pas une descente suffisante du testicule, alors que la section du processus vaginal permet un gain de longueur compris entre 1,5 et 3,5 cm. La mobilisation rétropéritonéale des vaisseaux spermatiques ne permet de gagner qu'un à 1,5 cm de plus. Ainsi, une simple incision scrotale offre le plus souvent un abord satisfaisant sur l'orifice inguinal superficiel et sur le processus vaginal permettant une cure de la cryptorchidie sans incision inguinale. Sur 120 testicules palpables tous opérés d'emblée par voie scrotale, Bianchi et Squire ont reporté 111 testicules abaissés sans tension dans le scrotum, 4 testicules restés en position scrotale haute, et seulement 5 ayant nécessité une voie inguinale complémentaire. Le taux de succès à 6 mois était de 100 %. Ils ont conclu qu'il faut commencer systématiquement l'intervention par voie scrotale pour tous les testicules palpables, et de ne compléter par voie inguinale que dans les cas où cela s'avère indispensable. Rajimwale et al. [8] ont rapporté une série de 178 testicules palpables, dont 100 opérés par voie scrotale, 6 ayant nécessité une voie inguinale complémentaire. Ils proposent une approche plus sélective que Bianchi et Squire, adaptée à la position du testicule. Pour Al-Mandil et al. [9], l'examen sous anesthésie générale est l'élément le plus important pour prédire le succès de la voie scrotale ; en effet, si on choisit d'utiliser cette voie uniquement pour les testicules plutôt bas situés, en aval de l'anneau inguinal, le taux de conversion vers une voie inguinale est alors nul, et le taux de succès est de 100 %. C'est ce qu'on a constaté pour les testicules qui siégeaient au niveau de l'orifice inguinal superficiel ou du haut scrotum où le taux de succès a été de 100 %.

La durée moyenne de l'intervention par voie scrotale dans notre série était comparable avec celles de Bassel et al. [10], Handa et al. [11] et de Yucel et al. [12] qui étaient respectivement de 18,9, 20 et 20,7 min ; mais nettement supérieure à celle de Caruso et al. [13] qui était de 15 minutes. Ces études ont démontré que la durée de l'orchidopexie par voie scrotale est significativement inférieure à celle réalisée par voie classique avec des résultats favorables à court et à moyen termes. La différence de temps est due essentiellement à la phase nécessaire pour la fermeture des plans musculo-cutanés de l'incision inguinale. Le résultat esthétique est meilleur pour la voie scrotale étant donné que la cicatrice finale est virtuelle.

Conclusion

Dans notre étude, l'orchidopexie par voie scrotale a réduit le temps opératoire. Cette technique semble plus utile pour les testicules cryptorchides siégeant au niveau scrotal haut et au niveau de l'orifice inguinal superficiel ; vu le grand taux de réussite et la faible fréquence des complications en postopératoire. Pour les testicules siégeant au niveau du canal inguinal, la voie inguinale apparaît plus utile, malgré un temps opératoire plus important, vu la faible fréquence des complications.

Déclaration d'intérêts

Les auteurs déclarent ne pas avoir de conflits d'intérêts en relation avec cet article.

Références

[1] Penson D, Krishnaswami S, Jules A, McPheeters ML. Effectiveness of hormonal and surgical therapies for cryptorchidism: a systematic review. Pediatrics 2013;131:1897—907.
[2] Hack WW, Goede J, van der Voort-Doedens LM, Meijer RW. Acquired undescended testis: putting the pieces together. Int J Androl 2012;35:41—5.
[3] Barthold JS, González R. The epidemiology of congenital cryptorchidism, testicular ascent and orchiopexy. J Urol 2003;170:2396—401.
[4] White S. Undescended testes (cryptorchidism). In: Gomella LG, editor. The 5-minute urology consult. Philadelphia, PA: Wolters Kluwer Health; 2010. p. 464—5.
[5] Merrot T. Prise en charge des testicules non descendus. Prog Urol 2009;19:265—8.
[6] Bianchi A, Squire BR. Transscrotal orchidopexy: orchidopexy revised. Pediatr Surg Int 1989;4:189—92.
[7] Ritzén EM, Bergh A, Bjerknes R, Christiansen P, Cortes D, Haugen SE, et al. Nordic consensus on treatment of undescended testes. Acta Paediatr 2007;96:638—43.
[8] Rajimwale A, Brant WO, Koyle MA. High scrotal (Bianchi) single-incision orchidopexy: a ''tailored'' approach to the palpable undescended testis. Pediatr Surg Int 2004;20:618—22.
[9] Al-Mandil M, Khoury AE, El-Hout Y, Kogon M, Dave S, Farhat WA. Potential complications with the prescrotal approach for the palpable undescended testis? A comparison of single prescrotal incision to the traditional inguinal approach. J Urol 2008;180:686—9.

[10] Bassel YS, Scherz HC, Kirsch AJ. Scrotal incision orchidopexy for undescended testes with or without a patent processus vaginalis. J Urol 2007;177:1516—8.
[11] Handa R, Kale R, Harjai M, Minocha A. Single scrotal incision orchiopexy for palpable undescended testis. Asian J Surg 2006;29:25—7.
[12] Yucel S, Celik O, Kol A, Baykara M, Guntekin E. Initial prescrotal approach for palpable cryptorchid testis: results during a 3-year period. J Urol 2011;185:669—72.
[13] Caruso AP, Walsh RA, Wolach JW, Koyle MA. Single scrotal incision orchidopexy for the palpable undescended testicle. J Urol 2000;164:156—8.