Méthodes.— Depuis le début de notre expérience de NPRA, nous avons opéré 10 patients sans clampage. La technique est surtout utilisée pour les tumeurs hilaires. Elle impose de faire une tumorectomie sans faire d'effraction de la pseudo-capsule tumorale en clippant et sectionnant progressivement les éléments vasculaires à destinée tumorale. Le pédicule rénal est systématiquement disséqué auparavant de façon à pouvoir recourir à un clampage si besoin.
Résultats.— Nous présentons la vidéo d'une NPRA sans clampage chez un homme de 68 ans avec une tumeur de 45 mm de diamètre dont le RENAL score est évalué à 9ah. Les pertes sanguines étaient de 500 ml. Les marges d'exérèse étaient saines et il n'y a pas eu de complication post-opératoire. Au total nous avons opéré dix patients sur 103 (10 %) d'une NPRA sans clampage. La taille tumorale moyenne était de 24 mm et la plupart des tumeurs étaient de faible complexité (90 % RENAL score $\leq$ 6). La majorité (8/10) des tumeurs a été opérée par un chirurgien expérimenté (> 20 cas). La médiane des pertes sanguines était de 400 ml. Aucun patient n'a été transfusé. Il n'y a eu aucun cas de marge positive. 20 % des patients ont eu une complication. La clairance MDRD a diminué de 3 ml/min entre le préopératoire et l'évaluation à un mois.
Conclusion.— La NPRA sans clampage est faisable dans des cas sélectionnés et permet d'éviter l'ischémie chaude ce qui pourrait potentiellement avoir un bénéfice sur la préservation de la fonction rénale.

http://dx.doi.org/10.1016/j.purol.2013.08.272

V-004

Expérience initiale de néphrectomie totale robot assistée par accès ombilical unique

R. Mathieu , G. Verhoest , S. Vincendeau , A. Manunta , K. Bensalah
CHU Pontchaillou, Rennes, France

Objectifs.— Nous présentons notre expérience initiale de néphrectomie totale par voie laparoscopique avec assistance robotique par accès ombilical unique.
Méthodes.— Cinq néphrectomies totales ont été réalisées avec le nouveau trocart d'accès unique et les instruments correspondants développés par Intuitive Surgical (Sunnyvale, CA). Les données cliniques, opératoires et post-opératoires ont été analysées.
Résultats.— Toutes les procédures ont été menées à leur terme avec succès. L'utilisation d'un trocart supplémentaire a été nécessaire pour un patient. Les durées moyennes d'intervention, d'installation du robot et de console étaient de 192 min (150—318), 20 min (16—24) et 139 min (100—264), respectivement. Les pertes sanguines moyennes étaient de 150 ml (100—800). Aucune complication opératoire ou postopératoire majeure (Clavien > 2) n'a été observée. La durée moyenne d'hospitalisation était de 3 jours.
Conclusion.— Notre expérience initiale de néphrectomie totale robot assistée par accès ombilical unique montre qu'il s'agit d'une intervention réalisable sans complication majeure.

http://dx.doi.org/10.1016/j.purol.2013.08.273

V-005

Première néphrectomie partielle robotique avec utilisation du système Single-Site

S. Crouzet , V. Meyer , X. Matillon , S. Forest , M. Colombel , L. Badet , X. Martin
Hôpital Edouard-Herriot, Lyon, France

Objectifs.— Évaluer les nouveaux instruments Single Site du système DaVinci pour réaliser une néphrectomie partielle.
Méthodes.— Le patient de 47 ans s'était vu découvrir une tumeur rénale gauche de 1,7 cm lors d'un bilan pour péri artérite noueuse. La tumeur était hautement suspecte au scanner et était classé 5p (score RENAL). Le patient n'avait pas d'antécédents chirurgical et avait un BMI de 25,9. Nous avons utilisé le DaVinci Si avec les instruments Single-Site. Ces instruments sont flexibles et se croisent au niveau du point d'entré pariétal. L'étanchéité est réalisée par une gaine siliconé permettant le passage des 2 instruments robot, de l'optique et d'un trocart de 5 ou 10 mm pour l'aide. L'incision nécessaire pour l'introduction du single site est de 3 cm.
Résultats.— L'incision a été réalisée dans l'ombilic. L'installation du système était aisée. Malgré l'absence d'articulation des instruments, la maniabilité s'est avéré satisfaisante même lors de la rénorraphie. La principale difficulté rencontrée était l'issue d'anse digestive dans le champ opératoire du fait du point d'entrée ombilicale plus bas qu'a l'accoutumé. La néphrectomie partielle a été réalisée selon la technique habituelle avec mobilisation du colon gauche, identification de l'uretère et de la veine gonadique qui sont isolé du plan du psoas et suivi jusqu'au pédicule rénale. Celui ci est préparé avant clampage. Le rein était ensuite basculé afin d'atteindre le plan postérieur pour identifier la tumeur. Après délimitation de son pourtour à la monopolaire, un clampage sélectif de l'artère polaire inférieure vascularisant la tumeur a été réalisée avec un lac silastic sur clip hemolock. La tumeur a ensuite été excisée au ciseau froid. Le li de résection a ensuite été réparé par un surjet de Vlock dans le fond et une fermeture capsulaire par des points en U appuyés sur hemolock. Le temps de clampage de l'artère polaire inférieure était de 26 min, la perte sanguine de 200 ml. La pièce a été retirée par l'incision ombilicale. La tumeur était un carcinome rénale à cellules claires, Fuhrman II.
Conclusion.— Les nouveaux instruments Single-Site robot peuvent permettre de réaliser des interventions complexe en urologie avec une incision minime. Cependant, des améliorations techniques sont encore nécessaires pour une diffusion de la technique.

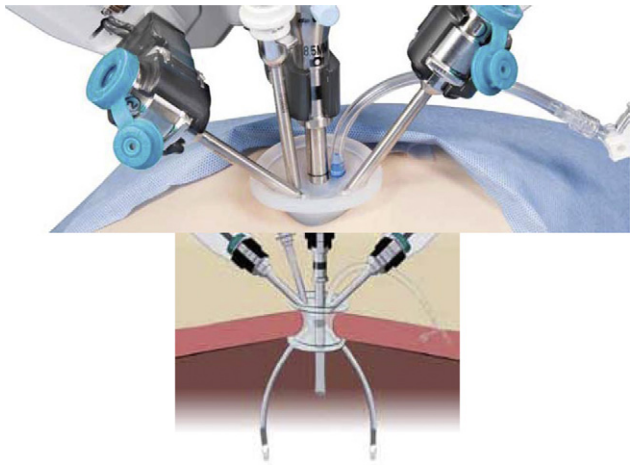

Système DaVinci Si avec instruments Single Site.

Aspect final de la cicatrice après fermeture.

http://dx.doi.org/10.1016/j.purol.2013.08.274

V-006

Néphro-urétérectomie robot-assistée sans repositionnement peropératoire : technique chirurgicale

B. Peyronnet[a], R. Benmeziani[b], F. Bruyere[b]
[a] *CHU de Rennes, Rennes, France*
[b] *CHU de Tours, Tours, France*

Objectifs.— La voie d'abord laparoscopique diminue la morbidité périopératoire de la néphro-urétérectomie (NU) sans nuire aux résultats carcinologiques. L'utilisation de l'assistance robotique pourrait faciliter la néphro-urétérectomie laparoscopique (NUL) en particulier pour le temps d'urétérectomie distale. Toutefois, la néphro-urétérectomie robot-assitée (NURA) n'a été que très peu rapportée dans la littérature et les techniques décrites impliquaient généralement une modification peropératoire de la position du patient et des orifices de trocarts. Notre objectif au travers de cette vidéo était de décrire une technique chirurgicale de néphro-urétérectomie intégralement robot-assistée (temps rénal et pelvien) sans modification peropératoire de la position du patient ni des orifices de trocarts pour le temps pelvien.
Méthodes.— Nous présentons la vidéo d'un cas de NURA gauche. Le patient est installé en décubitus dorsal, incliné à 30° par rapport à l'horizontal en surélevant le côté opéré à l'aide d'un billot. Quatre trocarts sont positionnés comme suit : un de 12 mm en para-ombilical droit (1), un de 12 mm dans le flanc gauche (2) et deux de 8 mm en pararectal gauche, l'un en sous-costal (3) et l'autre en fosse iliaque (4). Les 3 bras du robot sont arrimés sur les trocarts 2 (pour l'optique), 3 et 4 (pour les instruments) laissant le trocart 1 pour l'aide. L'intervention commence par le temps de néphrectomie et d'urétérectomie proximale. Pour le temps d'urétérectomie distale et d'excision de la collerette vésicale on intervertit le trocart 2 avec le 4 et le 1 avec le 3 puis on réarrime les bras du robot. La pièce est mise dans un sac et extraite par une incision de Pfannenstiel de 10 cm.
Résultats.— La patiente opérée était âgée de 72 ans et présentait une tumeur calicielle supérieure gauche. Elle était porteuse d'une bifidité urétéro-pyélocalicielle gauche. L'intervention a duré 180 minutes avec des pertes sanguines de 300cc. Il n'y a pas eu de complication post-opératoire et la patiente a quitté le service à J5, après ablation de la sonde vésicale. L'analyse de la pièce a révélé un carcinome urothélial pT2 de haut grade avec marges d'exérèse saines.
Conclusion.— La NURA peut être pratiqué sans repositionnement du patient ni mise en place de nouveaux trocarts ce qui facilite la réalisation entièrement laparoscopique de la néphro-urétérectomie.

http://dx.doi.org/10.1016/j.purol.2013.08.275

V-007

Surrénalectomie robot assistée « single site »

H. Baumert, F. Girard, M. Fourati, A. El Hajj, C. Eimer, R. Thanigasalam, P. Theveniaud, W. Massoud, M. Fennouri
Groupe hospitalier Paris-Saint-Joseph, Paris, France

Objectifs.— La surrénalectomie par chirurgie cœlioscopique monotrocard est faisable mais complexe du fait des conflits entre les instruments et de l'inversion des instruments. Les avancées en chirurgie robotique avec le développement d'instruments flexibles dont les commandes sont inversées à la console de l'opérateur permettent de simplifier cette procédure opératoire. Notre but est de démontrer la faisabilité de la surrénalectomie par chirurgie robot-assistée « single site » (monotrocard).
Méthodes.— Une femme de 54 ans s'est vue diagnostiqué un adénome de Cohn à l'origine d'une hypertension. Une chirurgie monotrocard en utilisant le robot Da vinci HD SI a été pratiquée. La patiente a été placée en décubitus latéral droit. Une incision ombilicale a été pratiquée permettant de mettre en place le « diabolo » dans lequel un trocart optique de 8,5 mm a été placé ainsi que deux canules incurvées de 5 mm et un trocart assistant de 5 mm.
Résultats.— L'intervention a été pratiquée en 1h20 minutes. Le saignement peropératoire a été négligeable. La patiente est sorti de l'hôpital à j2. La tension artérielle est revenue à la normale à la consultation de contrôle à 1 mois.
Conclusion.— La surrénalectomie robot assistée monotrocard est techniquement faisable avec des résultats satisfaisant en terme de durée d'hospitalisation ainsi que sur le plan esthétique.

http://dx.doi.org/10.1016/j.purol.2013.08.276

Chirurgie pelvienne : incontinence urinaire/prolapsus/douleur chronique

V-008

Promontofixation Single Site

F. Girard, R. Thanigasalam, A. El Hajj, M. Fourati, P. Theveniaud, W. Massoud, M. Fennouri, H. Baumert
Groupe hospitalier Paris-Saint-Joseph, Paris, France

Objectifs.— La promontofixation cœlioscopique est une des interventions de référence dans le traitement des prolapsus génito-