[b] *Service d'urologie, centre hospitalier Lyon Sud, Pierre-Bénite, France*
[c] *Laboratoire d'anatomie et cytologie pathologiques, Pierre-Bénite, France*

Objectifs.— Plusieurs études ont suggéré de meilleures capacités diagnostiques d'un cancer de la prostate pour la mesure de l'index Prostate health index (Phi), basée sur l'isoforme [-2]proPSA, par rapport au PSA total et au PSA libre. Notre objectif était d'évaluer les capacités de l'index Phi à prédire l'agressivité du cancer de la prostate.
Méthodes.— Inclusion de 164 patients (âge médian : 63 ans) opérés d'une prostatectomie radicale pour cancer localisé de la prostate. La mesure de l'index Phi a été déterminée à partir du prélèvement sanguin effectué lors de la biopsie prostatique ayant conduit à l'indication de chirurgie, avant toute manipulation endorectale. La conservation des échantillons et le dosage du PSA total (Access Hybritech PSA assay®), du PSA libre (Access free PSA assay®), de l'isoforme [-2]proPSA (Aceess p2PSA assay®) ainsi que le calcul de l'index Phi ont été réalisés selon les instructions du fabricant (Access 2 System Immunoassay system analyser, Beckman Coulter®). Nous avons recherché des corrélations entre l'index Phi et les facteurs histologiques connus pour influencer le pronostic.
Résultats.— L'index Phi médian était plus élevé en cas de franchissement capsulaire (≥ pT3) mais de façon non significative. Par contre, il était significativement plus élevé chez les patients avec un score de Gleason ≥ 7 par rapport aux patients avec Gleason 6 : 34 (29—40) vs 43 (33—57) ($p = 0{,}01$) (Fig. 1A). Quarante des 64 patients qui avaient un score de Gleason à 6 sur les biopsies prostatiques avaient finalement un score de Gleason à 7 (62,5 %) ; leur index Phi médian était plus élevé que chez les patients ayant conservé un score de Gleason 6 : 35 (30—41) vs 42 (34—54) (NS). Un index Phi élevé était prédictif d'un envahissement ganglionnaire, de la présence d'emboles vasculaires et d'engainements périnerveux, et de marges de résection positives. L'index Phi était d'autant plus élevé que le volume tumoral était important (Fig. 1B) (régression linéaire : $p < 0{,}0001$).
Conclusion.— L'index Phi est capable de prédire l'agressivité définitive du cancer de la prostate sur la pièce de prostatectomie. Son utilisation pour le choix de la stratégie thérapeutique reste à définir.

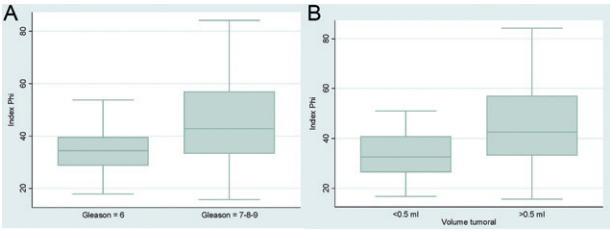

Figure 1. A et B

http://dx.doi.org/10.1016/j.purol.2013.08.176

0-176

L'IRM 3Tesla multiparametrique dans le staging du cancer de prostate en fonction du delai entre les biopsies et l'IRM

J. Largeron[a], C. Duperron[b], L. Cormier[b], J.L. Descotes[c], J.P. Boiteux[a], L. Guy[a]
[a] *Service d'urologie, CHU de Clermont-Ferrand, Clermont-Ferrand, France*
[b] *Service d'urologie, CHU de Dijon, Dijon, France*
[c] *Service d'urologie, CHU de Grenoble, Grenoble, France*

Objectifs.— Déterminer la capacité de *staging* d'un adénocarcinome prostatique par une IRM 3Tesla multiparamétrique, en comparaison à l'anatomo-pathologie des pièces de prostatectomies, en fonction du délai entre les biopsies prostatiques (BP) et l'IRM.
Méthodes.— Cent quarante-cinq patients, présentant tous un adénocarcinome prostatique diagnostiqué sur biopsies (score de Gleason moyen : 6,39 [6—9]) ont été inclus. Ils ont tous ont bénéficié d'une IRM 3Tesla avec antenne externe pelvienne en séquences multiparamétriques (perfusion et diffusion). La glande prostatique était divisée en octants (8 zones) et deux critères précis ont été recherchés suivant ces zones (capacité de détection et capacité d'estimation de l'effraction extracapsulaire[EEC]). Une analyse a été réalisée en comparaison des pièces de prostatectomies radicales. Seules les tumeurs de volume ≥ 0,1 cm^3 ont été considérées. Les résultats ont été stratifiés en deux groupes en fonction d'un délai BP-IRM inférieur ou supérieur à 9 semaines (63 jours). Soixante-douze patients présentaient un délai inférieur, et 73 patients un délai supérieur. Mille cent soixante octants ont été étudiés en totalité (respectivement 576 et 584 octants).
Résultats.— Pour la capacité de détection, il est retrouvé respectivement une sensibilité, une spécificité, une valeur prédictive positive et négative à 76,1 %, 76,3 %, 71,9 % et 80 % pour un délai BP-IRM < 9 semaines, et 68,1 %, 79,5 %, 72,4 % et 80 % pour un délai supérieur. Il n'y a pas de différence significative ($p > 0{,}05$). Pour l'EEC, ces valeurs sont respectivement de 33,3 %, 98 %, 45 %, 96,8 % pour un délai inférieur à 9 semaines, et 65 %, 97,3 %, 46,4 % et 98,7 % pour un délai supérieur. Il existe une différence significative ($p < 0{,}05$). Les résultats par régions (Base, Apex, Médiums antérieur et postérieur) confirment ces résultats, et les analyses multivariées ne retrouvent pas de facteur confondant.
Conclusion.— L'IRM 3Tesla multiparamétrique apparaît comme une technique fiable dans l'appréciation de la localisation du cancer de prostate quel que soit le délai BP-IRM. Elle semble par contre significativement mieux détecter l'effraction extracapsulaire si ce délai est supérieur à 9 semaines.

http://dx.doi.org/10.1016/j.purol.2013.08.177

0-177

Volume tumoral à cibler en cas de thérapie focale pour cancer localisé de la prostate: l'IRM multiparamétrique permet-elle une estimation fiable ?

N. Barry Delongchamps[a], F. Beuvon[a], N. Bouazza[b], G. Khoury[a], M. Peyromaure[a], M. Zerbib[a], F. Cornud[a]
[a] *Hôpital Cochin, université Paris Descartes, Paris, France*
[b] *Hôpital Tarnier, université Paris Descartes, Paris, France*

Objectifs.— Déterminer si l'IRM multiparamétrique de la prostate permet une estimation du volume des foyers tumoraux chez les patients ayant un cancer localisé de la prostate.
Méthodes.— Quatre-vingt-quatre patients consécutifs ayant un cancer cliniquement localisé de la prostate ont eu une IRM multiparamétrique de la prostate avant prostatectomie radicale. Le volume de chaque foyer suspect détecté sur les séquences en T2, dynamiques (DCE) et en diffusion (DW), de même que le volume tumoral réel sur pièce de prostatectomie, a été estimé par planimétrie (surface suspecte × épaisseur de coupe × nombre de coupes). Deux méthodes additionnelles d'estimation du volume ont été évaluées: le « volume tumoral multiparamétrique » (VTmp) prenait uniquement en compte la plus large surface suspecte sur chaque coupe et chaque séquence IRM. Le « volume tumoral maximal » (VTM) prenait uniquement en compte la plus large surface suspecte détectée. Une analyse de concordance entre volume estimé et volume réel par analyse de régression linéaire.

Tableau 1 Analyse des volumes prédits par rapport au volume réel.

	Pente [IC95]	Valeur de *p*	Coefficient de correlation	r^2
VolumeT2	0,94 [057 ; 1,01]	0,12	0,88	0,84
Volume DW	105 [098 ; 1,13]	0,16	0,90	0,85
Volume DCE	0,65 [0,55 ; 0,76]	$< 10^{-4}$	0,62	0,48
VTmp	1,16 [1,09 ; 1,23]	$< 10^{-4}$	0,93	0,89
VTM	1,44 [1,32 ; 1,56]	$< 10^{-4}$	0,87	0,80

Tableau 2 Analyse des résidus : différence entre observations et prédictions.

	résidu	[IC95]	Valeur de *p*
VolumeT2	0,23	[0,03 ; 0,43]	0,02
Volume DW	−0,027	[−0,24 ; 0,19]	0,16
Volume DCE	0,44	[0,09 ; 0,79]	0,01
VTmp	−0,28	[−0,43 ; −0,08	0,007
VTM	−0,32	[−1,29 ; −0,55]	$< 10^{-4}$

Résultats.— Parmi les 147 foyers tumoraux mis en évidence par l'analyse histologique des pièces de prostatectomie radicale, 99 (67 %) avaient un volume > 0,2 mL et un score de Gleason > 6. L'IRM multiparamétrique en avait détecté 83 (84 %). L'analyse de régression linéaire a montré que seuls les volumes estimés en DW ne différaient pas du volume réel, avec des résidus non significatifs (Tableaux 1 et 2). Néanmoins, le volume réel était sous-estimé dans 50 % des cas, et d'en moyenne 0,56 mL [0,005—2,84]. Bien que les VTmp et VTM sur-estimaient en moyenne le volume réel de 16 % et 44 % ($p < 0,01$), celui-ci restait sous-estimé dans 32 % et 17 % des cas, respectivement. Le pourcentage de grade 4 de Gleason n'influençait pas la qualité de l'estimation.

Conclusion.— Malgré la détection de la majorité des foyers tumoraux significatifs, l'IRM multiparamétrique ne semblait pas permettre une estimation fiable du volume tumoral.

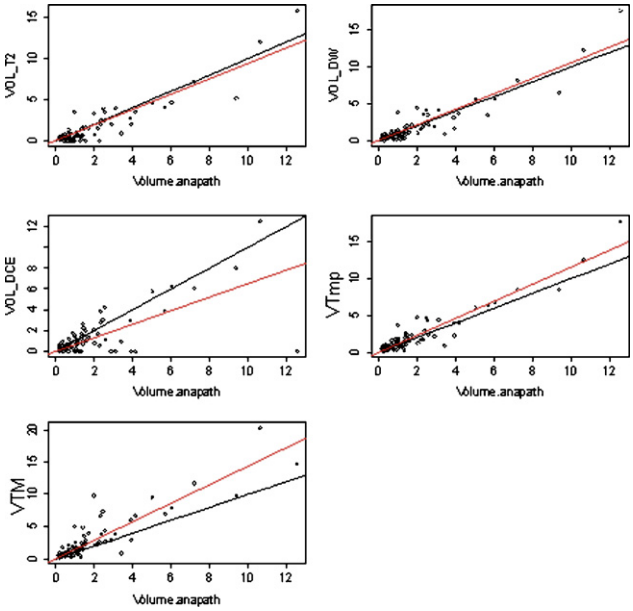

Figure 1. Droite rouge : régression linéaire ; droite noire : droite « identité » (y = x).

http://dx.doi.org/10.1016/j.purol.2013.08.178

0-178

IRM de diffusion 3 T à b2000 : un test de détection précoce du cancer prostatique (CaP) agressif ?

M. Barral[a], Y. Neuzillet[b], F. Cornud[c], P. Soyer[d], X. Belin[a], A. Scherrer[a], T. Lebret[b]

[a] *Service de radiologie, université de Versailles, hôpital Foch, Saint-Quentin-en-Yvelines, Suresnes, France*
[b] *Service d'urologie, université de Versailles, hôpital Foch, Saint-Quentin-en-Yvelines, Suresnes, France*
[c] *Service de radiologie, hôpital Cochin, AP—HP, Paris, France*
[d] *Service de radiologie, hôpital Lariboisière, AP—HP, Paris, France*

Objectifs.— L'objectif de ce travail a été de déterminer la valeur de l'IRM de diffusion 3 T à b2000 avec antenne pelvienne, interprétée de façon isolée, pour localiser les foyers tumoraux du CaP cliniquement localisé (stadesT1c-T2) et analyser l'histologie des cancers détectés et non détectés.

Méthodes.— Trente patients consécutifs ont eu une IRM de diffusion préopératoire à 3Tesla avec une antenne pelvienne (18 canaux). Le nombre, la localisation et le plus grand diamètre des foyers visibles à l'IRM ont été corrélés sur les 240 octants analysés, avec les résultats de la prostatectomie radicale (PR).

Résultats.— Cent octants (100/240, 41,7 %) étaient tumoraux. Les sensibilité, spécificité et précision de la séquence à b2000 pour détecter les foyers tumoraux avec un score de Gleason ≥ 7 étaient de respectivement 84,4, 99,4 et 92,2 %. Vingt foyers (20 %) n'ont pas été détectés de score de Gleason 6 et 7 dans respectivement 40 (8/20), et 60 % des cas (12/20), 3 + 4 dans 8/12 cas (66,7 %). La taille médiane des foyers non détectés était de 5 mm à l'histologie [Q1-Q3 : 4,5-8 mm ; 3-15 mm].

Conclusion.— L'IRM de diffusion à 3-T b2000 est une technique prometteuse pour détecter des foyers tumoraux du CaP dont la taille est > 5 mm et de score de Gleason ≥ 7.

http://dx.doi.org/10.1016/j.purol.2013.08.179

0-179

Étude prospective comparative entre l'Histoscanning TM et l'IRM multiparamétrique pour la détection du cancer de prostate

C. Orczyk[a], A. Rosenkrantz[b], J. Le Nobin[b], J. Melamed[b], F.M. Deng[b], S. Taneja[b]

[a] *CHU de Caen, Caen, France*
[b] *NYUMC, New York, États-Unis*

Objectifs.— L'Histoscanning (HS) est une méthode diagnostique basée sur l'analyse assisté par ordinateur des ultrasons qui évalue la désorganisation tissulaire. Plusieurs études préliminaires suggèrent un rôle potentiel pour la détection du cancer de la prostate. L'objectif était de comparer de manière prospective les performances de détection de l'Histoscanning et de l'IRM Mp dans une population de patients traités par prostatectomie totale.

Méthodes.— Vingt-trois patients consécutifs programmés pour une prostatectomie totale ayant eu une IRM Mp à 3T (T2WI, carte ADC et perfusion) furent inclus. L'acquisition des données échographiques d'HS avait lieu en salle d'opération sous anesthésie générale juste avant la chirurgie. HS, IRM Mp et l'analyse anatomopathologique (protocole de Standford) furent revus indépendamment et en aveugle des autres résultats. La prostate était divisée en 8 régions d'intérêt (RDI) et une cartographie des lésions établie pour chaque modalité. Un comité de 5 membres (2 anatomopathologistes, 2 urologues, 1 radiologues) déterminait la concordance des lésions aux l'imageries et l'histologie. La comparaison statistique était menée en utilisant un test de McNemar.

Résultats.— 57/184 (31 %) des RDI présentaient du cancer. Les résultats comparés en terme de sensibilité et spécificité sont présentés dans le Tableau 1. Au sein des 57 RID positives, 62 lésions furent identifiées. Les résultats en terme de sensibilité et selon la stratification des lésions sont exposés dans le Tableau 1. La VPP globale était de 87,9 % pour l'IRM Mp et de 41,4 % pour HS. La Fig. 1 illustre la différence de détection de lésion par chacune des imageries.