Progrès en urologie (2010) **20**, 77—79

Disponible en ligne sur
ScienceDirect
www.sciencedirect.com

Elsevier Masson France
EM|consulte
www.em-consulte.com

CAS CLINIQUE

Une application de la tomodensitométrie en double énergie dans le traitement d'un calcul coralliforme

Dual energy X-ray absorptiometry as a guide for treatment of a staghorn kidney stone

D. Vandervaeren[a,*], **J. Kirsch**[b], **X. Hamoir**[b]

[a] *Service d'urologie, clinique Notre Dame, 9, avenue Delmée, 7500 Tournai, Belgique*
[b] *Service de radiologie, clinique Notre Dame, 7500 Tournai, Belgique*

Reçu le 30 octobre 2008 ; accepté le 8 mai 2009
Disponible sur Internet le 2 juillet 2009

MOTS CLÉS
Tomodensitométrie double énergie ;
Lithiase coralliforme ;
Traitement

Résumé Nous rapportons le cas d'un calcul coralliforme radio-opaque que l'analyse tomodensitométrique en double énergie (TDM-DE) a permis de traiter avec succès par une combinaison de lyse chimique et de lithotritie. Il apparaissait constitué d'une matrice urique bordée de blocs calciques. Un traitement spécifique a été appliqué à chaque composante (lyse chimique pour l'acide urique et lithotritie pour la matrice calcique). Il a permis de détruire cette volumineuse lithiase de manière non invasive. Une lithotritie extracorporelle préalable serait nécessaire à l'amorçage de la lyse chimique de la composante urique.
© 2009 Elsevier Masson SAS. Tous droits réservés.

KEYWORDS
Dual energy CT;
Staghorn kidney stone;
Treatment

Summary We report the history of a patient who presented a radiodense large staghorn kidney stone which was investigated by dual energy CT. Dual energy CT showed that this stone consisted of uric and calcic compounds. The patient received a specific treatment combining chemical lysis and lithotripsy active on uric and calcic parts respectively, leading to a complete noninvasive destruction of the stone. It seemed that lithotripsy performed at first step allowed for efficient lysis by chemical agent.
© 2009 Elsevier Masson SAS. All rights reserved.

* Auteur correspondant.
Adresse e-mail : vdv.tournai@belgacom.net (D. Vandervaeren).

1166-7087/$ — see front matter © 2009 Elsevier Masson SAS. Tous droits réservés.
doi:10.1016/j.purol.2009.05.005

Introduction

Nous avons soumis un calcul coralliforme complet à une exploration tomodensitométrique en double énergie (TDM-DE). Appliquée en pathologie lithiasique urinaire, cette technique radiologique permet de différencier un calcul composé d'acide urique, soluble en milieu alcalin, d'un calcul à matrice calcique [1—3].

Il s'agissait d'un calcul faiblement radio-opaque suggérant une composition oxalo-urique.

La TDM-DE a confirmé cette donnée et a montré, de plus, que les composantes uriques et calciques du calcul étaient bien individualisables, permettant de les traiter séparément.

Cas clinique

Le patient était un homme de 53 ans, de corpulence moyenne, sous allopurinol depuis plus de deux ans pour une hyperuricémie. Dans un bilan de lombalgies gauches, un abdomen sans préparation a décelé un calcul coralliforme complet de radio-opacité peu marquée (Fig. 1). Une exploration par tomodensitométrie (TDM) sans injection a confirmé l'existence d'un calcul occupant la totalité des cavités rénales gauches. Il mesurait 49 mm de grand axe sur 16 mm d'épaisseur (Fig. 2). Sa densité était mesurée entre 500 et 650 UH.

Une acquisition complémentaire par TDM-DE a été réalisée. Le calcul était majoritairement composé d'acide urique (en rose) bordé par des plages calciques (en bleu) (Fig. 3). Nous sous sommes attachés à traiter séparément les deux composantes du calcul.

Un traitement alcalinisant urinaire à base de sels de citrate a été entreprit (Uralyt-U demi-mesure deux fois par jour) et une première séance de lithotritie extracorporelle (LEC) fut engagée (Dornier Compact Delta — 3000 impulsions à 80 par minute — puissance 4) centrée sur une zone calcique occupant le calice inférieur.

Après deux mois de traitement alcalinisant et malgré un pH urinaire alcalin stable (entre 6,5 et 6,8), le volume du calcul n'avait pas régressé.

Figure 2. Tomodensitométrie sans injection.

Sur certains clichés de TDM-DE la matrice urique paraissait enrobé d'une fine coque calcique, comme pouvait également le suggérer la radio-opacité du calcul à l'abdomen sans préparation (ASP).

Une LEC a été réalisée, centrée sur la moitie craniale du calcul, tandis que le traitement alcalinisant était poursuivi. Sur un contrôle TDM deux mois plus tard, cette partie du calcul avait disparu, réduisant le volume de la lithiase de plus de 40 % (Fig. 4). Cependant, la moitié caudale n'avait montré aucun progrès depuis le début du traitement et nous avons répété la procédure de lithotritie à son niveau.

Deux mois plus tard, la composante urique avait complètement disparu. Les fragments calciques résiduels accumulés dans le calice inférieur firent l'objet d'une dernière LEC. Après trois mois, le patient conserve quelques résidus calciques dans le calice inférieur. Aucun fragment n'a pu être récupéré pour analyse spectrophotométrique.

L'enquête diététique était sans particularité et le bilan métabolique élémentaire, réalisé au terme du traitement, peu contributif : calcémie et uricémie (sous allopurinol) normales, uraturie et calciurie de 24 heures dans les limites

Figure 1. Abdomen sans préparation (ASP).

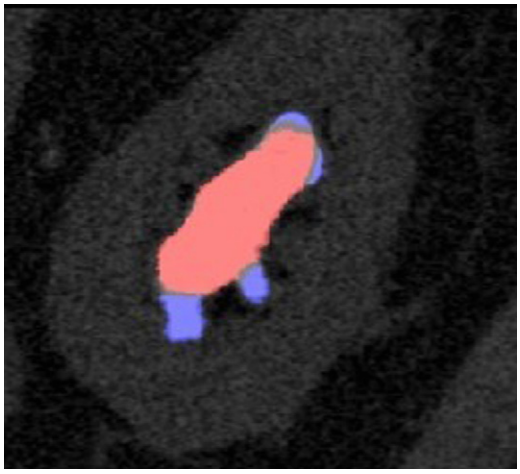

Figure 3. TDM en double énergie.

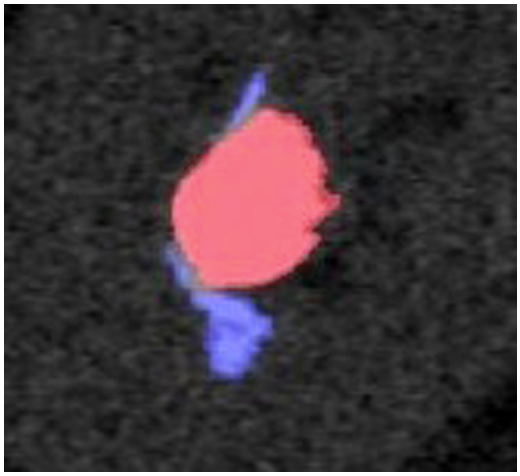

Figure 4. Destruction de la portion craniale du calcul.

de la normale, cystinurie absente. Absence d'infection urinaire.

Discussion

Sans la TDM-DE, nous aurions traité ce volumineux calcul radio-opaque par lithotritie percutanée combinée à la LEC [4]. La TDM-DE a montré la juxtaposition de blocs calciques et uriques bien distincts qui, en TDM monotube, ne se différenciaient pas (la densité y variait entre 500 et 650 UH quelle que soit la zone analysée) .Cette distinction a permit de focaliser la LEC sur la composante calcique, une fois la composante urique lysée.

La lyse chimique de la composante urique semble n'avoir été efficace qu'après la réalisation d'une LEC sur le segment de calcul considéré. Certains clichés montrent la composante urique du calcul entourée d'une fine coque calcique (Fig. 4). Ce ne serait qu'après fragmentation de cette coque calcique que la lyse chimique a pu produire son effet sur la composante urique.

Nous restons prudents dans l'interprétation de cette évolution. À ce jour, la plupart des observations sur cette technique ont été faite in vitro. Ses implications et sa fiabilité en utilisation clinique doivent encore être précisées surtout pour les petits calculs. On sait qu'en dessous de 3 mm la distinction entre acide urique et calcium est aléatoire. L'arrivée prochaine sur le marché d'un nouveau modèle de scanner bitube permet d'espérer produire un signal de meilleure qualité sur les petits calculs, à doses équivalentes, par un gain de séparation de 80 % entre les deux énergies.

Nous avons documenté plusieurs calculs de ce type. Ils s'agissaient de calculs coralliformes incomplets. La composante urique y était présente en proportion variable. Ils ont été traités de la même manière. Il faudra définir sur de plus grandes séries si ces résultats sont reproductibles.

Le caractère non invasif de cette procédure représente un progrès par rapport à la lithotritie percutanée dont on connaît les risques septiques et hémorragiques. La multiplication des examens TDM et des procédures de LEC constitue un inconvénient en termes de coût et d'irradiation du patient.

La TDM-DE accroît l'irradiation de 10 à 20 % mais elle se fait à faible dose [5]. Avec l'expérience, le traitement pourrait gagner en efficacité. Certains contrôles TDM pourraient être supprimés ou remplacés par une échographie ou un ASP.

Conclusions

La TDM-DE permet de distinguer un calcul d'acide urique d'une matrice purement calcique. Elle a pu montrer qu'au sein de ce volumineux calcul coralliforme du rein, les deux composantes étaient bien distinctes. Nous les avons traités séparément avec succès.

Références

[1] Primak AN, Fletcher JG, Vrtiska TJ, Dzyubak OP, Lieske JC, Jackson ME, et al. Noninvasive differenciation of uric acid versus non-uric acid kidney stones using dual-energy CT. Acad Radiol 2007;14:1441—7.

[2] Graser A, Johnson T, Bader M, Staehler M, Haeseke N, Nicolaou K, et al. Dual energy CT characterization of urinary calculi: initial in vitro and clinical experience. Invest Urol 2008;43:112—9.

[3] Vandervaeren D, Kirsch J. La tomodensitométrie en double énergie : une avancée dans l'identification radiologique des lithiases uriques. Prog Urol 2008;18:562—5.

[4] Saussine C, Lechevallier E, Taxer O. Calculs coralliformes ou calculs complexes : traitement chirurgical. Prog Urol 2008;18: 966—71.

[5] Cochrane Miller J. Dual energy CT for renal stones. Radiology Rounds 2008;6(7).