Progrès en urologie (2009) **19**, 727—733

Disponible en ligne sur
ScienceDirect
www.sciencedirect.com

Elsevier Masson France
EM|consulte
www.em-consulte.com

VIDÉO POSTERS

Cancer localisé de la prostate : diagnostic☆

O-160

Cartographie 3D des biopsies de prostate par voie transrectale

P. Mozer[a], M. Baumann[b], G. Chevreau[b], M. Bordenave[a], F. Thibault[a], V. Daanen[c], J. Troccaz[b]
[a] *Service d'urologie, Pitié-Salpêtrière, Paris, France ;*
[b] *laboratoire TIMC., Grenoble, France ;* [c] *Koelis, Grenoble, France*

Type de financement.— ANR.

Objectifs.— Nous présentons un système d'imagerie échographique tridimensionnelle (3D) endorectale permettant de simuler, de visualiser et d'enregistrer au sein d'une image 3D de référence la localisation de biopsies de prostate réalisées par voie endorectale.

Méthodes.— Un appareil d'échographie 3D (Sonoace X8, Medison, Corée) est relié par un câble réseau à un ordinateur portable implémentant un algorithme dédié (Koelis, Grenoble, France). Dans un premier temps, une acquisition d'une image 3D, dite de « reference » est réalisée. L'opérateur réalise ensuite les biopsies de façon conventionnelle en regardant l'écran de l'échographe, mais il peut en plus visualiser sur l'écran de l'ordinateur portable l'ensemble des biopsies réalisées au sein du volume de référence 3D (Fig. 1). Moins de 10 secondes sont nécessaires entre la réalisation d'une biopsie et sa visualisation 3D. Il est possible de zoomer et faire tourner le volume pour se représenter au mieux la distribution des biopsies. De plus, avant chaque biopsie, il est possible de simuler sa localisation pour s'assurer que la distribution est régulière ou qu'une zone particulière a bien été échantillonnée. Enfin, une fois les résultats anatomopathologiues connus, ceux-ci peuvent être visualisés au sein de l'image 3D (Fig. 2). Le système a été testé par trois opérateurs différents sur 70 patients ayant bénéficié d'une série biopsies constituée de 12 à 14 carottes. Les biopsies ont été réalisées après une préparation standard associant un lavement la veille au soir et le matin des biopsies et une antibioprophylaxie par ciprofloxacine 500 mg 2 heures avant. Les biopsies ont été réalisées après une anesthésie locale de 5 ml de xylocaïne au contact de chaque bandelette neurovasculaire.

Figure 1 Représentation de face des biopsies réalisées.

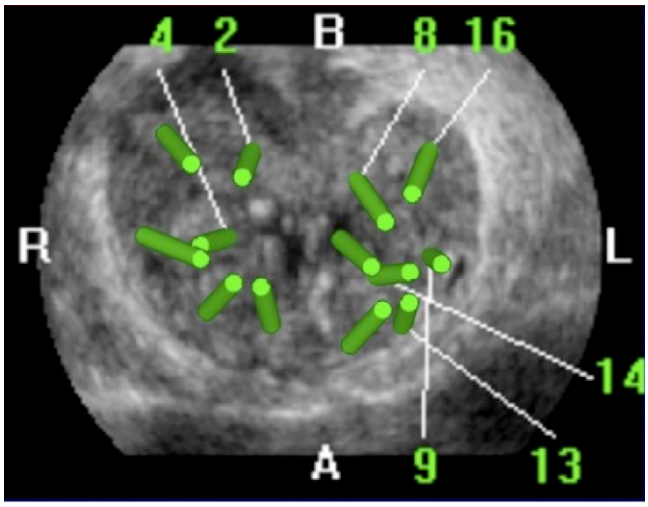

Figure 2 Même représentation que la Fig. 1 mais avec les résultats anatomopathologiques.

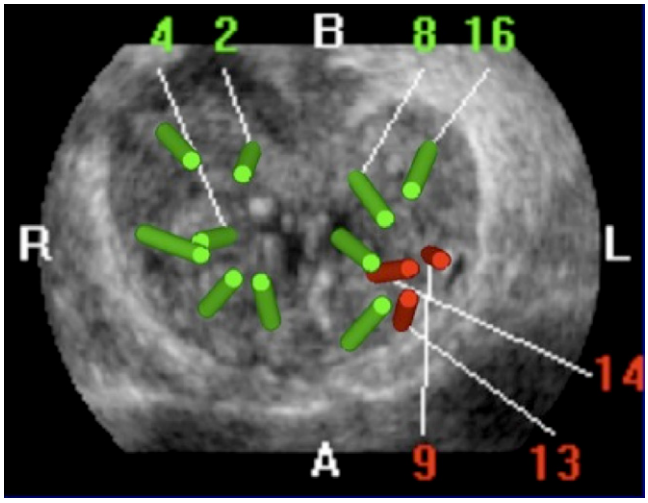

Résultat.— Huit cent quatre-vingt biopsies ont été réalisées chez les 70 patients. Le taux de succès de visualisation des biopsies a été de 97 %, le système étant été mis en défaut lors de 26 biopsies réalisées à l'apex. La précision de la localisation des biopsies a été validée sur 237 biopsies comme étant en moyenne de 1,4 mm (erreur maximum 3,8 mm). Aucune complication n'a été rapportée.

☆ Communications présentées lors du 103e congrès français d'urologie. Paris, 18 au 21 novembre 2009.

1166-7087/$ — see front matter © 2009 Publié par Elsevier Masson SAS.
doi:10.1016/j.purol.2009.08.019

Conclusion.— Cet outil est utile pour améliorer la distribution des biopsies de prostate, mais il permet aussi de créer pour chaque patient une cartographie précise des zones échantillonnées au sein de la prostate sans modifications de la pratique clinique habituelle. Il pourra être utilisé prochainement pour fusionner des séries de biopsies réalisées à des moments différents pour éventuellement améliorer le diagnostic ou les protocoles de surveillance active, voire être mis à contribution pour planifier un traitement focal.

O-161

Évaluation prospective de l'IRM prostatique pour le diagnostic des stades T3a et T3b : de la théorie à la pratique...

A. Douard[a], R. Hubrecht[b], N. Grenier[b], F. Cornelis[b], H. Wallerand[a], J.-M. Ferrière[a], P. Ballanger[a], G. Robert[a]
[a] *Département d'urologie, CHU de Bordeaux, Bordeaux, France ;*
[b] *département d'imagerie médicale, CHU de Bordeaux, Bordeaux, France*

Objectifs.— La détection préopératoire par IRM prostatique d'un franchissement capsulaire (T3a) ou d'un envahissement des vésicules séminales (T3b) peut conduire à modifier les décisions thérapeutiques. Notre objectif a été d'évaluer la valeur de l'IRM prostatique pour le diagnostic des T3a et T3b dans la pratique courante.
Méthodes.— Entre janvier 2007 et septembre 2008, 159 patients ont été opérés d'un adénocarcinome de prostate localisé dans notre département. Les données pré- et postopératoires ont été recueillies de manière prospective dans une base de données informatisée. Durant cette même période, 141 patients (88,67 %) ont bénéficié d'une IRM prostatique préopératoire pour l'évaluation de l'extension locale. Les résultats de l'IRM pour le diagnostic des pT3a et pT3b ont été évalués : sensibilité, spécificité, valeur prédictive positive et valeur prédictive négative ont été déterminées. Une seconde interprétation des examens discordants a été confiée dans un second temps à 2 uroradiologues confirmés.
Résultat.— Parmi les 141 examens réalisés, 21 faux-positifs (14,89 %) et 12 faux-négatifs (8,5 %) ont été identifiés pour le diagnostic des pT3a (Se = 0,57, Sp = 0,81). Trois faux-positifs (2,1 %) et 6 faux-négatifs (4,25 %) ont été identifiés pour le diagnostic des pT3b (Se = 0,14, Sp = 0,97). Ces 42 examens ont été réinterprétés : 28 (64,1 %) ont été jugés de qualité insuffisante et 6 diagnostics ont été redressés par les uroradiologues (14,28 %). En dehors de la qualité insuffisante de certains examens, les remaniements hémorragiques, l'absence d'antenne endorectale, l'absence de séquences de diffusion/perfusion ont été identifiées comme étant à l'origine des erreurs diagnostiques.
Conclusion.— Le diagnostic préopératoire des stades T3a et T3b par IRM prostatique est difficile en pratique clinique et décevant par rapport aux données de la littérature. Une attention particulière doit être portée à la qualité des examens et à l'expérience du radiologue. La standardisation des pratiques comprenant la réalisation de séquences de diffusion et de perfusion devrait permettre d'améliorer la valeur de cet examen en pratique courante.

O-162

Comparaison d'un protocole de 12 biopsies standard à des biopsies ciblées après IRM de diffusion

P. Mozer[a], R. Renard-Penna[e], M. Bordenave[a], F. Thibault[a], G. Chevreau[a], E. Comperat[d], M. Baumann[b], V. Dannen[c], J. Troccaz[b], M.O. Bitker[a], E. Chartier-Kastler[a], P. Conort[a], F. Richard[a]
[a] *Service d'urologie, Pitié-Salpêtrière, Paris, France ;*
[b] *laboratoire TIMC, Grenoble, France ;* [c] *Koelis, Grenoble, France ;*
[d] *service d'anatopathologie, Pitié-Salpêtrière, Paris, France ;*
[e] *service de radiologie, Pitié-Salpêtrière, Paris, France*

Type de financement.— ANR.
Objectifs.— Dans le but de diminuer le nombre de biopsies réalisées dans le cadre du diagnostic du cancer de la prostate, l'IRM de diffusion prébiopsie pourrait permettre de cibler les biopsies vers des zones suspectes. Nous comparons donc un protocole standard de 12 biopsies à la réalisation de biopsies ciblées par voie endorectale.
Méthodes.— Il s'agit d'une étude prospective non randomisée, l'inclusion des patients ayant été laissé à l'appréciation des urologues adressant les patients pour biopsie. Vingt-sept patients ayant un PSA entre 4,2 et 20 ng/ml (moy = 8,6) ont été inclus. Six patients présentaient un toucher rectal suspect. Le volume moyen de la prostate est de 47 cm^3 (min = 20, max = 95). Les patients ont bénéficié d'une IRM de diffusion prébiopsie qui retrouvait au moins une cible objectivée par une chute du coefficient de diffusion. Les IRM ont été interprétées par un seul radiologue. Un protocole de 12 biopsies a été réalisé suivi de 2 à 3 biopsies dirigées vers chaque cible. Les biopsies ont été réalisées par 2 opérateurs différents en utilisant un système de guidage échographique 3D (Koelis, Grenoble, France) permettant de visualiser dans un volume échographique 3D, la distribution des biopsies.
Résultat.— 15,6 biopsies ont été réalisées en moyenne par patient (min = 14, max = 18). Dix-neuf patients (70 %) ont au moins une biopsie positive. Treize patients (48 %) ont au moins une biopsie ciblée positive. Sur les 97 biopsies ciblées, seules 26 (soit 27 %) sont positives. Un seul patient a des biopsies ciblées positives tout en ayant des biopsies standard négatives.
Conclusion.— Malgré le fort taux de patients présentant au moins une biopsie positive (70 %), seuls 48 % des patients ont au moins une biopsie ciblée positive. En conséquence, la réalisation de biopsies ciblées en remplacement d'un protocole de biopsies standard ne peut être retenue. Le fait que seulement 27 % des biopsies ciblées soient positives met en évidence la difficulté pour l'opérateur de guider sous échographie une biopsie vers une cible déterminée en IRM. Les systèmes de fusion d'images IRM-échographie actuellement en cours de développement devraient permettre de s'affranchir de cette difficulté.

O-163

Intérêt des séquences de diffusion en IRM dans la détection du cancer de prostate

R. Saad, P. Fernandez, L. Choudat, P.N. Gosseine, J. Chaben, J. El Rayess, V. Ravery
CHU Bichat Claude-Bernard, Paris, France

Objectifs.— Les séquences de diffusion de l'IRM (D-IRM) permettent d'étudier les micromouvements des molécules d'eau dans les tissus. L'objectif de l'étude est d'évaluer le bénéfice des séquences D-IRM dans la détection des tumeurs de la zone périphérique de la prostate chez les sujets qui ont au moins une série de biopsie négative et un taux de PSA augmenté.
Méthodes.— Trente-deux patients (âge moyen = 62 ± 5,72 ; taux moyen de PSA total 8,73 ± 4,39 et volume prostatique moyen = 68,22 ± 28,1) ont eu une IRM endorectale pondérée T2 (IRM-T2) suivie de séquences de diffusion D-IRM. Tous les patients avaient déjà eu au moins une série de biopsies dont les résultats étaient négatifs (nombre moyen de séries = 2). La cartographie comprenait un minimum de 12 biopsies (nombre total de biopsies = 384). Chaque site de biopsies a été corrélé à un site sur l'IRM. L'IRM était considérée suspecte si le site présentait un hyposignal sur les clichés pondérés T2 ou si la diffusion était basse en D-IRM. Les résultats des images pondérés T2 seuls puis combinés aux résultats des D-IRM ont été évalués en fonction des résultats de la dernière serie de biopsie.

Résultat.— Un cancer de prostate a été découvert sur 13 sites de biopsies chez 6 patients (18,75 %). Le score moyen de Gleason était 6 (3 + 3). La sensibilité, la spécificité, la VPP, la VPN par site étaient respectivement 46,15 %, 77,62 %, 6,7 %, 97,62 % pour les IRM-T2 et 38,46 %, 96,37 %, 27,77 %, 97,74 % pour D-IRM combinée aux IRM-T2. On montre une amélioration de la spécificité de l'IRM sans changement de la VPN.
Conclusion.— Cette étude montre que les séquences D-IRM augmentent la spécificité de l'IRM prostatique basée sur les images pondérées T2 en gardant une VPN très élevée, ce qui permettra d'éviter des séries de biopsies prostatiques supplémentaires. Notre étude peut être considérée comme préliminaire ; une étude avec un effectif plus important est nécessaire pour confirmer les résultats.

O-164

Fréquence et localisation des cancers de prostate antérieurs à l'IRM multiparamétrique avant biopsie dans une série de 298 patients consécutifs

A. Ouzzane[a], L. Lemaitre[b], P. Puech[b], X. Leroy[c], J.-C. Fantoni[a], S. Bouye[a], J. Biserte[a], A. Villers[a]
[a] Service universitaire d'urologie, hôpital Claude-Huriez, CHRU de Lille, France ; [b] service universitaire d'imagerie génito-urinaire, hôpital Claude-Huriez, CHRU, Lille, France ; [c] service universitaire d'anatomie-pathologique, CHRU de Lille, France

Objectifs.— L'IRM dynamique a démontré son intérêt dans la détection des tumeurs antérieures de prostate. L'objectif de l'étude était de décrire la fréquence et la localisation des cancers de prostate de localisation antérieure suspectés à l'IRM multiparamétrique et confirmés par biopsies dirigées (BD).
Méthodes.— De janvier à décembre 2008, 298 patients consécutifs ont eu des biopsies de prostate précédées d'une IRM multiparamétrique pour élévation de PSA et/ou anomalie du toucher rectal. Des BD additionnelles sur des anomalies à l'IRM ont été réalisées en plus des 10—12 biopsies systématisées postérieures (BSP). La prostate a été divisée en 27 secteurs, 12 antérieurs, 12 postérieurs et 3 au niveau du stroma fibromusculaire antérieur (SFMA). Les résultats des biopsies ont été comparés aux résultats de l'IRM pour la détection et la localisation pour chaque secteur.
Résultat.—

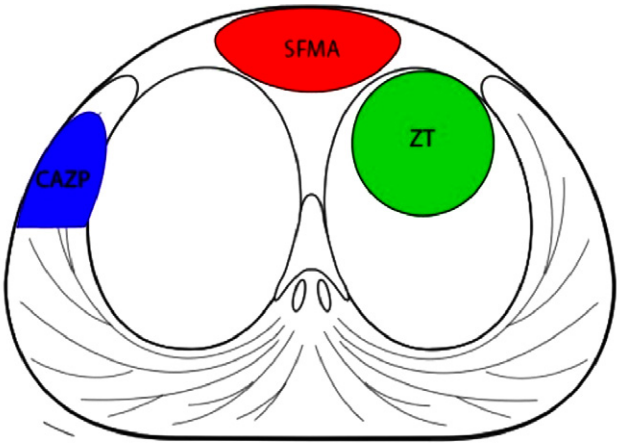

Schéma d'une coupe transversale de prostate passant par le veru montanum montrant les 3 principales localisations des cancers antérieurs: les tumeurs du stroma fibro-musculaire antérieur (SFMA en rouge), les tumeurs de la corne antérolatérale de la zone périphérique (CAZP en bleu) et les tumeurs de la zone de transition (ZT en vert).

L'âge médian était de 63 ans (58—69) et le PSA médian de 6,68 ng/ml (5—10,5). Le taux de détection global de cancer était de 138/298 (46,3 %). Le cancer principal était antérieur dans 24,6 % (34/138) et postérieur dans 75,4 % (104/138). Neuf cancers antérieurs sur 34 étaient associés à une 2e localisation postérieure. Parmi les 34 cancers antérieurs diagnostiqués par BD, 38 % (13/34) étaient localisés au niveau du SFMA, 55,8 % (19/34) au niveau de la zone de transition et 6 % (2/34) au niveau de la corne antérolatérale de la zone périphérique. Quatre-vingt-deux pour cent (28/34) des tumeurs étaient étendues au plus à deux secteurs à l'IRM et 32 % (11/34) étaient limitées à un seul secteur. La longueur maximale médiane de cancer sur une des biopsies prélevant le cancer antérieur était de 8 mm sur les BD et 2 mm sur les BSP ($p < 0,001$).
Conclusion.— L'IRM multiparamétrique permet de détecter, de localiser et de mieux échantillonner les cancers de prostate antérieurs par BD. Les perspectives concernent les stratégies thérapeutiques, notamment la thérapie partielle et focale.

O-165

Élastographie en temps réel et IRM avec injection de gadolinium pour l'identification du cancer de prostate : comparaison des données radiologiques avec l'anatomopathologie après prostatectomie totale

J. Walz[a], M. Marcy[a], S. Brunelle[a], G. Gravis[a], N. Salem[a], J. Laroche[a], G. Karsenty[b], F. Bladou[b]
[a] Institut Paoli-Calmettes, Marseille, France ; [b] hôpital Sainte-Marguerite, Marseille, France

Objectifs.— L'échographie conventionnelle en échelle de gris a une sensibilité et une spécificité limitées pour la détection du cancer de prostate. L'élastographie en temps réel a montré des résultats prometteurs pour pallier à ces limites. L'objectif de cette étude a été d'évaluer les premières expériences avec l'élastographie et de comparer avec l'IRM prostatique dynamique au regard des pièces de prostatectomies totales.
Méthodes.— De 11/2008 à 05/2009, 20 patients porteurs d'un cancer de prostate planifiés pour une prostatectomie totale ont eu une IRM prostatique avec injection de gadolinium au moins 6 semaines après la biopsie et un examen par élastographie en préopératoire. L'examen a été réalisé avec un appareil d'échographie Hitachi EUB 7500 et une sonde rectale V53W de 7,5 MHZ. Au cours des 2 examens, les zones suspectes en faveur d'un foyer de cancer de prostate ont été marquées et notées selon leur localisation (côté, base, partie moyenne, apex), par 2 médecins indépendants, un pour l'IRM et un pour l'élastographie. Les pièces de prostatectomies ont été analysées selon le protocole de Stanford avec des coupes tous les 4 mm, en grandes cassettes et grandes lames. Les résultats préopératoires ont été comparés avec les résultats anatomopathologiques.
Résultat.— Au total, 43 lésions tumorales principales ont été trouvées. Pour l'élastographie et l'IRM, la sensibilité et la spécificité pour l'identification du cancer ont été respectivement de 75 % vs. 23 % et de 78 % vs. 86 %. La valeur prédictive négative et positive pour l'élastographie et l'IRM ont été respectivement de 82 % vs. 62 % et de 70 % vs. 53 %.
Conclusion.— Dans cette étude, l'élastographie en temps réel avait, pour l'identification des lésions suspectes de cancer de prostate, une valeur diagnostique supérieure à celle de l'IRM dynamique. L'utilisation en routine pourrait améliorer le diagnostic du cancer de prostate et la prise en charge thérapeutique.

O-166

Un antécédent de RTUP ou d'adénomectomie affecte-t-il les performances de l'IRM endorectale à 1,5 tesla pour la stadification de l'extension locale d'un cancer de la prostate ?

F. Luyckx[a], C. Barre[b], P. Hallouin[b], J.-F. Hetet[b], P. Chauveau[b], P. Colls[b], P. Pocholle[b], F. Leaute[a], O. Bouchot[a], J. Rigaud[a]
[a] Hôtel-Dieu, CHU de Nantes, Nantes, France ; [b] clinique mutualiste Jules-Verne, Nantes, France

Objectifs.— Étudier la fiabilité de l'IRM prostatique par voie endorectale à 1,5 Tesla dans le bilan d'extension locale des cancers de prostate localisés avant prostatectomie totale chez les patients en fonction des antécédents de résection transurétrale de prostate (RTUP) ou d'adénomectomie.
Méthodes.— Étude bicentrique rétrospective analysant les dossiers de 732 patients consécutifs traités par prostatectomie totale pour adénocarcinome localisé de prostate entre décembre 2002 et janvier 2007. Les patients ont été séparés en 2 groupes : avec (groupe 1, 50 cas) ou sans (groupe 2, 682 cas) antécédent de RTUP ou d'adénomectomie. Le délai moyen entre le diagnostic histologique de cancer et l'IRM a été de $2,6 \pm 4,2$ mois (aucun en dessous d'un mois). La corrélation a été faite entre le résultat de l'IRM et l'examen anatomopathologique définitif de la pièce de prostatectomie totale.
Résultat.— Les 2 groupes ont été comparables en termes de taux de PSA, score de Gleason et de stade pathologique. Sur les pièces de prostatectomies, une atteinte des vésicules séminales (VS+) ou une extension extracapsulaire (EEC+) a été retrouvée dans 3 (6 %) et 13 (26 %) cas dans le groupe 1 et 52 (7,6 %) et 185 (27,1 %) cas dans le groupe 2. Les performances de l'IRM en fonction des groupes sont représentées dans le tableau ci-dessous.

	Groupe	Sensibilité (%)	Spécificité (%)	Exactitude (%)
VS+	1 (avec)	0	96	90
	2 (sans)	35	99	94
EEC+	1 (avec)	0	100	74
	2 (sans)	29	95	77

Dans le groupe 1, les 16 cas d'extension extraprostatique (VS+ et EEC+) ont été méconnus par l'IRM préopératoire.
Conclusion.— L'IRM prostatique par voie endorectale n'a pas été aussi sensible dans la détection de l'atteinte des VS ou de l'EEC d'un cancer de la prostate chez les patients ayant un antécédent de chirurgie prostatique (RTUP ou adénomectomie) par rapport à ceux n'ayant pas d'antécédent.

O-167

Le score PCA3 est corrélé au volume tumoral sur pièce de prostatectomie totale et est un facteur prédictif de cancer extraprostatique à Gleason élevé

G. Ploussard[a], A. Ruffion[b], J. Irani[c], V. Vlaeminck-Guillem[d], A. Werbrouck[e], G. Fromont[f], Y. Allory[e], M. Decaussin[g], L. Bastien[a], A. Hoznek[a], D. Vordos[a], L. Salomon[a], C.C. Abbou[a], A. De La Taille[a]
[a] Inserm U955 Eq7, service d'urologie, université Paris XII, CHU Henri-Mondor, Créteil, France ; [b] service d'urologie, CHU Lyon Sud, Pierre-Bénite, France ; [c] service d'urologie, CHU de Poitiers, Poitiers, France ; [d] unité d'oncologie moléculaire et transfert, service de biochimie et biologie moléculaire Sud, centre hospitalier Lyon Sud, Pierre-Bénite, France ; [e] Inserm U955 Eq7, service de pathologie, université Paris XII, CHU Henri-Mondor, Créteil, France ; [f] service de pathologie, CHU de Poitiers, Poitiers, France ; [g] service de pathologie, CHU Lyon-Sud, Pierre-Bénite, France

Objectifs.— L'étude de l'expression du gène PCA3 rapporté à celle du PSA dans les urines permet de mieux identifier les patients à risque de cancer de la prostate lors des biopsies échoguidées. Son intérêt pour discriminer les cancers significatifs aux cancers non significatifs a été évoqué. Il est apparu nécessaire de corréler le score PCA3 aux paramètres histopronostiques validés sur pièces de prostatectomies totales (PT).
Méthodes.— Cent neuf patients traités pour un adénocarcinome prostatique localisé ont bénéficié d'un test PCA3 urinaire préopératoire dans 3 centres français. L'âge moyen était de 63,0 (45,9—75,6) ans, le PSA moyen de 6,77 ng/ml (1,2—15,7), le score PCA3 moyen de 60,7 (1,7—265,1), le volume prostatique moyen de 42,1 ml (15—123). L'association entre score PCA3 et les données pathologiques sur biopsies et pièces de prostatectomies a été étudiée.
Résultat.— L'analyse des pièces opératoires retrouvait 24,2 % de cancers pT3-4 (75,8 % pT2), 55,3 % et 9 % de Gleason 7 et ≥ 8. Le volume tumoral moyen était de 2,77 (0,05—9,00) cm^3. Un score PCA3 > 35 était significativement associé à un score de Gleason ≥ 7 ($p = 0,05$), aux cancers pT3-4 ($p = 0,003$; OR 4,6 [1,6 ; 13,7]) et à un volume tumoral élevé ($p = 0,005$; OR 7,6 [1,7 ; 33,9]). Le score PCA3 moyen était significativement plus élevé dans les cancers extraprostatiques (89,8 vs 52,9 en cas de pT2, $p = 0,006$). L'analyse en régression linéaire retrouvait une association significative entre score PCA3 et volume tumoral (R = 0,429, $p = 0,005$). L'aire sous la courbe du score PCA3 était supérieure au PSA et au rapport PSA libre/total pour la prédiction des cancers $\geq$ pT3 et à Gleason $\geq$ v7 (AUC 0,680 et 0,615).
Conclusion.— Un score PCA3 élevé apparaît comme facteur prédictif d'un adénocarcinome prostatique à haut risque (Gleason élevé ou extension extraprostatique). Le score PCA3 est également linéairement lié au volume tumoral et dépasse le PSA total et le rapport libre/total pour la prédiction de l'agressivité du cancer.

O-168

Gène PCA3 : évaluation prospective de sa valeur diagnostique seul et associé à d'autres marqueurs prostatiques

B. Cyrille[a], F. Fina[b], D. Rossi[a], P.M. Martin[b]
[a] Hôpital Nord, Marseille, France ; [b] laboratoire de transfert, faculté Nord, Marseille, France

Objectifs.— Évaluer de manière prospective la valeur diagnostique pour le cancer de la prostate de l'expression du gène PCA3 en association avec d'autres gènes marqueurs prostatiques (iso-enzymes de la 5-alpha-réductase de type 1 et 2).
Méthodes.— De mars 2008 à avril 2009, 110 patients opérés dans notre service pour un cancer de la prostate (prostatectomie totale) ou une HBP supposée ont été inclus de façon prospective dans cette étude. Tous les patients ont signé un consentement éclairé. L'expression des différents marqueurs était calculée par RT-PCR quantitative à partir des échantillons d'urine prélevés par sondage vésical après massage prostatique. La présence de cellules prostatique était confirmée par la mesure de l'expression du gène codant pour la PSA. La valeur de l'expression des trois gènes marqueurs prostatiques (PCA3, 5-alpha-réductase de type 1 ou 2) était normalisée par rapport à celle de trois autres gènes « dits de normalisation ». L'analyse statistique était faite avec les tests de Mann-Whitney et de Khi^2. Les seuils d'expression des gènes marqueurs en faveur d'une pathologie cancéreuse ou bénigne étaient établis à partir des courbes ROC.
Résultat.— Quatre-vingt et un patients ont pu être analysés correctement (47 cancers prostatiques et 34 HBP). L'expression du gène PCA3 ($p < 0,0173$) et du gène de la 5-alpha-réductase de type 2 ($p < 0,0443$) étaient significativement corrélées au cancer de la prostate. Le couplage de ces deux marqueurs permettait d'avoir une valeur prédictive positive du test (VPP) pour le cancer de la prostate de 71,4 %. Nous avons également observé un niveau d'expression du gène PCA3 significativement plus élevé chez les patients opérés pour HBP ($p < 0,0148$) lorsque des lésions de prostatite étaient trouvées sur l'histologie définitive. Après avoir exclus ces 10 patients avec des lésions de prostatite, la VPP du test pour le cancer de la

prostate était de 90 %. Nous avons aussi constaté que la valeur du ratio (nombre de copies ARNm PCA3/nombre ce copies ARNm PSA) était significativement corrélée à l'extension extraprostatique avec une valeur prédictive négative de 85 %.

Conclusion.— L'analyse de l'expression des gènes de la 5-alpha-réductase de type 1 et 2 associée à celle du gène PCA3 semble améliorer la valeur diagnostique de ce dernier pour le cancer de la prostate. La présence de lésions de prostatite influence à la hausse de manière très significative l'expression du gène PCA-3. Enfin, l'expression de PCA3 semble être corrélée significativement au caractère intra- ou extraprostatique du cancer.

O-169

L'impact diagnostique du score PCA3 urinaire varie en fonction du PSA et du rapport PSA libre/total chez les patients candidats à une deuxième série de biopsies

G. Ploussard[a], J. Irani[b], A. Haese[c], T. De Reijke[d], D. Vordos[a], A. Hoznek[a], L. Salomon[a], J.-J. Patard[e], C.C. Abbou[a], A. De La Taille[a]

[a] *Inserm U955 Eq7, service d'urologie, université Paris XII, CHU Henri-Mondor, Créteil, France ;* [b] *service d'urologie, CHU de Poitiers, Poitiers, France ;* [c] *service d'urologie, université clinique Hambourg, Hambourg, Allemagne ;* [d] *service d'urologie, Academic Medical Centre, Amsterdam, Pays-Bas ;* [e] *service d'urologie, CHU de Rennes, Rennes, France*

Objectifs.— Le test urinaire PCA3 a prouvé son efficacité dans la prédiction du résultat des biopsies prostatiques, essentiellement en cas de deuxième série. Son gain diagnostique comparé au rapport PSA libre/PSA total semble toutefois modéré. Nous avons étudié l'impact diagnostique du score PCA3 en cas de deuxième série de biopsies prostatiques en fonction du taux de PSA et du rapport PSA libre/total.

Méthodes.— Le score urinaire PCA3 a été analysé chez 399 patients candidats à une deuxième série de biopsies prostatiques (10—21 carottes prélevées). Quatre-vingt-dix-huit d'entre eux avaient un PSA > 10. Les 301 hommes restant avaient un PSA compris entre 4 et 10, et ont été classés selon le rapport PSA libre/total : > 20 %, 10—20 % et < 10 %. Les sensibilité, spécificité, valeurs prédictives et aires sous la courbe du score PCA3 étaient calculées en fonction du résultat des biopsies (voir tableau).

Résultat.—

	PCA3 > 25				PCA3 > 30				PCA3 > 35			
	SE	SPE	VPP	VPN	SE	SPE	VPP	VPN	SE	SPE	VPP	VPN
PSA > 10 *n* = 98 PCa = 37 (37,8 %)	54,1	60,7	45,5	68,5	48,7	60,7	42,9	66,1	43,2	67,2	44,4	66,1
PSA 4-10 n = 301 L/T > 20 % *n* = 117PCa = 22 (18,8 %)	77,3	53,7	27,9	91,1	68,2	64,2	30,6	89,7	59,1	67,4	29,6	87,7
10 % < L/T ≤ 20 % *n* = 138PCa = 33 (23,9 %)	72,7	62,9	38,1	88,0	60,6	67,6	37,0	84,5	51,5	79,1	43,6	83,8
L/T ≤ 10 % *n* = 46 PCa = 16 (34,8 %)	68,8	56,7	45,8	77,3	50,0	66,7	44,4	71,4	43,8	66,7	41,2	69,0

	PCA3 > 25			PCA3 > 30			PCA3 > 35		
	AUC	RR	*p*, [95 % CI]	AUC	RR	*p*, [95 % CI]	AUC	RR	*p*, [95 % CI]
PSA > 10 *n* = 98 PCa = 37 (37,8 %)	0,574	1,81	0,16, [0,79 ; 4,14]	0,547	1,46	0,37, [0,64 ; 3,33]	0,552	1,56	0,30, [0,67 ; 3,63]
PSA 4—10 *n* = 301 L/T > 20 % *n* = 117 PCa = 22 (18,8 %)	0,655	3,94	0,009, [1,34 ; 11,56]	0,662	3,85	0,006, [1,43 ; 10,35]	0,632	2,98	0,021, [1,15 ; 7,73]
10 % < L/T ≤ 20 % *n* = 138 PCa = 33 (23,9 %)	0,678	4,51	< 0,001, [1,91 ; 10,69]	0,641	3,21	0,004, [1,43 ; 7,22]	0,653	4,00	0,001, [1,75 ; 9,18]
L/T ≤ 10 % *n* = 46 PCa = 16 (34,8 %)	0,627	2,88	0,10, [0,80 ; 10,35]	0,583	2,00	0,27, [0,58 ; 6,91]	0,552	1,56	0,49, [0,45 ; 5,41]

Conclusion.—L'apport du test PCA3 apparaît très intéressant pour les patients ayant un PSA entre 4 et 10 et un rapport libre/total > 10—20 %. Un score PCA3 < 30 permet ainsi d'éviter une seconde série de biopsies inutiles pour 90 % des hommes. L'intérêt d'un test PCA3 avant deuxième série de biopsies semble beaucoup plus modéré chez les hommes à PSA élevé (> 10 ng/ml) ou à rapport libre/total < 10 %.

O-170

Cancers de la zone de transition et du stroma antérieur de la prostate : zone d'origine et mode d'extension intraprostatique en histopathologie

S. Bouyé, E. Potiron, P. Puech, X. Leroy, J. Biserte, L. Lemaitre, A. Villers
Hôpital Huriez, Lille, France

Type de financement.— Année recherchée.
Objectifs.— Décrire à partir de pièces de prostatectomie totale (PT) la localisation précise des cancers antérieurs (CA) au sein des zones histologiques à différents stades de développement et en déduire leur mode d'extension intraprostatique, à partir de leur point d'origine.
Méthodes.— Les CA étaient définis comme des cancers siégeant dans la zone de transition (ZT) ou le stroma fibromusculaire antérieur (SFMA), en excluant la partie antérolatérale de la zone périphérique (ZP). L'étude morphométrique histopathologique incluait la plus grande surface, le volume et la distribution spatiale des CA avec modélisation et reconstruction 3D.
Résultat.— L'étude de 73 pièces de PT avec CA montrait 91 CA différents, 79 de volume < 4 cm^3 et 69 < 2cm^3. Cinquante pour cent et 70 % des CA < 4cm^3 étaient localisés respectivement dans le tiers antérieur de la ZT et/ou l'AFMS et la moitié inférieure de la ZT. Les CA < 2cm^3 étaient classés en 3 types selon leur localisation par rapport aux frontières des zones histologiques : TZ type 1 pour un CA en totalité dans la ZT (40 %), TZ type 2 pour un cancer en majeure partie dans la ZT mais dépassant sa limite antérieure (35 %) et type AFMS pour un cancer confiné au SFMA (25 %). Ces résultats constituent le rationnel pour l'hypothèse selon laquelle les cancers situés au sein du SFMA auraient pour origine la partie antérieure de la ZT glandulaire puis seraient refoulés en avant et exclus de la ZT lors du développement de l'hypertrophie bénigne de prostate (HBP), dont la limite antérieure agirait ensuite comme une barrière à l'extension postérieure de ces cancers.
Conclusion.— Les contours et la localisation des CA sont prédictibles et se conforment aux frontières des zones histologiques. La connaissance de l'origine et du mode d'extension des CA dans la ZT et le SFMA est d' importance pour le diagnostic par imagerie (IRM dynamique), le guidage des biopsies et la thérapie focale.

O-171

Néoplasie intra-épithéliale de haut grade et lésions atypiques dans un schéma initial à 21 biopsies : profils de risque et indications de rebiopsies

G. Ploussard[a], G. Plennevaux[a], Y. Allory[b], L. Salomon[a], A. Hoznek[a], D. Vordos[a], C.C. Abbou[a], A. De La Taille[a]
[a] *Inserm U955 Eq7, service d'urologie, université Paris XII, CHU Henri-Mondor, Créteil, France ;* [b] *Inserm U955 Eq7, service de pathologie, université Paris XII, CHU Henri-Mondor, Créteil, France*

Objectifs.— Évaluer l'incidence des PIN de haut grade (PIN III) et des lésions atypiques (ASAP) sur un schéma initial à 21 biopsies et déterminer le taux de détection de cancer sur une seconde série de biopsies.
Méthodes.— Entre 2002 et 2008, 2006 patients ont subi une première série de biopsies à 21 carottes. L'incidence des PIN III et des ASAP était étudiée. Les taux de détection de cancer après diagnostic de PIN III et d'ASAP étaient comparés aux taux de détection sur la seconde série, sans diagnostic préalable de telles lésions.
Résultat.— Le diagnostic de PIN III et d'ASAP était noté chez 34 et 23 patients (1,7 % et 1,1 %). Le taux de détection de cancer après diagnostic de PIN III était de 19,0 % et non significativement différent de celui rapporté sur les secondes séries sans diagnostic préalable de PIN III (16,8 %, $p = 0,77$). En revanche, le taux de détection de cancer après diagnostic d'ASAP était de 41,2 % et significativement différent de celui rapporté sur les secondes séries sans diagnostic préalable de lésion atypique ($p = 0,01$). Tous les cancers détectés sur seconde série après diagnostic préalable de PIN III ou ASAP était intraprostatique. Aucun paramètre clinique ou pathologique n'était capable de prédire le résultat de la seconde série de biopsies.
Conclusion.— Les PIN III et les ASAP ont des profils de risque différents. La présence de PIN III n'est pas un facteur de risque indépendant de cancer sur seconde série. Une seconde série de biopsies à 3—6 mois est en revanche nécessaire en cas de diagnostic d'ASAP, à cause d'un risque élevé de cancer non retrouvé sur la première série (41 %).

O-172

La testostéronémie totale < 3 ng/ml est un facteur de risque indépendant de cancer de prostate de haut grade et de marge positive après prostatectomie radicale

Y. Neuzillet[a], T. Lebret[a], E. Chapeaublanc[b], T. Lebret[a], V. Hupertan[c], H. Botto[a]
[a] *Hôpital Foch, Suresnes, France ;* [b] *UMR 144, CNRS, institut Curie, Paris, France ;* [c] *université Lyon II, Lyon, France*

Objectifs.— Les relations entre testostéronémie et cancer de la prostate ne sont pas complètement élucidées. Le but de notre étude a été de rechercher le rapport entre testostéronémie et aggressivité du cancer de prostate.
Méthodes.— D'avril 2006 à avril 2009, 199 patients avec cancer de prostate ont eu un dosage de la testostéronémie totale et biodisponible avant prostatectomie radicale. Le dosage a été fait entre 7 h et 11 h du matin à jeun dans le même laboratoire. Les résultats ont été classés en 2 groupes en fonction de la testostéronémie totale < 3 ng/ml (groupe A) ou ≥ 3 ng/ml (groupe B). Les deux groupes ont été comparés par analyse univariée et multivariée.
Résultat.—

	Groupe A ($n = 32$)	Groupe B ($n = 153$)	p
Âge	62 ± 6 ans	63 ± 7 ans	ns
Poids	86 ± 11 kg	81 ± 12 kg	0,01
Taille	1,76 ± 0,07 m	1,74 ± 0,06 m	ns
Caucasien	93 %	91 %	ns
IMC	27,9 ± 3,1 kg/m^2	26,5 ± 3,4 kg/m^2	0,03
Antécédent cardio	12 %	5 %	ns
Antécédent diabète	3 %	3 %	ns
Hématie	4,89 ± 0,3 × 10^{12}/l	4,79 ± 0,5 × 10^{12}/l	ns
Hémoglobinémie	14,75 ± 1,14 g/dl	14,70 ± 1,59 g/dl	ns
Hématocrite	42 ± 2 %	42 ± 5 %	ns
Glycémie	6,6 ± 2,4 mmol/l	6,1 ± 1,4 mmol/l	ns
PSA total	9,2 ± 7,2 ng/dl	7,7 ± 4,2 ng/dl	ns
PSA libre	0,97 ± 0,57 ng/dl	0,80 ± 0,53 ng/dl	ns
Rapport libre/total	11 ± 5 %	13 ± 5 %	ns
Grade 4 prédom. PBP	28,1 %	12,6 %	0,02

	Groupe A ($n = 32$)	Groupe B ($n = 153$)	p
Grade 4 prédom. PT	50,0 %	22,2 %	0,001
Stade pT ≥ 3a	31,0 %	26,0 %	ns
Marges positives	31,2 %	22,4 %	ns

En analyse multivariée, la testostéronémie totale a été corrélée à la prédominance du grade 4 sur les PBP et sur la pièce opératoire et à la présence de marges chirurgicales positives.
Conclusion.— En cas de cancer de la prostate, une testostéronémie totale < 3 ng/ml est un facteur de risque indépendant de prédominance du grade 4 sur les PBP et sur la pièce opératoire et un facteur de risque indépendant de marges chirurgicales positives.

O-173

Envahissement des vésicules séminales dans le cancer de la prostate : comparaison entre les biopsies et l'IRM

R. Braguet[a], S. Guerif[b], F. Bruyere[a], C. Pires[c], B. Dore[c], J. Irani[c]
[a] Service d'urologie, CHU, Tours, France ; [b] service de radiothérapie, CHU, Poitiers, France ; [c] service d'urologie, CHU, Poitiers, France

Objectifs.— Nous avons comparé les données anatomopathologiques, fournies par les biopsies des vésicules séminales (BVS), aux résultats de l'IRM chez des patients prévus pour être traités par radiothérapie externe ou curiethérapie pour un cancer de prostate (CaP).
Méthodes.— D'octobre 2000 à mars 2008, 41 hommes (âge moyen : 65 ans) ayant un CaP cT1-3, Nx, M0 ont eu une BVS (dans le même temps opératoire qu'un curage ilio-obturateur) ainsi qu'une IRM prostatique. Une carotte était prélevée au niveau de la base des vésicules séminales (VS) droite et gauche, par voie transrectale, sous contrôle échographique. Le PSA moyen était de 14,9 ng/ml. La répartition des stades cliniques était : 5 % de T1a ; 32,5 % de T1c ; 27,5 % de T2a ; 22,5 % de T2b ; 7,5 % de T2c et 5 % de T3. Le score de Gleason médian était de 7 (extremes : 4—9).
Résultat.— L'IRM prostatique était faite en moyenne 2,2 semaines avant la BVS (extremes : 175 jours avant — 152 jours après). Le tableau montre les résultats appariés par patient. Dans les cas où la BVS n'était pas interprétable, elle était classée avec les BVS négatives (BVS—). Il n'y avait aucun cas où l'IRM était négative (IRM—) et la BVS +. Dans 9 cas, l'IRM était + alors que la BVS était :

	BVS—	BVS +	**Total**
IRM—	28	0	**28**
IRM+	9	4	**13**
Total	**37**	**4**	**41**

Les 2 tests étaient significativement associés (Khi^2 de McNemar < 0,001) avec une concordance modérée cependant (kappa = 0,38). L'analyse des 9 cas discordants IRM+/BVS— ne retrouvait pas de caractéristique significative par rapport au reste du groupe.
Conclusion.— Parmi nos 41 patients, 32 avaient des résultats IRM/BVS concordants. Tous les cas de discordance étaient caractérisés par IRM+/BVS—. Des études ultérieures devront préciser les proportions de faux-positifs de l'IRM et de faux-négatifs des BVS.

O-174

Cancer de prostate et détection des ganglions sentinelles (GS) par voie cœlioscopique : faisabilité et résultats à propos des 30 premiers patients

T. Rousseau[a], J. Lacoste[a], G. Le Coguic[a], G. Aillet[b], C. Curtet[c], C. Rousseau[d]
[a] Clinique urologique Nantes-Atlantis, Saint-Herblain, France ; [b] institut d'histopathologie, Nantes, France ; [c] CRCNA Inserm, U 892, Nantes, France ; [d] CLCC René-Gauducheau, Saint-Herblain, France

Objectifs.— Le but de cette étude prospective est d'évaluer la technique du GS par voie cœlioscopique comme alternative de stadification ganglionnaire au curage pelvien extensif pour les patients atteints d'un carcinome prostatique.
Méthodes.— Trente patients atteints d'un cancer prostatique (âge median : 67 ans, score de gleason 7 [6—8], PSA médian 8,5 ng/ml [6—40]) ont bénéficié d'un repérage des GS par injection prostatique dans chaque lobe de 100 MBq de sulfure de rhénium colloïdal-99mTc. L'analyse a été réalisée sur les 26 patients indemnes de chirurgie pelvienne antérieure. Le répérage préopératoire a été fait par lymphoscintigraphie la veille de l'intervention, alors que la radiodétection peropératoire était réalisée avec une sonde cœlioscopique (Clerad R Gamma Sup), suivi d'un curage ganglionnaire extensif, soit isolément (15 patients), soit avec prostatectomie radicale (9 patients). Les comptages des GS et des bruits de fond sont réalisés *in vivo* et confirmés *ex vivo*. L'analyse histologique est réalisée par HPS pour les ganglions non sentinelles (GNS), suivi d'un immunomarquages (anticorps anti-KL1) si GS indemnes de métastases par HPS.
Résultat.— Le nombre médian de GS par patient a été de 5 (0—10) en lymphoscintigraphie et de 5,7 (0—13) lors du repérage peropératoire. Taux de détection opératoire des GS : 96,1 % (25/26). Le nombre médian total de ganglions retirés (GS et GNS) a été de 20 (11—38). Six patients sur 26 (23 %) présentaient une ou plusieurs métastases ganglionnaires. La localisation des GS non métastatique et métastatique est décrite (tableau). Les GS sont présents hors de la fosse obturatrice dans 64,4 % des cas (64 % pour les GS sains et 60,3 % pour les GS métastatiques).

	GS sains	GS métastatiques	GS
Fosse obturatrice	48 (36 %)	4 (30,7 %)	52 (35,6 %)
Iliaque interne	28 (21 %)	4 (30,7 %)	32 (21,9 %)
Iliaque externe	28 (21 %)	1 (7,7 %)	29 (19,9 %)
Iliaque commune	25 (18,8 %)	4 (30,7 %)	29 (19,9 %)
Promontoire	4 (3 %)	0	4 (2,7 %)
Total	133	13	146

Aucun patient non métastatique au niveau des GS n'a présenté de métastases hors GS. Aucune complication liée à la détection des ganglions sentinelles n'a été décrite. Seules 2 lymphocèles spontanément régressives liées au curage extensif associé ont été décrites.
Conclusion.— Cette étude par voie cœlioscopique confirme la bonne sensibilité de la détection cœlioscopique des GS pour une stadification précise des carcinomes prostatique. Des études à venir préciseront les indications d'un curage limité aidé par la détection des GS par rapport au curage extensif dont la morbidité est réelle.