

Anomalies de la migration des testicules

Forum du Comité d'urologie de l'enfant et de l'adolescent et du comité d'andrologie

Jeudi 17 novembre, 9h45, salle 352 AB.

Contact AFU : Pr Stéphane Droupy (Nîmes) sdroupy@aol.com

Les anomalies de la migration des testicules concernent 2 à 5 % des naissances mais leur prévalence augmente, comme celle des autres anomalies génitales du garçon (hypospade¹, micro-pénis), l'un des facteurs explicatifs étant l'exposition aux perturbateurs endocriniens (lire encadré malformations génitales et perturbateurs endocriniens).

Les anomalies de la migration des testicules sont la première cause d'infertilité masculine ; elles exposent aussi à un risque de cancer des testicules à l'âge adulte (multiplié par 4 par rapport à l'ensemble de la population masculine si le testicule a été abaissé, par 50 à 100 s'il ne l'a pas été).

Le pronostic de cette anomalie est d'autant meilleur que sa prise en charge est précoce : d'où l'importance de l'information sur la pathologie, de son diagnostic, et de son suivi à l'âge adulte qui permet de diagnostiquer précocement d'éventuelles conséquences de la pathologie.

1. Quelques rappels anatomiques :

Les testicules sont deux glandes de forme ovoïde, situées à la racine des cuisses et contenues dans les bourses (ou scrotum) à l'extérieur du corps. Ils sont ainsi maintenus à une température inférieure à celle du reste du corps (33 à 34°C), qui convient à la production des spermatozoïdes.

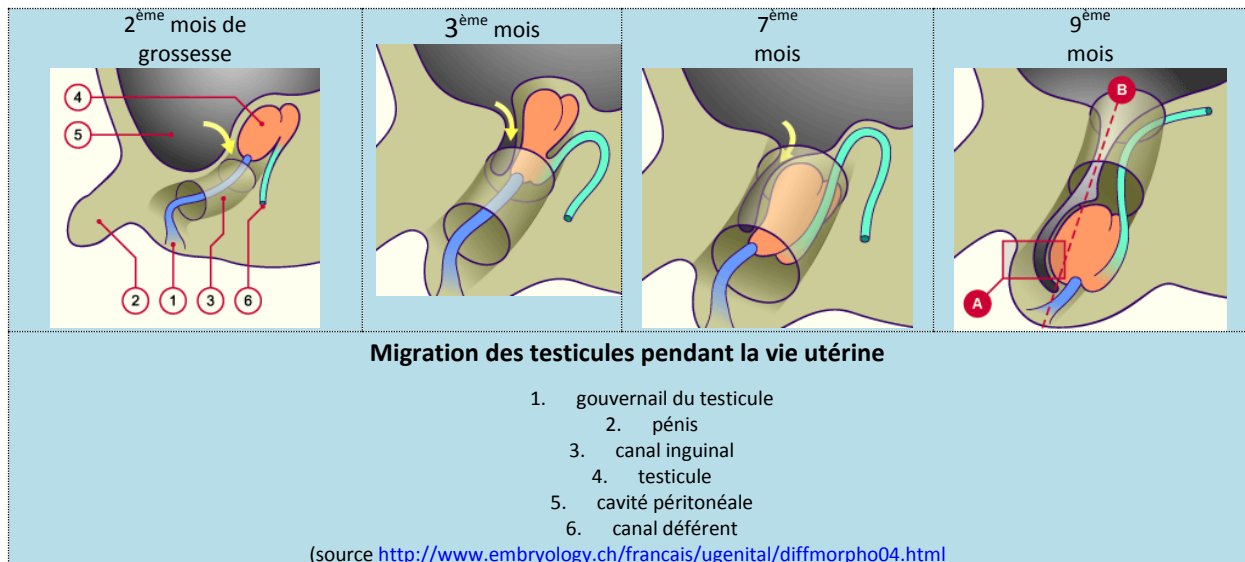
Les testicules ont deux fonctions :

- la production des spermatozoïdes,
- la production d'hormones (essentiellement de testostérone), cette fonction endocrinienne étant déjà active in utero.

Chez l'embryon, le testicule apparaît à la 4^{ème} semaine d'aménorrhée, dans la cavité abdominale, au contact du rein. Entre le 3^{ème} mois de la grossesse et le terme, sous l'influence des hormones, les testicules descendent, guidés par le gubernail du testicule² puis sortent de l'abdomen par le canal inguinal : le processus s'achève au cours du 9^{ème} mois, lorsque les testicules se placent dans les bourses.

¹L'hypospade est une malformation de l'urètre et de la verge : le méat urétral n'est pas situé au bout du gland, mais au-dessous (partie inférieure du gland, pénis, scrotum, voire périnée, dans de rares cas).

² Le gubernail du testicule (ou gubernaculum testis) est un cordon foetal inséré à l'extrémité inférieure de l'épididyme et au fond du scrotum, qui sert de guide lors de la descente du testicule.



2. Les anomalies de la migration du testicule :

Il arrive que le processus de migration du testicule ne se déroule pas de manière normale.

Il existe deux types d'anomalies :

- **La cryptorchidie** : le testicule n'a pas achevé sa migration et se trouve dans l'abdomen, au niveau inguinal ou bien au-dessus du scrotum. La cryptorchidie représente la grande majorité des anomalies recensées.
- **L'ectopie testiculaire** : le testicule ne se situe pas sur le chemin normal de la descente : sa position est anormale : au-dessus du pénis, au niveau du périnée, en avant des bourses ou encore au niveau de la cuisse fémorale. Cette anomalie est moins fréquente.

Les anomalies peuvent concerner un seul testicule (80 % des cas, avec une fréquence plus importante à gauche), ou bien les deux : dans le dernier cas, il faut aussi penser à rechercher des malformations associées qui évoqueraient un syndrome dont l'anomalie testiculaire ne serait qu'un élément (notamment, syndromes d'Opitz, de Klinefelter, Prune Belly, Prader-Willi, Noonan, ou de Kallman).

La migration des testicules, in utero, n'étant achevée qu'au cours du 9^{ème} mois de grossesse, les anomalies les plus fréquentes sont liées à la prématurité du bébé : 33 % des prématurés présentent une anomalie de la migration des testicules³, contre 2 % pour les nouveau-nés à terme.

³ <http://www.urofrance.org/fileadmin/documents/data/FI/2011/ectopie-testiculaire/main.pdf>

Il existe des hypothèses concernant les autres causes :

- Un dysfonctionnement du gouvernail du testicule empêche celui-ci de jouer son rôle de guide dans le mécanisme de la descente ; le dysfonctionnement pouvant être d'origine anatomique ou bien hormonal, celui-ci étant sous l'influence de la testostérone et de l'hormone antimüllérienne⁴).
- Un dysfonctionnement hormonal d'origine centrale est en cause : l'hypophyse ne fonctionne pas bien.
- Un dysfonctionnement hormonal d'origine locale est en cause : la fonction endocrinienne du test est perturbée.

Ces hypothèses montrent l'importance du facteur hormonal : d'où la piste de l'influence des perturbateurs endocriniens (lire l'encadré : *Les perturbateurs endocriniens*).

Enfin, il existe un facteur ethnique, l'incidence de la prévalence de l'anomalie variant beaucoup d'un pays à l'autre : ainsi, dans certaines régions agricoles de l'Argentine, ces anomalies touchent jusqu'à 16 % des nouveau-nés de sexe masculin.

Malformations génitales et perturbateurs endocriniens

Les perturbateurs endocriniens (PE) sont des substances qui altèrent le fonctionnement endocrinien et induisent des effets nocifs sur la santé.

L'exposition aux perturbateurs endocriniens peut être d'origine :

- environnementale : polluants organiques persistants, polychloro-biphényles, pesticides ;
- alimentaire : naturelle (phyto-œstrogènes de germe de blé, soja, bière/houblon, etc.), ou artificielle (bisphénols, phtalates, des résidus de pesticides, de détergents) ;
- médicamenteuse : exposition au distilbène jusqu'à son retrait du marché, ou encore traces de résidus de médicaments trouvées en aval des stations d'épuration ;
- cosmétique : parabens, phtalates, etc.

Les perturbateurs endocriniens ont différents modes d'action :

- **Mimétique**, en imitant l'action d'une hormone naturelle (comme une fausse clé dans les « serrures biologiques » qui existent dans les organes et cellules) ;
- **Blocage de l'action d'une hormone naturelle** (en saturant les récepteurs, par exemple) ;
- **En interférence avec les hormones ou les récepteurs de l'organisme.**

Les perturbations peuvent intervenir, même à de faibles doses. Elles sont, par ailleurs, d'autant plus graves qu'elles se produisent tôt (fœtus, embryon, jeune enfant, car des effets irréversibles peuvent être induits, y compris des malformations génitales).

Dans le développement du fœtus masculin, ce sont les perturbateurs « oestrogen like » qui perturbent le développement in utero.

L'exposition croissante aux perturbateurs endocriniens est une piste d'explication de l'augmentation de la prévalence des malformations urogénitales du petit garçon.⁵

⁴ L'**hormone antimüllérienne** (en anglais *Anti-müllerian hormone* ou AMH) est une hormone endocrine glycoprotéique sécrétée par les cellules de Sertoli, se trouvant dans le testicule fœtal (pendant les premiers mois de la vie).

Cette hormone contribue à la formation des organes génitaux du fœtus masculin en provoquant la régression des canaux de Müller, à l'origine de la formation de l'utérus et des trompes de Fallope.

⁵ **Pour en savoir plus sur les perturbateurs endocriniens** : http://www.developpement-durable.gouv.fr/spip.php?page=article&id_article=3134

3. Diagnostic et bilan des anomalies du testicule :

Il est important de vérifier la descente des testicules avant l'âge de 2 ans, sachant que la migration peut s'achever durant la 1^{ère} année après la naissance⁶. Si après un an, les testicules ne sont pas tous les deux dans les bourses, il est nécessaire d'intervenir.

Les examens à réaliser :

L'examen clinique :

Il est important de réaliser un examen clinique avant l'âge de 2 ans.

Celui-ci comprend :

- la recherche d'un testicule caché (cryptorchide),
- la recherche d'une éventuelle hernie inguinale,
- la vérification des autres organes génitaux.

En cas d'anomalie, l'interrogatoire permet au médecin de se renseigner sur les antécédents de l'enfant et de la famille.

Les examens complémentaires :

En complément de l'examen clinique, un examen endocrinien peut être nécessaire : il est indispensable en cas d'anomalie bilatérale.

D'autres examens d'imagerie et d'exploration peuvent être utiles :

- Echographie
- IRM
- Exploration abdominale coelioscopique : c'est l'examen de choix, lorsque le testicule n'est pas palpable car il permet de connaître sa position avec certitude.

⁶ A un an, la prévalence des anomalies de la migration du testicule se situe autour de 1 %.

4. Les traitements

Le choix du traitement dépend du bilan initial et de la position du testicule : il peut être médical ou chirurgical.

Le traitement médical :

Il consiste à injecter des hormones (les hormones chorioniques) afin de stimuler la descente spontanée du testicule. Le traitement médical ne présente que 30 % de succès et des effets secondaires importants (agitation de l'enfant, pilosité, allongement du pénis) : il est donc de moins en moins utilisé, au profit de la chirurgie.

Le traitement chirurgical :

L'intervention qui consiste à placer le testicule dans les bourses est plus ou moins délicate en fonction de la position de celui-ci :*

- si la longueur du cordon spermatique le permet, le testicule est abaissé en une seule intervention (90 % des cas) ;
- si la longueur ne le permet pas, 2 interventions seront nécessaires, le temps que les autres vaisseaux qui vont du testicule au canal déférent, se développent.

Enfin, il arrive que lors de l'intervention, le chirurgien découvre un testicule anormal qu'il peut être amené à enlever. Une prothèse peut être mise en place après la puberté avec une prise en charge de l'assurance maladie.

L'intervention réalisée avant l'âge de 2 ans permet d'éviter les conséquences, parfois graves, de l'anomalie des testicules.

En fonction de la complexité de la situation et de la technique choisie par le chirurgien, le traitement chirurgical peut être réalisé en 2 temps.

Au moment de la prise en charge, les familles doivent être averties du risque d'atrophie testiculaire et de son retentissement sur la fertilité. Elles doivent aussi recevoir une information sur le risque accru de développement de cancer du testicule à l'âge adulte.

On recommande de traiter la cryptorchidie avant l'âge de deux ans pour limiter ces risques.

5. Les conséquences à l'âge adulte :

La cryptorchidie et l'ectopie testiculaire exposent à l'âge adulte à deux risques :

- L'infertilité (oligo-astheno-téatospermie, voire azoospermie) : multiplication du risque par 6⁷. Un spermogramme permet d'évaluer ce risque (avéré si le nombre de spermatozoïdes est inférieur à 20 millions par ml).

⁷ Lee P. Fertility in cryptorchidism: does treatment make a difference? *Endocrinol Metabol Clin North Am*

- Cancer du testicule : les cancers du testicule liés à des antécédents d'anomalies de la migration du testicule représentent au total 5 à 10 % du nombre total de ce cancer⁸.

Deux hypothèses permettent d'expliquer ces conséquences de l'anomalie de la migration du testicule :

- La première est géographique : le testicule resté trop haut, au chaud, trop longtemps, ne se serait pas développé de manière normale.
- La seconde considère la cryptorchidie et l'ectopie comme consécutive à une anomalie intrinsèque du testicule le rendant, de fait, plus susceptible de développer des pathologies.

Mais les deux hypothèses ne s'excluent pas : elles sont probablement complémentaires.

Cependant ces risques sont d'autant moins importants que l'anomalie a été corrigée précocement.

Le facteur social : un risque supplémentaire

« Il arrive que nous voyions en consultation des jeunes gens de 18 ou 20 ans issus de populations défavorisées, peu ou pas suivis sur le plan médical, qui présentent une cryptorchidie ou une ectopie, jamais détectée.

Ces jeunes hommes sont de fait plus exposés aux conséquences de cette malformation (stérilité, cancer) ».

Stéphane Droupy (Nîmes)

Responsable du comité andrologie de l'AFU

1993;22:479-90.

⁸ Petterson A et al New England Journal of Medecine, 2007 ; 356, 1835-41