




Disponible en ligne sur
 ScienceDirect
www.sciencedirect.com

Elsevier Masson France
 EM|consulte
www.em-consulte.com



Prise en charge des douleurs pelvipérinéales chroniques après pose de bandelette sous-urétrale pour incontinence urinaire

Management of chronic pelvic and perineal pain after suburethral tape placement for urinary incontinence

J. Rigaud^{a,d,*}, D. Delavierre^b, L. Sibert^c, J.-J. Labat^a

^a Clinique urologique, centre fédératif de pelvipérinéologie, hôpital Hôtel Dieu, CHU de Nantes, 1, place Alexis-Ricordeau, 44000 Nantes, France

^b Service d'urologie-andrologie, CHR La-Source, 45000 Orléans, France

^c Service d'urologie, EA 4308, hôpital Charles-Nicolle, CHU de Rouen, université de Rouen, 1, rue de Germont, 76000 Rouen, France

^d Clinique urologique, CHU Hôtel-Dieu, 1, place Alexis-Ricordeau, 44000 Nantes, France

Reçu le 6 août 2010 ; accepté le 16 août 2010

Disponible sur Internet le 20 octobre 2010

MOTS CLÉS

Douleur ;
Pelvienne ;
Postopératoire ;
Chirurgie ;
Incontinence ;
TOT ;
TVT ;
Bandelette

Résumé

Introduction. — Le traitement chirurgical de l'incontinence urinaire d'effort repose principalement sur la mise en place de bandelette sous-urétrale type *tension free vaginal tape* (TVT) ou *transobturator tape* (TOT). Le but de cet article a été de faire une revue de la littérature sur la prise en charge diagnostique et thérapeutique des douleurs pelvipérinéales chroniques survenant après la pose de bandelette sous-urétrale pour la cure d'une incontinence urinaire.
Matériel et méthodes. — Une revue exhaustive de la littérature a été réalisée en reprenant les articles publiés dans *Pubmed* sur les douleurs pelvipérinéales survenant après la pose de bandelette sous-urétrale.

Résultats. — La responsabilité de la bandelette dans la genèse des douleurs a été rattachée essentiellement au fait que les douleurs ont été d'installation immédiate ou dans les jours qui ont suivi la pose. Le tableau clinique a été le plus souvent mal systématisé avec des douleurs myofasciales pelviennes plus ou moins associées à des atteintes neurologiques (nerf obturateur ou nerf pudendal) directes ou indirectes. Les infiltrations locales de produits anesthésiques le long de la bandelette ont eu un objectif diagnostique pour confirmer l'étiologie des douleurs. Elles ont également eu un but thérapeutique mais dont l'efficacité temporaire. Une ablation chirurgicale de la bandelette a été réalisée avec des résultats satisfaisants à moyen terme dans environ deux cas sur trois.

* Auteur correspondant.

Adresse e-mail : jrigaud@chu-nantes.fr (J. Rigaud).

KEYWORDS

Pain;
 Pelvic;
 Postoperative;
 Surgery;
 Incontinence;
 TOT;
 TVT;
 Tape

Conclusion. — La fréquence des douleurs pelvipérinéales chroniques après pose de bandelette sous-urétrale semble sous-estimée. La prise en charge diagnostique a reposé sur un examen clinique complet et une infiltration le long de la bandelette et éventuellement des nerfs atteints. L'ablation chirurgicale de la bandelette a permis d'obtenir les meilleurs résultats antalgiques à moyen terme.

© 2010 Elsevier Masson SAS. Tous droits réservés.

Summary

Introduction. — The surgical treatment of stress urinary incontinence is essentially based on TVT or TOT suburethral tape placement. The purpose of this article is to review the literature on the diagnostic and therapeutic approach to chronic pelvic and perineal pain following suburethral tape placement for urinary incontinence.

Material and methods. — A comprehensive review of the literature was performed by searching *Pubmed* for articles on pelvic and perineal pain following suburethral tape placement.

Results. — The role of suburethral tape in the pathogenesis of pain is essentially based on the fact that pain occurs immediately or over the days following tape placement. The clinical features are usually fairly nonspecific, with pelvic myofascial pain, possibly associated with direct or indirect nerve lesions (obturator nerve or pudendal nerve). Local infiltration of anaesthetic along the tape is performed for diagnostic purposes to confirm the aetiology of the pain and can also have a temporary therapeutic efficacy. Surgical removal of the tape was performed with satisfactory intermediate-term results in about two out of three cases.

Conclusion. — The frequency of chronic pelvic and perineal pain following suburethral tape placement appears to be underestimated. The diagnostic approach is based on complete clinical examination and infiltration along the tape and any nerves involved. Surgical removal of the tape provides the best intermediate-term analgesic results.

© 2010 Elsevier Masson SAS. All rights reserved.

Introduction

La prise en charge de l'incontinence urinaire repose d'abord sur la rééducation périnéale et sphinctérienne. Ce n'est qu'en cas d'échec que la chirurgie trouve sa place. Plusieurs techniques chirurgicales ont été décrites. Le taux de succès et de complication varie en fonction de la technique employée. Afin de diminuer la morbidité de cette chirurgie fonctionnelle, les techniques mini-invasifs ont été développés.

Les techniques par voie rétropubienne (*tension free vaginal tape* [TVT]), décrite dès 1995 [1,2]. L'efficacité est similaire à celle de la colposuspension de Burch tant à moyen terme [3–5] qu'à long terme [6,7]; avec un taux de complications moindre et une technique chirurgicale plus simple.

Les techniques par voie transobturatrice (*transobturator tape* [TOT]) ont été décrites à partir 2001 [8,9] avec une efficacité similaire sur la continence à court et à moyen termes [10].

L'efficacité de ces techniques et leurs complications ont été largement décrites [11–14]. Deng et al. [15] ont réalisé une revue complète de la littérature pour évaluer le taux de complication des bandelettes sous-urétrales. Ils ont dénombré un taux de complications totales de 1730 sur 11 806 patientes dont 86 considérées comme une complication majeure (soit 0,7%). Dans la même étude, ils ont repris la base de données de la *manufacturer and user facility device experience* (MAUDE) de la *food and drug administration* (FDA) qui a recensé en fait 928 complications dont 161 considérées comme une complication majeure, soit 17%

des complications, dont dix ayant évolué vers le décès. Par conséquent, il semble exister une sous-estimation des complications liées aux bandelettes sous-urétrales dans la littérature.

De manière plus récente, il a été décrit chez l'homme des bandelettes sous-urétrales pour le traitement de l'incontinence. Il existe des bandelettes avec des ancrages osseux [16,17] qui sont responsables de douleurs chroniques mais également des bandelettes posées par voie transobturatrice avec, qui plus est, deux jambages par trou obturateur [18]. Peu de cas sont rapportés dans la littérature mais avec tout de même des cas de complications à type de douleur chronique [17,19]. Cependant, on peut tout de même s'attendre à voir un taux de complication similaire à celui vu chez la femme.

Globalement, peu de publications s'intéressent aux douleurs engendrées par la mise en place de ces bandelettes sous-urétrales synthétiques [3,10,20,21]. La prise en charge des patientes présentant des douleurs pelviennes chroniques rebelles après la pose de bandelette sous-urétrale n'est actuellement pas standardisée et très peu décrite. La gestion de ces patients douloureux est complexe et il n'existe pas de consensus sur la prise en charge des douleurs chroniques après la pose de bandelettes sous-urétrales. Ces douleurs altèrent la qualité de vie de ces patientes par ailleurs guéries de leur incontinence.

Le but de cet article a été de faire une revue de la littérature sur la prise en charge diagnostique et thérapeutique des douleurs pelvipérinéales chroniques survenant après la pose de bandelette sous-urétrale (TVT et TOT) pour la cure d'une incontinence urinaire.

Incidence

Dans la littérature, l'incidence des douleurs pelviennes après la pose de bandelette sous-urétrale pour incontinence est variable allant de 0 à 30 % [10,20,22–27]. Il en ressort également que ce taux serait plus important en cas de voie transobturatrice par rapport à la voie rétropubienne [10,28–34]. But et Faganelj [35] ont également mis en évidence une différence dans la voie transobturatrice en fonction du mode de pose de la bandelette *inside-out* versus *outside-in*. Les douleurs ont été plus importantes dans les 24 premières heures pour la voie *inside-out* ($p=0,00015$) bien que, par la suite, il n'a pas existé de différence au-delà de 24 heures. Cependant, l'intensité et la durée des douleurs postopératoires a également été plus longue pour la voie *inside-out* (21,6 jours versus 7,5 jours [$p=0,033$]). De même, Spinosa et al. ont démontré suite à la dissection de sept cadavres (14 régions obturatrices) que la voie d'abord *outside-in* entraînait moins de risque de léser les vaisseaux et les nerfs obturateurs ou pudendaux [36]. Cependant, ce point de vue est discuté car pour certain, il n'existe pas de différence en termes de complication et de douleur en fonction de la voie de passage de la bandelette [37]. Cela a été également confirmé dans une méta-analyse récente conduite par Latthe et al. en 2009 [38] avec tout de même moins de brèche vésicale et de troubles mictionnels par la voie *inside-out*.

Des bandelettes avec des ancrages osseux chez l'homme et chez la femme ont également été décrites avec là aussi des douleurs chroniques autour de 5 % [16,17,39].

En fait, les douleurs doivent être séparées en douleurs aiguës survenant dans le postopératoire, traitées par des antalgiques simples et durant quelques semaines qui sont observées dans près de 15 % [9,28,40] et les douleurs chroniques qui par définition persistent plus de deux mois après le geste opératoire. En ce qui concerne les douleurs aiguës, Feng et al. [40] ont observé une diminution des douleurs aiguës postopératoire durant la première semaine de 23,3 à 13,9 % en modifiant la position de la patiente sur la table opératoire qui est installée en position de lithotomie mais avec une hyperflexion des cuisses de plus de 110° comme préconisé par de Leval [9].

Bourrat et al. [20] ont étudié les complications et résultats fonctionnels à moyen terme du TVT dans l'incontinence urinaire d'effort. Il s'agissait d'une étude rétrospective réalisée par enquête postale et comportant 235 patientes. Avec 159 réponses à ce questionnaire postal (67,6 %), cette étude a dénombré un taux de douleurs de 30 % avec un recul de 18 mois. Elles survenaient à la marche, en urinant, pendant les rapports sexuels ou étaient permanentes. Cette étude a souligné également le fait que les douleurs et notamment, les douleurs permanentes ont été plus fréquentes en cas de chirurgie itérative (21,4 %) qu'après TVT isolés (7,7 %).

Laurikainen et al. [41] ont réalisé une étude randomisée chez 267 patientes pour comparer les résultats fonctionnels à deux mois entre le TVT (136 cas) et le TVT-O (131 cas). Ils n'ont pas mis en évidence de différence en termes de résultats subjectif ou objectif sur le traitement de l'incontinence. En revanche, ils ont mis en évidence un taux de douleur inguinale statistiquement plus important dans le groupe TVT-O par rapport au groupe TVT ($p < 0,001$).

Enfin, une méta-analyse réalisée par Latthe et al. [10] en 2007 a colligé 11 études randomisées contrôlées comparant la voie transobturatrice (630 patientes) versus la voie rétropubienne (633 patientes) dans le traitement de l'incontinence urinaire d'effort. Les paramètres étudiés ont été l'efficacité de chaque méthode et leur taux respectif de complications à moyen terme. Cinq études ont comparé le TVT-O au TVT et six autres comparaient le TOT au TVT avec un recul allant d'un à 17 mois. Cette étude a mis en avant un taux de douleurs plus important dans le groupe TOT/TVT-O (12 %) que dans le groupe TVT (1,3 %) avec un OR de 9,34.

En ce qui concerne le développement des « mini-bandelettes » type TVT-SECUR, les différentes études ont rapporté une efficacité inférieure au TVT standard avec un taux d'amélioration de 80 à 85 % avec un an de recul mais avec tout de même un risque d'érosion vaginal (1 à 8 %). Aucune série ne rapporte de problème douloureux dans le suivi [42–44].

Cependant, il est important de rappeler que ces douleurs pelviennes ne sont pas un fait nouveau dans les traitements de l'incontinence urinaire par des bandelettes sous-urétrale car il était déjà décrit des douleurs après des colposuspensions selon la technique décrite par Burch [45] ou des bandelettes aponévrotiques [46,47] même si peut être moins fréquente.

Physiopathologie des douleurs

La physiopathologie des douleurs après la pose de bandelette sous-urétrale n'est pas clairement connue. Dans certains cas, comme une érosion vaginale en regard de la bandelette ou en cas d'infection de celle-ci ou en cas de bandelette intravésicale, l'origine de la douleur est évidente et généralement facilement identifiée. De même pour les douleurs aiguës survenant durant les premières semaines, certaines hypothèses comme la survenue d'un hématome infraclinique peut expliquer ces douleurs transitoires et souvent d'intensité modérée [40,48] qui cèdent rapidement avec des antalgiques de palier 1.

En revanche, en cas de douleurs chroniques mal systématisées avec un examen clinique et endoscopique normal, la question est de définir si la bandelette sous-urétrale est responsable ou non de la symptomatologie. Un argument important pour incriminer une responsabilité de la bandelette est la chronologie des fautes avec des douleurs survenant dans les suites immédiates (en salle de réveil) de la chirurgie ou quelques jours après.

Lésions nerveuses

Des atteintes nerveuses, en particulier obturatrice et pudendale, peuvent expliquer les douleurs qui sont dans ce cas systématisées avec l'atteinte d'un territoire neurologique spécifique et des douleurs neuropathiques répondant aux critères du DN4 avec des paresthésies, allodynies ou des décharges électriques (Fig. 1–2). D'autres lésions nerveuses ont été décrites de manière exceptionnelle notamment les lésions du nerf ilio-inguinal après la pose de bandelettes par voie rétropubienne [49,50].

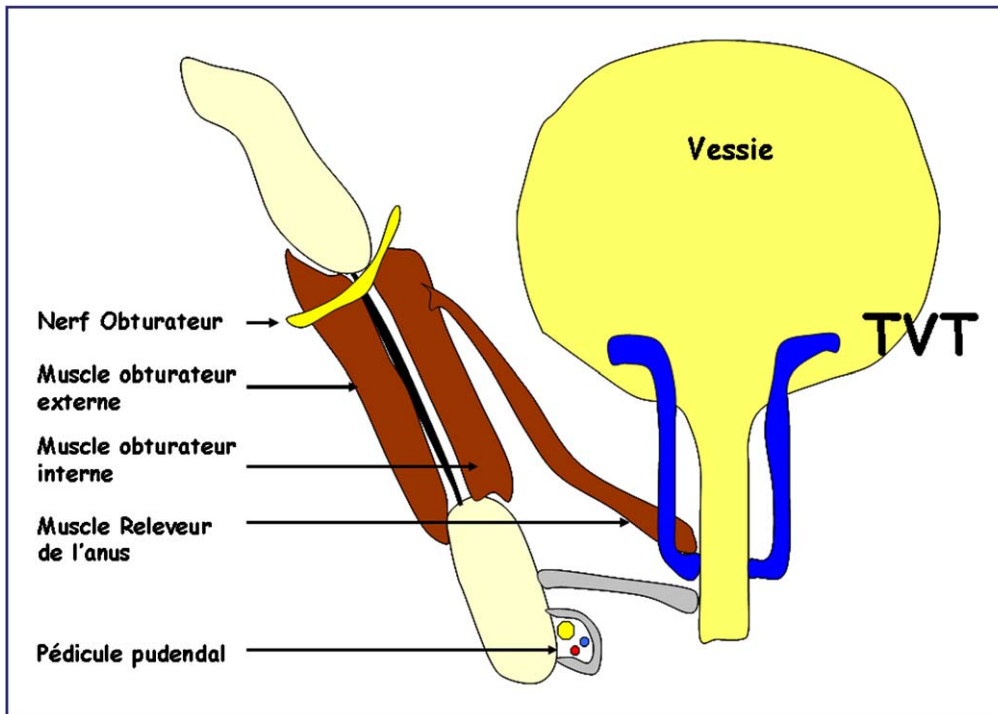


Figure 1. Position normale de la bandelette rétropubienne (*tension free vaginal tape*).

Atteinte du nerf obturateur

Les atteintes du nerf obturateur ont été décrites au cours ou à distance de la mise en place des bandelettes sous-urétrales [13,51–58]. Au cours de la pose d'une bandelette par voie transobturatrice, le risque de dommage causé aux élé-

ments vasculonerveux de la région obturatrice semble faible compte tenu de la position de la bandelette par rapport aux principaux pédicules. La distance entre la bandelette et le nerf obturateur a été en moyenne de 2,6 cm [59,60]. Cependant, il a été décrit des cas de lésion direct du nerf obturateur lors de la pose de bandelette transobturatrice

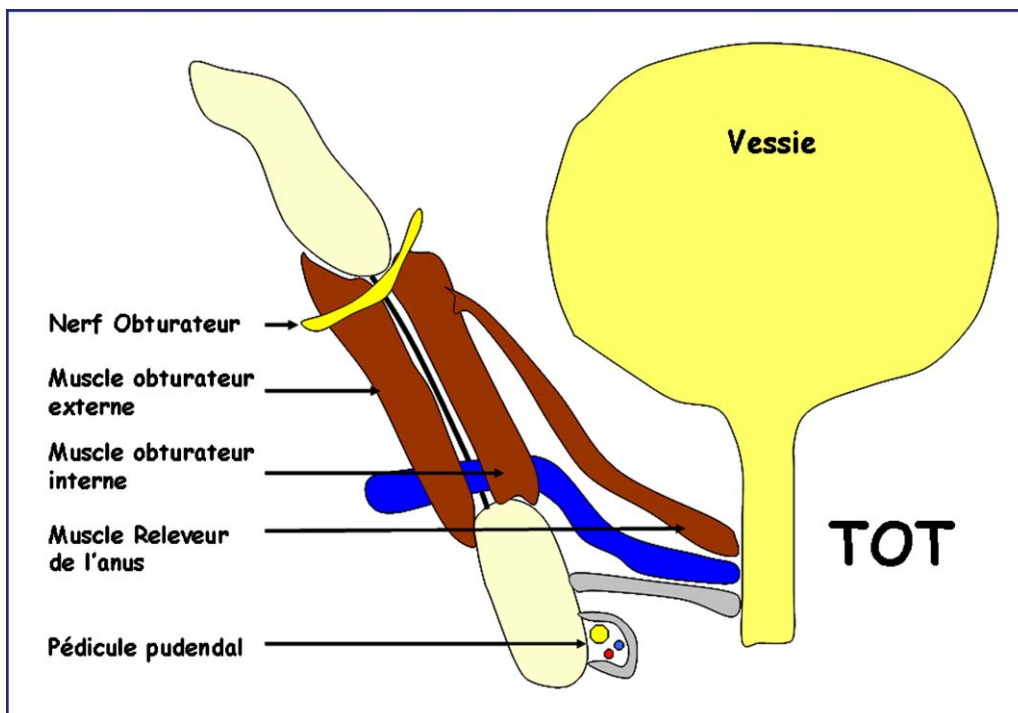


Figure 2. Position normale de la bandelette transobturatrice (*transobturator tape*).

[57,61]. Il semble également que la position de la patiente sur la table soit un facteur de risque de compression d'une branche du nerf obturateur [36,40].

Rigaud et al. [62] ont rapporté une série de 13 patients présentant une névralgie obturatrice et traité par libération nerveuse par voie laparoscopique. L'étiologie de la névralgie obturatrice a été rapportée dans six cas (46%) à une bandelette sous-urétrale (trois TVT et trois TOT).

En cas de bandelette transobturatrice, il semblerait que l'atteinte nerveuse obturatrice soit plus la conséquence d'un syndrome myofascial avec hypertonie musculaire et fibrose engendré par la traversé du muscle par la bandelette, plutôt qu'une lésion directe du nerf par la bandelette [56,58].

Atteinte du nerf pudendal

Les atteintes directes du nerf pudendal sont plus rares pour des raisons anatomiques [63]. La pose d'une bandelette sous-urétrale pourrait donc intervenir comme le révélateur d'un conflit préexistant source d'une pathologie non canalaire du nerf pudendal. Cette symptomatologie serait déclenchée par un syndrome myofascial avec hypertonie musculaire survenant après la pose de la bandelette en décompensant cet équilibre précaire.

Lésions fibreuses

L'utilisation de matériel prothétique expose à des phénomènes de rétraction périprothétique et de réactions inflammatoires pouvant être responsable de douleurs. L'aspect de fibrose cicatricielle importante a été décrit dans plusieurs publications [64,65]. La tension excessive de la bandelette a également été un facteur de risque d'érosion urétral et de douleurs postopératoires par des phénomènes de tractions continues sur les tissus [47,66,67].

Lésion myofasciale

Sur le plan anatomique, Rigaud et al. [58] ont mis en évidence une grande proportion d'anomalie de position de la bandelette de TVT avec un trajet dans le muscle releveur de l'anus (70%) ou dans la paroi vésicale. Pour les bandelettes de TOT, il existe dans tous les cas un passage de la bandelette à travers le plancher musculoaponévrotique pelvien et en particulier le muscle obturateur interne. Très souvent, les patientes ont présenté un syndrome myofascial témoignant d'une hypertonie musculaire secondaire a priori à la pose de la bandelette sous-urétrale. Il semble donc que les douleurs mal systématisées et diffuses décrites par les patientes relèvent d'un véritable syndrome myofascial plus ou moins associé à une compression nerveuse indirecte consécutif à une mauvaise position de la bandelette ou à une tension excessive de celle-ci sur les muscles pelviens.

Prise en charge diagnostique

Examen clinique

Tout d'abord, il faut savoir évoquer la responsabilité de la bandelette dans la genèse des douleurs avec l'apparition

de la symptomatologie rapidement après la pose de la bandelette. Les douleurs sont généralement importantes et invalidantes et sans diminution d'intensité avec le temps [58].

L'examen clinique recherche une atteinte dans un territoire nerveux en particulier obturateur et pudendal avec les critères du DN4. Il recherche également une douleur provoquée à la palpation du trajet de la bandelette qui est un argument supplémentaire.

Examen complémentaire

Cystoscopie

Une cystoscopie doit être réalisée systématiquement à la recherche d'un passage intravésical de la bandelette avec une migration qui peut se faire à distance de la pose initiale. Des arguments cliniques qui plaident en faveur d'une bandelette intravésicale sont : hématurie intermittente, infection urinaire et instabilité [68].

Radiologie

Un bilan d'imagerie par tomodensitométrie (IRM) a surtout un intérêt pour éliminer un diagnostic différentiel (hématoxome, tumeur) [48]. Il n'apporte pas de renseignement particulier en cas de douleur chronique [61].

Électromyogramme (EMG)

L'EMG a également peu d'intérêt dans la prise en charge diagnostique [58,61]. Il permet d'identifier une atteinte dans un territoire nerveux mais il existe un manque de corrélation entre les données à l'EMG et les données cliniques.

Prise en charge thérapeutique

Érosion ou infection de bandelette

En cas de bandelette infectée, une ablation du corps étrangers est peu discutée et souvent facilement réalisé par voie vaginale [55,69,70].

En cas d'érosion vaginale, une reprise chirurgicale pour fermeture vaginale plus ou moins associé à un lambeau de recouvrement peut être proposée aux patients. Les résultats de cette fermeture vaginale en cas d'érosion simple ont permis de récupérer des bons résultats sur les différents critères de la sexualité mais pas sur l'orgasme [71].

Bandelette intravésicale

En cas de bandelette intravésical, une intervention également s'impose pour extraction du fragment de bandelette intravésical. Plusieurs techniques ont été proposée comme une ablation par voie urétrale (endoscopie) si passage transvésicale ou une résection au laser [72,73]. Cependant, les résultats semblent moins bon si on ne fait pas une ablation complète de la bandelette [15]. Rosenblatt et al. [74] ont proposé une section de celle-ci par cystoscopie associé à un abord sous-pubien transvésical à l'aide d'un trocart de laparoscopique pour introduire des ciseaux afin de sectionner la bandelette dans deux cas. Oh et Ryu [75] ont proposé une résection transurétrale de la bandelette en cas de pas-

sage intravésical chez 14 patients (11 TVT et trois TOT) avec un succès pour l'ablation complète transvésical dans 13 cas mais avec trois complications associées : hématome, récidive de l'incontinence et fistule vésicovaginal.

Douleur chronique après bandelette

Abstention

Certains auteurs ont proposé une simple abstention—surveillance avec une disparition des douleurs dans le temps mais après plusieurs mois (une semaine à huit mois) [31,40]. Les patientes pouvant alors être traitées par des antalgiques de différent pallier.

Infiltration de la bandelette

Certains auteurs ont préconisé, avant d'envisager un geste sur la bandelette, des infiltrations de corticoïdes et d'anesthésiques locaux à but thérapeutique au contact de la bandelette ou des zones douloureuses mais l'effet a été dans la majorité des cas transitoire [64]. Cependant, l'infiltration test le long de la bandelette est un argument supplémentaire pour évoquer la participation de la bandelette dans la symptomatologie douloureuse.

Ablation de la bandelette

Après échec d'un traitement médical bien conduit, il peut être proposé à la patiente d'envisager une ablation de la bandelette quand celle-ci est à l'origine des douleurs. Les différents arguments cliniques ont été cités ci-dessus associés éventuellement à un test d'infiltration sur la bandelette bien que non spécifique. Un autre argument qui plaide pour une prise en charge chirurgicale est la suspicion d'atteinte neurologique associée afin de réaliser dans le même temps une libération nerveuse.

Dans la littérature, peu d'études ont rapporté des cas d'ablation des bandelettes pour douleurs pelvipérinéales. Duckett et Jain [64] ont opéré trois patientes par voie ouverte pour ablation d'une bandelette de TVT douloureuse. Les patientes ont été opérées après une infiltration test positive le long de la bandelette. Le score Eva est passé de 8,7 à 0,7 après la chirurgie. Pikaart et al. [68] ont opéré cinq patientes par voie mixte laparoscopique et vaginale pour une ablation de bandelette de TVT. Les patientes ont été partiellement améliorées sur le plan des douleurs et une récurrence de l'incontinence a été observée dans deux cas. Vervest et al. [49] ont rapporté le cas d'une ablation partielle de TVT pour douleurs pelviennes localisées en latérovésical droit. L'exérèse a été réalisée par voie rétropubienne. En postopératoire, la patiente ne présentait plus de douleurs et était continente. L'examen anatomopathologique a mis en évidence que la bandelette de polypropylène traversait une structure nerveuse. Considérant la symptomatologie, l'hypothèse d'atteinte du nerf ilio-inguinal ou iliofémoral a été évoquée. Wolter et al. [76] ont rapporté une ablation partielle de bandelette de TOT pour des douleurs obturatrices. La résection de la branche droite de la bandelette a nécessité un double abord vaginal et obturateur. Aucune complication peropératoire n'a été signalée. Avec un recul de plus d'un an, l'amélioration des douleurs était partielle. La patiente était continente mais après une seconde cure d'incontinence urinaire par bandelette autologue. Hazewin-

kel et al. [61] ont rapporté deux cas d'ablation partielle de bandelette transobturatrices avec une amélioration des douleurs en particulier dans le territoire du nerf obturateur. Misrai et al. [77] ont rapporté une série de 75 patientes ayant eu une ablation de bandelette sous-urétrale dont seulement 15 pour des douleurs chroniques (12 TVT et trois TOT). Il n'est pas rapporté d'évaluation précise sur l'amélioration des douleurs ; en revanche, une récurrence de l'incontinence a été notée dans 52 % des cas de l'ensemble de la population.

Enfin, Rigaud et al. [58] ont rapporté la plus grosse série d'ablation de bandelette pour douleurs chroniques chez 32 patientes (15 rétropubiennes et 17 transobturatrices). Les bandelettes rétropubiennes (TVT) ont été ôtées dans tous les cas par voie laparoscopique. En revanche, les bandelettes transobturatrices (TOT) n'ont pu être ôtées par cette technique car elles sont situées sous le plan du muscle releveur de l'anus donc pas accessible par voie laparoscopique. L'abord a été dans tous les cas vaginal associé dans la majorité des cas à un abord à la racine de la cuisse au niveau du point de sortie de la bandelette afin d'ôter l'ensemble du matériel prothétique. Sur l'ensemble de la population, l'ablation de la bandelette a permis une amélioration des douleurs (diminution d'au moins 50 % du score Eva) dans 68 % des cas avec un recul moyen de dix mois et avec des résultats qui sont restés stables dans le temps. Il n'a pas été mis en évidence de différence sur les résultats en fonction du type de pose de la bandelette (réthropubienne versus transobturatrice).

Starkman et al. [78] ont analysé le devenir mictionnel de 19 patients ayant eu une ablation de bandelette sous-urétrale pour une érosion vaginale (11 cas), vésicale (sept cas) et/ou urétrale (cinq cas). L'ablation de la bandelette a été réalisée par voie chirurgicale rétropubienne, vaginale ou combinée. Des douleurs étaient présentes dans 58 % des cas (dix) avant l'intervention. Après l'ablation, le taux de patiente douloureuse a été de 10 % (deux cas). Des troubles mictionnels ont été persistants après l'ablation de la bandelette dans 79 % des cas (15) comprenant des douleurs pelviennes, des troubles de la vidange vésicale ou une incontinence. L'incontinence urinaire a récidivé dans 42 % des cas (huit). Quatre patientes ont eu par la suite des interventions chirurgicales pour des troubles mictionnels. Les auteurs ont conclu que l'ablation de la bandelette pour une érosion pouvait entraîner une morbidité additionnelle. Dans le même esprit, Rardin et al. [79] ont réalisé une libération de la bandelette de TVT par voie vaginale pour des troubles mictionnels mais sans douleurs chez 23 patientes (soit 1,9 % des TVT posés dans leur service). Ils ont noté une amélioration de la vidange vésicale dans tous les cas mais avec 61 % des patientes continentes à six semaines (dont 13 % d'incontinence à l'effort). Dans sa série d'ablation de bandelette pour douleurs chroniques chez 32 patientes, Rigaud et al. [58] ont mis en évidence une récurrence de l'incontinence dans près de 20 % des cas mais dans la majorité à un degré minime puisque ne nécessitant pas de port de protection.

Dans la littérature, aucun cas d'ablation précoce de la bandelette pour des douleurs importantes, dans les jours qui ont suivi la pose, n'a été rapporté. Cependant, au vu du tableau clinique tout de même constant de ces patientes et de l'absence d'amélioration avec le temps, il paraît licite en cas de douleur importante en postopératoire de proposer à

la patiente une ablation rapide du matériel prothétique qui est plus simple s'il est fait rapidement avant que la fibrose ne s'installe en espérant ainsi des meilleurs résultats sur du long terme.

Conclusion

Les douleurs chroniques après la pose de bandelettes sous-urétrales (rétropubienne ou transobturatrice) dans la cure d'incontinence urinaire sont probablement sous-estimées. La responsabilité de la bandelette dans la genèse des douleurs a été rattachée essentiellement au fait que les douleurs ont été d'installation immédiate ou dans les jours qui ont suivi la pose. Le tableau clinique a été le plus souvent mal systématisé avec des douleurs myofasciales pelviennes plus ou moins associées à des atteintes neurologiques (nerf obturateur ou nerf pudendal) directes ou indirectes. Il n'existe actuellement aucun consensus dans leur prise en charge mais l'exérèse chirurgicale précédée éventuellement d'une infiltration test permet une amélioration de la symptomatologie dans près de deux cas sur trois.

Conflit d'intérêt

Aucun.

Références

- [1] Ulmsten U, Henriksson L, Johnson P, Varhos G. An ambulatory surgical procedure under local anesthesia for treatment of female urinary incontinence. *Int Urogynecol J Pelvic Floor Dysfunct* 1996;7(2):81–5 [discussion 85–86].
- [2] Ulmsten U, Johnson P, Rezapour M. A three-year follow-up of tension free vaginal tape for surgical treatment of female stress urinary incontinence. *Br J Obstet Gynaecol* 1999;106(4):345–50.
- [3] Jacquetin B. Utilisation du «TVT» dans la chirurgie de l'incontinence urinaire de la femme. *J Gynecol Obstet Biol Reprod (Paris)* 2000;29(3):242–7.
- [4] Liapis A, Bakas P, Creatsas G. Burch colposuspension and tension-free vaginal tape in the management of stress urinary incontinence in women. *Eur Urol* 2002;41(4):469–73.
- [5] Paraiso MF, Walters MD, Karram MM, Barber MD. Laparoscopic Burch colposuspension versus tension-free vaginal tape: a randomized trial. *Obstet Gynecol* 2004;104(6):1249–58.
- [6] Ward KL, Hilton P. Tension-free vaginal tape versus colposuspension for primary urodynamic stress incontinence: 5-year follow up. *BJOG* 2008;115(2):226–33.
- [7] Jelovsek JE, Barber MD, Karram MM, Walters MD, Paraiso MF. Randomised trial of laparoscopic Burch colposuspension versus tension-free vaginal tape: long-term follow up. *BJOG* 2008;115(2):219–25 [discussion 225].
- [8] Delorme E. La bandelette transobturatrice: un procédé mini-invasif pour traiter l'incontinence urinaire d'effort de la femme. *Prog Urol* 2001;11(6):1306–13.
- [9] de Leval J. Novel surgical technique for the treatment of female stress urinary incontinence: transobturator vaginal tape inside-out. *Eur Urol* 2003;44(6):724–30.
- [10] Latthe PM, Foon R, Toozs-Hobson P. Transobturator and retropubic tape procedures in stress urinary incontinence: a systematic review and meta-analysis of effectiveness and complications. *BJOG* 2007;114(5):522–31.
- [11] Ayoub N, Chartier-Kastler E, Robain G, Mozer P, Bitker MO, Richard F. Les conséquences fonctionnelles et les complications de la chirurgie de l'incontinence urinaire d'effort de la femme. *Prog Urol* 2004;14(3):360–73.
- [12] Grise P, Lobel B, Grall J. Les complications du TVT. *Prog Urol* 2003;13(1):144–6.
- [13] Sergent F, Sebban A, Verspyck E, Sentilhes L, Lemoine JP, Marpeau L. Complications per- et postopératoires du TVT (Tension-free Vaginal Tape). *Prog Urol* 2003;13(4):648–55.
- [14] Novara G, Galfano A, Boscolo-Berto R, Secco S, Cavalleri S, Ficarra V, et al. Complication rates of tension-free midurethral slings in the treatment of female stress urinary incontinence: a systematic review and meta-analysis of randomized-controlled trials comparing tension-free midurethral tapes to other surgical procedures and different devices. *Eur Urol* 2008;53(2):288–308.
- [15] Deng DY, Rutman M, Raz S, Rodriguez LV. Presentation and management of major complications of midurethral slings: are complications under-reported? *Neurourol Urodyn* 2007;26(1):46–52.
- [16] Giberti C, Gallo F, Schenone M, Cortese P. The bone-anchor suburethral sling for the treatment of iatrogenic male incontinence: subjective and objective assessment after 41 months of mean follow-up. *World J Urol* 2008;26(2):173–8.
- [17] Fassi-Fehri H, Badet L, Cherass A, Murat FJ, Colombel M, Martin X, et al. Efficacy of the InVance male sling in men with stress urinary incontinence. *Eur Urol* 2007;51(2):498–503.
- [18] de Leval J, Waltregny D. The inside-out transobturator sling: a novel surgical technique for the treatment of male urinary incontinence. *Eur Urol* 2008;54(5):1051–65.
- [19] Rajpurkar AD, Onur R, Singla A. Patient satisfaction and clinical efficacy of the new perineal bone-anchored male sling. *Eur Urol* 2005;47(2):237–42 [discussion 242].
- [20] Bourrat M, Armand C, Seffert P, Tostain J. Complications et résultats fonctionnels à moyen terme du TVT dans l'incontinence urinaire d'effort. *Prog Urol* 2003;13(6):1358–64.
- [21] Ward KL, Hilton P. A prospective multicenter randomized trial of tension-free vaginal tape and colposuspension for primary urodynamic stress incontinence: two-year follow-up. *Am J Obstet Gynecol* 2004;190(2):324–31.
- [22] Doo CK, Hong B, Chung BJ, Kim JY, Jung HC, Lee KS, et al. Five-year outcomes of the tension-free vaginal tape procedure for treatment of female stress urinary incontinence. *Eur Urol* 2006;50(2):333–8.
- [23] Hermieu JF. Complications de la technique TVT. *Prog Urol* 2003;13(3):459–65.
- [24] Stanford EJ, Paraiso MF. A comprehensive review of suburethral sling procedure complications. *J Minim Invasive Gynecol* 2008;15(2):132–45.
- [25] Collinet P, Ciofu C, Costa P, Cosson M, Deval B, Grise P, et al. The safety of the inside-out transobturator approach for transvaginal tape (TVT-O) treatment in stress urinary incontinence: French registry data on 984 women. *Int Urogynecol J Pelvic Floor Dysfunct* 2008;19(5):711–5.
- [26] David-Montefiore E, Frobert JL, Grisard-Anaf M, Lienhart J, Bonnet K, Poncelet C, et al. Perioperative complications and pain after the suburethral sling procedure for urinary stress incontinence: a French prospective randomised multicentre study comparing the retropubic and transobturator routes. *Eur Urol* 2006;49(1):133–8.
- [27] Kaelin-Gambirasio I, Jacob S, Boulvain M, Dubuisson JB, Dalenbach P. Complications associated with transobturator sling procedures: analysis of 233 consecutive cases with a 27 months follow-up. *BMC Womens Health* 2009;9:28.

- [28] Meschia M, Bertozzi R, Pifarotti P, Baccichet R, Bernasconi F, Guercio E, et al. Perioperative morbidity and early results of a randomised trial comparing TVT and TVT-O. *Int Urogynecol J Pelvic Floor Dysfunct* 2007;18(11):1257–61.
- [29] Wang W, Zhu L, Lang J. Transobturator tape procedure versus tension-free vaginal tape for treatment of stress urinary incontinence. *Int J Gynaecol Obstet* 2009;104(2):113–6.
- [30] Kane AR, Nager CW. Midurethral slings for stress urinary incontinence. *Clin Obstet Gynecol* 2008;51(1):124–35.
- [31] Rinne K, Laurikainen E, Kivela A, Aukee P, Takala T, Valpas A, et al. A randomized trial comparing TVT with TVT-O: 12-month results. *Int Urogynecol J Pelvic Floor Dysfunct* 2008;19(8):1049–54.
- [32] Daneshgari F, Kong W, Swartz M. Complications of midurethral slings: important outcomes for future clinical trials. *J Urol* 2008;180(5):1890–7.
- [33] Ross S, Robert M, Swaby C, Dederer L, Lier D, Tang S, et al. Transobturator tape compared with tension-free vaginal tape for stress incontinence: a randomized-controlled trial. *Obstet Gynecol* 2009;114(6):1287–94.
- [34] Richter HE, Albo ME, Zyczynski HM, Kenton K, Norton PA, Sirls LT, et al. Retropubic versus transobturator midurethral slings for stress incontinence. *N Engl J Med* 2010;362(22):2066–76.
- [35] But I, Faganelj M. Complications and short-term results of two different transobturator techniques for surgical treatment of women with urinary incontinence: a randomized study. *Int Urogynecol J Pelvic Floor Dysfunct* 2008;19(6):857–61.
- [36] Spinosa JP, Dubuis PY, Riederer BM. Transobturator surgery for female stress incontinence: a comparative anatomical study of outside-in vs inside-out techniques. *BJU Int* 2007;100(5):1097–102.
- [37] Debodinance P. Transobturator urethral sling for the surgical correction of female stress urinary incontinence: outside-in (Monarc) versus inside-out (TVT-O). Are the two ways reassuring? *Eur J Obstet Gynecol Reprod Biol* 2007;133(2):232–8.
- [38] Latthe PM, Singh P, Foon R, Toozs-Hobson P. Two routes of transobturator tape procedures in stress urinary incontinence: a meta-analysis with direct and indirect comparison of randomized trials. *BJU Int* 2009;106(1):68–76.
- [39] Giberti C, Siracusano S, Gallo F, Cortese P, Ciciliato S. Transvaginal bone-anchored sling procedure: 4 years of follow-up on more than 200 consecutive patients. *Urology* 2008;72(2):313–7 [discussion 317].
- [40] Feng CL, Chin HY, Wang KH. Transobturator vaginal tape inside-out procedure for stress urinary incontinence: results of 102 patients. *Int Urogynecol J Pelvic Floor Dysfunct* 2008;19(10):1423–7.
- [41] Laurikainen E, Valpas A, Kivela A, Kalliola T, Rinne K, Takala T, et al. Retropubic compared with transobturator tape placement in treatment of urinary incontinence: a randomized-controlled trial. *Obstet Gynecol* 2007;109(1):4–11.
- [42] Oliveira R, Silva A, Pinto R, Silva J, Silva C, Guimaraes M, et al. Short-term assessment of a tension-free vaginal tape for treating female stress urinary incontinence. *BJU Int* 2009;104(2):225–8.
- [43] Neuman M. Perioperative complications and early follow-up with 100 TVT-SECUR procedures. *J Minim Invasive Gynecol* 2008;15(4):480–4.
- [44] Khandwala S, Jayachandran C, Sengstock D. Experience with TVT-SECUR sling for stress urinary incontinence: a 141-case analysis. *Int Urogynecol J Pelvic Floor Dysfunct* 2010;21(7):767–72.
- [45] Barrington JW, Arunkalaivanan AS, Swart M. Post-colposuspension syndrome following a tension-free vaginal tape procedure. *Int Urogynecol J Pelvic Floor Dysfunct* 2002;13(3):187–8.
- [46] Wadie BS, Edwan A, Nabeeh AM. Autologous fascial sling vs polypropylene tape at short-term followup: a prospective randomized study. *J Urol* 2005;174(3):990–3.
- [47] Guerrero K, Watkins A, Emery S, Wareham K, Stephenson T, Logan V, et al. A randomised-controlled trial comparing two autologous fascial sling techniques for the treatment of stress urinary incontinence in women: short-, medium- and long-term follow-up. *Int Urogynecol J Pelvic Floor Dysfunct* 2007;18(11):1263–70.
- [48] Giri SK, Wallis F, Drumm J, Saunders JA, Flood HD. A magnetic resonance imaging-based study of retropubic haematoma after sling procedures: preliminary findings. *BJU Int* 2005;96(7):1067–71.
- [49] Vervest HA, Bongers MY, van der Wurff AA. Nerve injury: an exceptional cause of pain after TVT. *Int Urogynecol J Pelvic Floor Dysfunct* 2006;17(6):665–7.
- [50] Debodinance P, Delporte P, Engrand JB, Boulogne M. Tension-free vaginal tape (TVT) in the treatment of urinary stress incontinence: 3 years experience involving 256 operations. *Eur J Obstet Gynecol Reprod Biol* 2002;105(1):49–58.
- [51] Meschia M, Pifarotti P, Bernasconi F, Guercio E, Maffiolini M, Magatti F, et al. Tension-Free vaginal tape: analysis of outcomes and complications in 404 stress incontinent women. *Int Urogynecol J Pelvic Floor Dysfunct* 2001;12(Suppl. 2):S24–27.
- [52] Kuuva N, Nilsson CG. A nationwide analysis of complications associated with the tension-free vaginal tape (TVT) procedure. *Acta Obstet Gynecol Scand* 2002;81(1):72–7.
- [53] Moran PA, Ward KL, Johnson D, Smirni WE, Hilton P, Bibby J. Tension-free vaginal tape for primary genuine stress incontinence: a two-centre follow-up study. *BJU Int* 2000;86(1):39–42.
- [54] Rigaud J, Labat JJ, Riant T, Bouchot O, Robert R. Obturator nerve entrapment: diagnosis and laparoscopic treatment: technical case report. *Neurosurgery* 2007;61(1):E175 [discussion E175].
- [55] Mahajan ST, Kenton K, Bova DA, Brubaker L. Transobturator tape erosion associated with leg pain. *Int Urogynecol J Pelvic Floor Dysfunct* 2006;17(1):66–8.
- [56] Corona R, De Cicco C, Schonman R, Verguts J, Ussia A, Koninckx PR. Tension-free vaginal tapes and pelvic nerve neuropathy. *J Minim Invasive Gynecol* 2008;15(3):262–7.
- [57] Atassi Z, Reich A, Rudge A, Kreienberg R, Flock F. Haemorrhage and nerve damage as complications of TVT-O procedure: case report and literature review. *Arch Gynecol Obstet* 2008;277(2):161–4.
- [58] Rigaud J, Pothin P, Labat JJ, Riant T, Guerineau M, Le Normand L, et al. Functional results after tape removal for chronic pelvic pain following tension-free vaginal tape or transobturator tape. *J Urol* 2010;184(2):610–5.
- [59] Cohen D, Delmas V, Boccon-Gibod L. Anatomie du foramen obturé. Application aux bandelettes transobturatrices. *Prog Urol* 2005;15(4):693–9.
- [60] Delmas V. Anatomical risks of transobturator suburethral tape in the treatment of female stress urinary incontinence. *Eur Urol* 2005;48(5):793–8.
- [61] Hazewinkel MH, Hinoul P, Roovers JP. Persistent groin pain following a transobturator sling procedure for stress urinary incontinence: a diagnostic and therapeutic challenge. *Int Urogynecol J Pelvic Floor Dysfunct* 2009;20(3):363–5.
- [62] Rigaud J, Labat JJ, Riant T, Guerineau M, Bouchot O, Robert R. Névralgies obturatrices: prise en charge et résultats préliminaires de la neurolyse laparoscopique. *Prog Urol* 2009;19(6):420–6.
- [63] Labat JJ, Rigaud J, Robert R, Riant T. Les douleurs neuropathiques somatiques pelvipérinéales. *Pelvi Perineol* 2006;1(2):100–12.

- [64] Duckett JR, Jain S. Groin pain after a tension-free vaginal tape or similar suburethral sling: management strategies. *BJU Int* 2005;95(1):95–7.
- [65] Misrai V, Chartier-Kastler E, Cour F, Mozer P, Almeras C, Richard F. Prise en charge chirurgicale des douleurs chroniques rebelles survenues après cure d'incontinence urinaire d'effort selon la technique TVT. *Prog Urol* 2006;16(3):368–71.
- [66] Velemir L, Amblard J, Jacquetin B, Fatton B. Urethral erosion after suburethral synthetic slings: risk factors, diagnosis, and functional outcome after surgical management. *Int Urogynecol J Pelvic Floor Dysfunct* 2008;19(7):999–1006.
- [67] Rodrigues P, Hering F, Meler A, Campagnari JC, D'Imperio M. Pubofascial versus vaginal sling operation for the treatment of stress urinary incontinence: a prospective study. *Neurourol Urodyn* 2004;23(7):627–31.
- [68] Pikaart DP, Miklos JR, Moore RD. Laparoscopic removal of pubovaginal polypropylene tension-free tape slings. *JLS* 2006;10(2):220–5.
- [69] Benassi G, Marconi L, Accorsi F, Angeloni M, Benassi L. Abscess formation at the ischioanal fossa 7 months after the application of a synthetic transobturator sling for stress urinary incontinence in a type II diabetic woman. *Int Urogynecol J Pelvic Floor Dysfunct* 2007;18(6):697–9.
- [70] Rafii A, Jacob D, Deval B. Obturator abscess after transobturator tape for stress urinary incontinence. *Obstet Gynecol* 2006;108(3 Pt 2):720–3.
- [71] Kuhn A, Eggeman C, Burkhard F, Mueller MD. Correction of erosion after suburethral sling insertion for stress incontinence: results and related sexual function. *Eur Urol* 2009;56(2):371–6.
- [72] Frenkl TL, Rackley RR, Vasavada SP, Goldman HB. Management of iatrogenic foreign bodies of the bladder and urethra following pelvic floor surgery. *Neurourol Urodyn* 2008;27(6):491–5.
- [73] Charalambous S, Touloupidis S, Fatles G, Papatsoris AG, Kalaitzis C, Giannakopoulos S, et al. Transvaginal vs transobturator approach for synthetic sling placement in patients with stress urinary incontinence. *Int Urogynecol J Pelvic Floor Dysfunct* 2008;19(3):357–60.
- [74] Rosenblatt P, Pulliam S, Edwards R, Boyles SH. Suprapubically-assisted operative cystoscopy in the management of intravesical TVT synthetic mesh segments. *Int Urogynecol J Pelvic Floor Dysfunct* 2005;16(6):509–11.
- [75] Oh TH, Ryu DS. Transurethral resection of intravesical mesh after midurethral sling procedures. *J Endourol* 2009;23(8):1333–7.
- [76] Wolter CE, Starkman JS, Scarpero HM, Dmochowski RR. Removal of transobturator midurethral sling for refractory thigh pain. *Urology* 2008;72(2):e461–463, 461.
- [77] Misrai V, Roupret M, Xylinas E, Cour F, Vaessen C, Haertig A, et al. Surgical resection for suburethral sling complications after treatment for stress urinary incontinence. *J Urol* 2009;181(5):2198–202 [discussion 2202].
- [78] Starkman JS, Wolter C, Gomelsky A, Scarpero HM, Dmochowski RR. Voiding dysfunction following removal of eroded synthetic midurethral slings. *J Urol* 2006;176(3):1040–4.
- [79] Rardin CR, Rosenblatt PL, Kohli N, Miklos JR, Heit M, Lucente VR. Release of tension-free vaginal tape for the treatment of refractory postoperative voiding dysfunction. *Obstet Gynecol* 2002;100(5 Pt 1):898–902.