

Approche actuelle de l'hypospade chez l'enfant

Philippe PAPAREL, Pierre-Yves MURE, Marc MARGARIAN, Axel FEYAERTS, Pierre MOURIQUAND

Service d'Urologie pédiatrique, Hôpital Debrousse, Lyon, France

RESUME

La chirurgie de l'hypospade a considérablement évolué au cours de ces quinze dernières années grâce à une approche anatomique nouvelle permettant de mieux comprendre les anomalies ventrales du pénis et les manières de les corriger. La description de l'hypoplasie des tissus formant la face ventrale du pénis (radius ventral du pénis) en aval de la division du corps spongieux et le concept de gouttière uréthrale sont les deux éléments majeurs qui permettent le choix de la technique de reconstruction la mieux adaptée. Ces concepts modernes sont décrits ici et rapportés aux techniques chirurgicales courantes avec leurs résultats.

Mots clés : Pénis, urèthre, hypospade.

DEFINITION ET ANATOMIE (Figure 1)

L'hypospade peut se définir comme une hypoplasie des tissus formant la face ventrale du pénis, c'est-à-dire une immaturité des tissus situés à la face inférieure de la verge en aval de la division du corps spongieux.

Trois anomalies sont classiquement associées aux hypospadias : un abouchement ectopique du méat uréthral sur la face ventrale du pénis, une coudure ventrale du pénis et un prépuce en tablier de sapeur caractérisé par un excès de peau à la face dorsale de la verge auquel correspond une hypoplasie du tissu cutané à la face ventrale. En fait, la coudure de la verge et l'excès de peau préputiale sont inconstants. Par ailleurs, un méat hypospade peut s'observer avec un prépuce normal et une coudure peut être isolée, sans ectopie du méat uréthral, mais elle est alors souvent associée à une hypoplasie du corps spongieux.

Anatomiquement, cette anomalie présente de l'extrémité à la racine de la verge les malformations suivantes: un gland ouvert à sa partie ventrale, une portion d'urèthre manquante de longueur variable remplacée par une gouttière muqueuse posée sur la face ventrale des corps caverneux à laquelle elle adhère, un urèthre non entouré de corps spongieux et souvent recouvert d'une peau fine très adhérente, une division du corps spongieux toujours située en arrière du méat ectopique (et parfois à plusieurs cm en arrière du méat) en 2 piliers épais qui s'étendent latéralement en éventail jusqu'à la base du gland (Figure 2). Cette division du corps spongieux est souvent soulignée sur la peau de la face ventrale par un relief cutané. En arrière de celle-ci, toutes les structures participant à la formation de la

face ventrale du pénis sont normales. La division du corps spongieux marque donc le début proximal de la malformation. Le sommet du triangle ainsi formé correspond au point de division du corps spongieux, les deux côtés correspondent aux deux piliers de corps spongieux hypoplasique et le gland représente la base. Ce triangle peut être délimité simplement en traçant de chaque côté une ligne le long de la jonction cutanéomuqueuse préputiale. L'intersection des deux lignes correspond à la division du corps spongieux.

La coudure [47, 48] est la conséquence directe de l'hypoplasie des tissus situés dans le triangle sus-décrit. Dans la majorité des cas, la coudure relève d'une adhérence de la peau ventrale hypoplasique aux structures sous-jacentes (essentiellement l'urèthre). La division du corps spongieux en deux piliers et l'adhérence de la gouttière uréthrale à la face ventrale des corps caverneux représentent les autres facteurs responsables de la coudure. Ce n'est que dans de rares cas que la coudure relève d'une asymétrie des corps caverneux. L'artère du frein est constamment absente. La face dorsale du pénis est normale. Quand au méat ectopique, bien qu'il paraisse parfois étroit, il est très rarement sténosé.

Beaucoup de classifications d'hypospadias ont été décrites. Celle proposée ici repose sur la description anatomique qui vient d'être faite [49].

Manuscrit reçu : juin 2001, accepté : août 2001.

Adresse pour correspondance : Pr. P. Mouriouand, Université Claude Bernard Lyon 1, Service d'Urologie pédiatrique, Hôpital Debrousse, 29, rue Soeur Bouvier, 69322 Lyon Cedex 05
e-mail : pierre.mouriouand@chu-lyon.fr

1. Les hypospadias glanulaires

Le méat ectopique siège sur le gland un peu en arrière de sa position normale. Bien qu'ils puissent sembler mineurs, ces hypospades peuvent être associés à une hypoplasie sévère de l'urèthre distal, à une bascule du gland ou à une coudure distale. Ces hypospadias sont souvent difficiles à réparer car l'attente des parents est grande et les techniques chirurgicales proposées ne sont pas entièrement satisfaisantes.

2. Les hypospadias avec une division distale du corps spongieux (sans coudure ou avec coudure mineure)

3. Les hypospadias avec une division proximale du corps spongieux

Ceux-ci sont toujours associés à une courbure. Paradoxalement, ils sont plus faciles à prendre en charge sur la plan chirurgical car les techniques sont mieux codifiées.

4. Les hypospadias multi-opérés (hypospadias «cripple») se présentent sous des formes très variables. On peut observer la présence de tissus cicatriciels, une déhiscence plus ou moins importante de l'urèthre, des fistules, des sténoses uréthrales et un résultat cosmétique décevant avec toutes les conséquences psychologiques que cela peut comporter.

Il n'y a donc pas d'hypospadias mineurs et d'hypospadias majeurs. Tous les hypospadias sont difficiles à traiter avec un nombre de complications significatif même entre les meilleures mains.

Embryologiquement [70], deux types d'hypospadias doivent être distingués : ceux concernant l'urèthre pénien qui résultent d'un échec de tubularisation de la gouttière uréthrale (segment horizontal du sinus urogénital) à la 11^{ème} semaine de gestation; ceux concernant l'urèthre glanulaire qui résultent d'une anomalie survenant au 4^{ème} mois de grossesse. Ces derniers sont les plus fréquents (75%).

INCIDENCE ET ETIOLOGIE

Il semble que la fréquence des hypospadias ait doublé ces dix dernières années dans les pays occidentaux [55]. Elle serait d'environ 1 hypospadias sur 300 naissances masculines et 1 sur 80 à 1 sur 100 dans les familles où existe déjà un enfant porteur de l'anomalie. Des facteurs environnementaux pourraient expliquer cette augmentation récente en particulier l'exposition par les eaux de boisson à certains produits comme les estrogènes naturels (phytoestrogènes), des pesticides (DDT) ou encore à des substances toxiques (PCBs). Certains antiandrogènes comme le vinclozolin peuvent aussi

expliquer cette augmentation de fréquence. Ces mêmes facteurs pourraient aussi expliquer l'augmentation de l'incidence des cancers du testicule et des testicules non descendus. La frontière entre hypospadias isolé et pseudohermaphrodisme masculin est encore discutée. Pour notre part, nous considérons que tout hypospade fait partie des pseudohermaphrodismes masculins.

L'étiologie de cette malformation reste encore inconnue même si un certain nombre de travaux impliquent des désordres hormonaux, génétiques ou vasculaires [2, 34].

Parmi les anomalies endocriniennes rapportées, certains auteurs [64] soulignent des réponses insuffisantes à la testostérone plasmatique après stimulation par l'"Human Chorionic Gonadotropin (HCG)" alors qu'une mutation au niveau des gènes codant pour les récepteurs aux androgènes semble rarement rencontrée en cas d'hypospade isolé [11, 14, 30, 68]. D'autres auteurs [31] rapportent une élévation isolée de la "Luteinizing Hormone (LH)" plasmatique. Plus récemment, AARONSON [1] a relevé un certain nombre de déficits enzymatiques au cours de la stéroïdogénèse (3 β -hydroxystéroïde déshydrogénase; 17,20-lyase) chez des patients porteurs d'hypospades sévères. A la suite de cette publication pour laquelle il n'existait pas de stimulation par l'HCG, ni de biologie moléculaire, nous avons étudié le profil endocrinien de 32 patients [26] avant et après stimulation par HCG et réalisé une étude des récepteurs aux androgènes chez 15 d'entre eux. Nous avons observé une élévation isolée de la LH dans 3 cas et du sulfate de déhydroépiandrostérone dans 3 cas également. En ce qui concerne les récepteurs aux androgènes, aucune anomalie n'a été détectée sur les 15 patients étudiés. D'autres anomalies hormonales ont été rapportées concernant notamment la biosynthèse de la 5 alpha-réductase. Trois mutations du gène de cette enzyme ont été décrites (A49T, L113V, H231R). Dans une série de 93 hypospades [60], 9 présentaient au moins une de ces mutations.

Parmi les facteurs de risque, la fécondation in vitro semble multiplier par 5 le risque d'hypospade [37, 65]. L'utilisation de la progestérone pourrait expliquer cet accroissement.

D'autres facteurs ont été invoqués dans l'origine de cette malformation et dans le pourcentage significatif de complications rencontrées dans cette chirurgie. EL GALLEY [23] a montré que les taux d'"Epidermal Growth Factor" étaient anormalement bas au niveau de la face ventrale du pénis. Pour pallier ce déficit et pour améliorer la qualité de la cicatrisation après chirurgie, certains auteurs [5] ont proposé l'utilisation de facteurs de croissance.

Récemment, une équipe [28] a montré que l'augmentation de l'âge maternel était un facteur favorisant le risque d'hypospade, de même que les petits poids de naissance (facteur placentaire).

Enfin, le déficit ventral triangulaire et l'absence d'artère du frein ont pu également faire évoquer la possibilité d'un accident vasculaire au cours de l'embryogenèse.

HISTORIQUE DE LA CHIRURGIE DE L'HYPOSPADIAS

Si c'est au 19^{ème} siècle que les grands principes de la chirurgie du pénis hypospade ont été décrits par THIERSCH [69] à Munich et DUPLAY [20] à Paris, ce n'est qu'à la fin du 20^{ème} siècle que la compréhension de l'anatomie du pénis hypospade a permis la description de techniques modernes adaptées. En effet la substitution de l'urètre manquant par l'emploi de différents tissus au cours du 20^{ème} siècle, comme la peau du scrotum, les greffons libres de peau ou la muqueuse vésicale s'est soldée par des résultats peu satisfaisants et un nombre d'interventions chirurgicales inacceptable.

Les techniques en plusieurs temps encore prônées par certains chirurgiens plasticiens [13] ont laissé la place dans les unités d'urologie pédiatrique aux techniques en un temps. Outre MATHIEU [38] en 1932 qui a décrit une technique toujours utilisée de nos jours avec de bons résultats, ce sont essentiellement ASOPA [4], DUCKETT [16], SNYDER [22], RANSLEY [58] et MOLLARD [44] qui, dans les années 80, ont remis à jour les concepts décrits par THIERSCH et DUPLAY et le concept de gouttière uréthrale qui représente la base de cette chirurgie. L'emploi de lambeaux de muqueuse préputiale vascularisée ou de muqueuse libre (buccale) amarrés sur la gouttière uréthrale ont radicalement changé l'approche chirurgicale de l'hypospadias. Enfin, l'approche uroendocrinienne de cette malformation permet de mieux cerner l'étiologie et, par le traitement hormonal préopératoire, de mieux préparer la cicatrisation de ces pénis opérés.

TECHNIQUES CHIRURGICALES

La chirurgie de l'hypospadias se déroule en trois temps: correction de la coudure du pénis, reconstruction de l'urètre manquant (uréthroplastie) et enfin, reconstruction de la face ventrale de la verge (méatoplastie, glanuloplastie, collier muqueux et couverture cutanée).

Correction de la courbure

Le déshabillage complet du pénis permet habituellement de corriger le coudure pénienne car il libère les adhérences cutanées entre le fourreau et les éléments sous-jacents (essentiellement l'urètre hypoplasique). Une fois la libération cutanée faite, l'épreuve d'érection provoquée [33] (Figure 3) permet de juger s'il faut

continuer la correction de la coudure en libérant la gouttière uréthrale de la face ventrale des corps caverneux. Si la coudure n'est toujours pas corrigée après ces 2 manoeuvres (moins de 5% des cas), une plicature de la face dorsale des corps caverneux est alors nécessaire. Certains auteurs réalisent cette plicature d'emblée car selon eux, la libération complète de la gouttière uréthrale peut menacer la vascularisation de celle-ci. Les techniques de plicature dorsale reposent essentiellement sur la technique de Nesbit [53] ou ses évolutions ultérieures [8].

L'uréthroplastie

Le choix de l'uréthroplastie ne peut se faire qu'après avoir corrigé la coudure pénienne. Il repose sur la qualité de la gouttière uréthrale. Si la gouttière uréthrale est assez large, il est possible de la tubuliser pour reconstruire l'urètre manquant (technique de Thiersch-Duplay) [20, 69]. Par contre, si elle est étroite, il est nécessaire de faire appel à du tissu non uréthral qui sera suturé sur les berges de gouttière pour créer le nouveau conduit. Ce tissu non uréthral peut être de différentes natures. Il peut s'agir d'un rectangle découpé sur la peau pénienne autour de l'orifice uréthral ectopique (technique de Mathieu) [38] ou d'un rectangle de muqueuse préputiale pédiculisée (technique de l'uréthroplastie en Onlay) [22, 44, 56].

On peut également utiliser des greffons libres essentiellement de muqueuse buccale [15]. La muqueuse vésicale [42] ou la peau sont des matériaux qui ne sont pratiquement plus employés pour ce type de greffe compte tenu des complications rencontrées. Dans de rares cas, la gouttière uréthrale ne peut pas être conservée car trop hypoplasique et il faut alors envisager le remplacement complet de l'urètre manquant. Ceci peut se faire en tubulisant un segment de muqueuse préputiale pédiculisée (technique de Asopa-Duckett) [4, 16] ou en tubulisant de la muqueuse buccale.

A côté de ces techniques classiques, sont également décrits : le remodelage du gland pour les hypospadias distaux (Meatal Advancement and Glanuloplasty ou MAGPI) [17] qui est moins utilisé de nos jours; la technique de Snodgrass [66] dans laquelle la gouttière uréthrale est incisée longitudinalement puis tubulisée: la mobilisation complète de l'urètre pénien [36]; la technique de Turner-Warwick [72] qui a l'avantage d'éviter l'uréthroplastie à proprement parler en déplaçant simplement l'urètre. Au total, plus de 210 techniques ont été décrites. Ceci montre en fait qu'aucune d'entre elles n'est complètement satisfaisante.

La couverture du pénis

Une fois la coudure corrigée et l'urètre reconstruit, il faut achever la reconstruction du radius ventral du pénis en pratiquant une méatoplastie, une glanuloplas-

tie, en créant un collier muqueux autour du gland [27], en recouvrant le néourèthre par du tissu vascularisé (spongioplastie) [76] et en reconstituant le fourreau cutané.

TECHNIQUES ACTUELLEMENT UTILISEES PAR LES UROLOGUES PEDIATRES

Techniques et résultats pour les hypospadias glanulaires

Ces soit-disant hypospadias mineurs sont difficiles à réparer car l'urèthre distal est souvent hypoplasique (non entouré de corps spongieux). Certains peuvent être tentés de réaliser un traitement minimal puisque l'anomalie semble peu importante. C'est la raison pour laquelle la technique MAGPI décrite par DUCKETT fut pendant des années la plus populaire car simple à apprendre et à réaliser. Cependant, cette technique n'a pas prouvé son efficacité à long terme conduisant à des rétractions secondaires du méat sur la face ventrale du gland et à des résultats esthétiques discutables. Ainsi, les techniques de tubulisation de la gouttière uréthrale sont actuellement préférées. Sur le plan anatomique, ces hypospades sont fréquemment associés à une couture distale du pénis ou à un capotage ventral du gland souvent corrigés par la dissection du fourreau cutané bien que parfois une dissection plus extensive de la gouttière uréthrale soit nécessaire.

Le «MAGPI»

Le geste commence par une incision de type circoncision passant 5 mm en arrière du méat ectopique et libérant le fourreau cutané. Une incision longitudinale profonde intraglanulaire unit le méat ectopique à l'extrémité du gland. Cette ouverture du gland est suturée transversalement conduisant à un aplatissement du gland et à une position apicale du méat. Les 2 ailes du gland sont alors suturées sur la ligne médiane permettant la reconstruction de la face ventrale du gland. La technique MAGPI a été particulièrement conseillée lorsque le gland est large et plat. En 1992, DUCKETT [19] rapporte 1111 MAGPI avec 1,2% de reprise chirurgicale. La régression secondaire du méat est un des travers de cette technique qui est de plus en plus abandonnée par les urologues pédiatres [25]. D'autres auteurs ont adapté cette technique en utilisant des lambeaux de tissu glanulaire et en les suturant sur la ligne médiane, réalisant ainsi un allongement véritable de l'urèthre [3].

Technique de Mathieu

Deux incisions parallèles sont effectuées de chaque côté de la gouttière uréthrale jusqu'à l'extrémité du gland et en profondeur jusqu'au corps caverneux. L'incision délimite un lambeau cutané autour du méat

ectopique qui sera basculé vers l'avant puis suturé sur les berges de la gouttière. Les sténoses distales sont rares (1%) et les fistules également (4% des séries) [41]. Une des critiques volontiers formulée contre cette technique est la forme en demi-lune du méat.

Techniques de Thiersch-Duplay, Snodgrass et Koff

Dans la technique de Thiersch-Duplay (Figure 4), la gouttière uréthrale est circonscrite grâce à 2 incisions au bistouri froid de part et d'autre de ses berges. Les 2 ailes du gland ainsi créées sont libérées en profondeur et latéralement. Puis la gouttière est alors tubulisée autour d'une sonde uréthrale par un surjet de fil résorbable (polydioxanone). Lorsque la gouttière est trop étroite pour être tubulisée, la technique de Snodgrass peut être utilisée selon les mêmes principes (Figure 5). Elle consiste à inciser longitudinalement la gouttière uréthrale depuis le méat ectopique jusqu'au gland ce qui permet ensuite de la tubuliser autour d'une sonde sans tension. La zone cruentée laissée sur la plancher uréthral va progressivement se réépithélialiser.

La mobilisation complète de l'urèthre selon Koff (Figure 6) est une autre technique possible pour repositionner le méat uréthral. Cette technique peut paraître excessive pour certains. Elle consiste à libérer l'ensemble de l'urèthre pénien de la face antérieure des corps caverneux puis à le translater vers l'avant pour amener l'orifice uréthral en bonne position. Un gain de longueur uréthrale de 5 à 15 mm est possible en utilisant cette technique. Le gain peut être encore plus important si l'urèthre est disséqué de manière plus proximale sur le pénis [72].

Ces 3 techniques sont intéressantes car elles ne font pas appel à du tissu non uréthral pour reconstruire l'urèthre manquant. De nombreuses variations ont été décrites comme la Glans Approximation Procedure (GAP) [77] ou la technique GRAP (Glanular Reconstruction And Preputioplasty) [32]. BARCAT [6] a décrit une technique de reconstruction de l'urèthre distal en utilisant un lambeau cutané et un lambeau glanulaire.

Techniques pour les hypospadias avec une division distale du corps spongieux (sans ou avec légère couture)

La plupart du temps, ces hypospadias sont corrigés par des techniques utilisant la muqueuse de la gouttière uréthrale (Thiersch-Duplay, Snodgrass). Parfois, c'est l'ensemble de l'urèthre qui peut être mobilisé pour corriger l'anomalie (Koff). La technique de Mathieu que l'on vient de décrire y voit ses meilleures indications. Enfin, l'uréthroplastie en Onlay qui utilise un lambeau de muqueuse préputiale pédiculisé peut aussi être proposée (Figure 7).

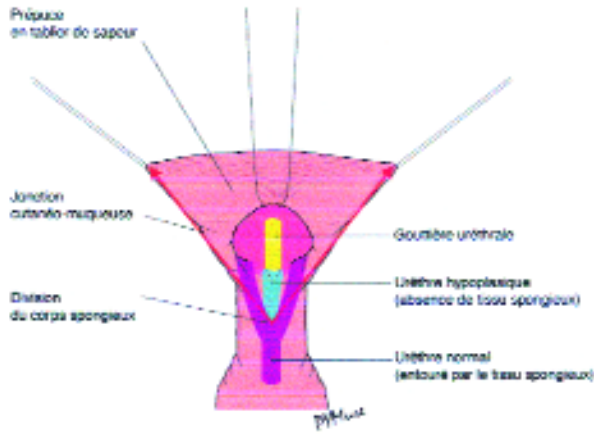


Figure 1. Anatomie chirurgicale de l'hypospade : hypoplasie triangulaire du radius ventral du pénis.

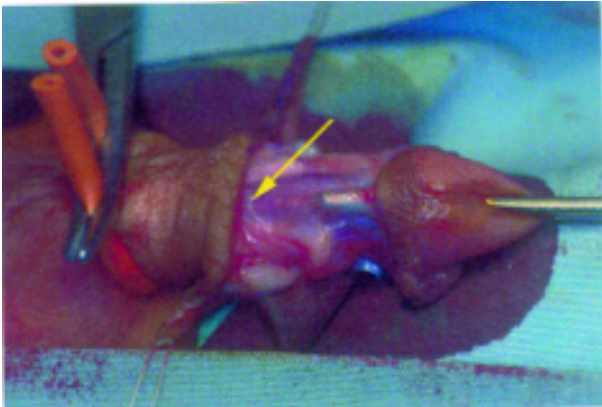


Figure 2. Division proximale du corps spongieux (flèche jaune) alors que le méat uréthral est en position glanulaire.

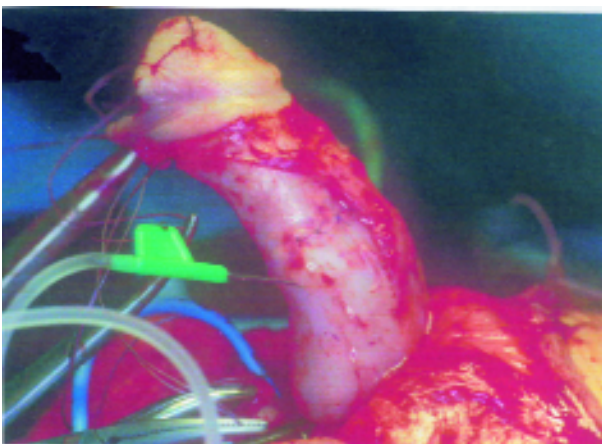


Figure 3. Le test d'érection provoquée après plicature dorsale du corps cavernoux

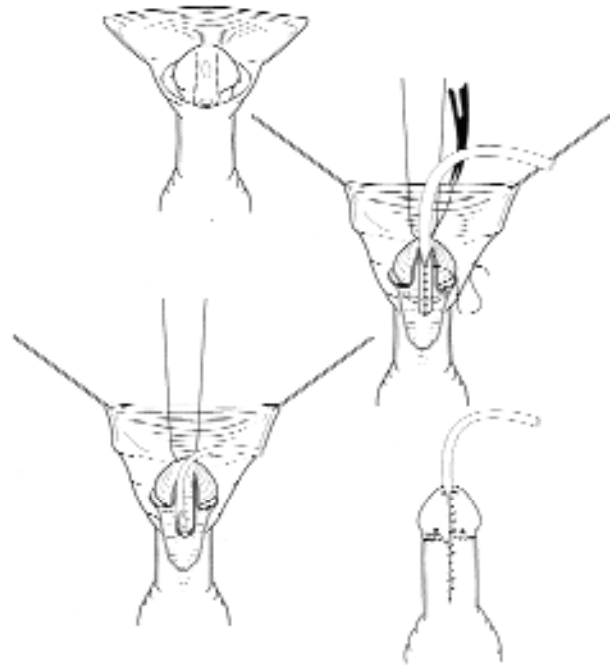


Figure 4. La technique de Thiersch-Duplay : incision le long de la gouttière uréthrale qui est libérée de la face ventrale des corps cavernoux, tubulisée autour d'une sonde et recouverte de tissu bien vascularisé (spongioplastie). Le méat (méatoplastie), le gland (glanuloplastie) et le collier muqueux (Firlit) sont reconstruits avant de procéder à la couverture cutanée.

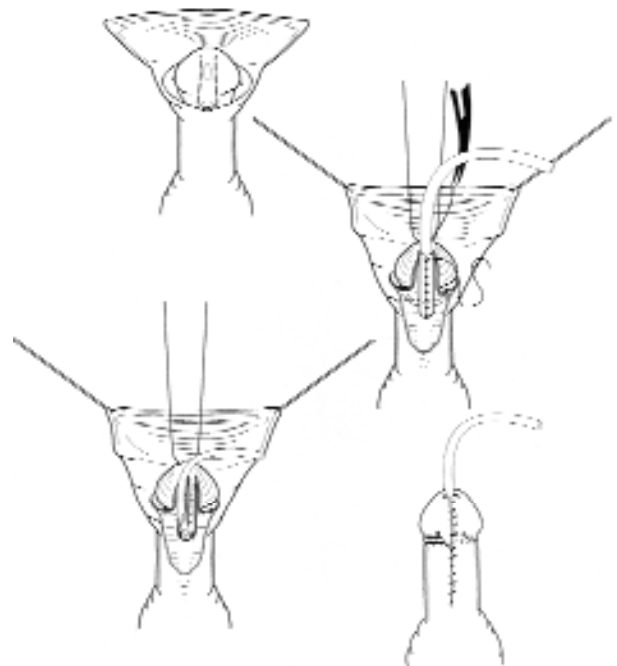


Figure 5. La technique de Snodgrass. La gouttière uréthrale est incisée longitudinalement avant de procéder à sa tubulisation autour d'une sonde (Thiersch-Duplay).

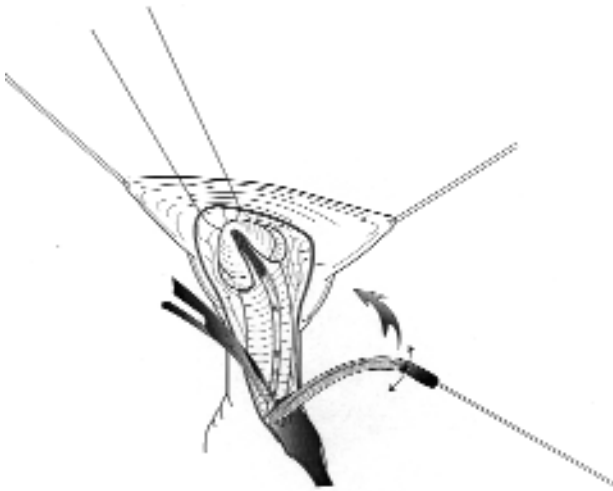


Figure 6. La technique de Koff. L'urèthre est entièrement libéré de la face ventrale des corps caverneux jusqu'à la base du pénis et translaté vers le sommet du gland.

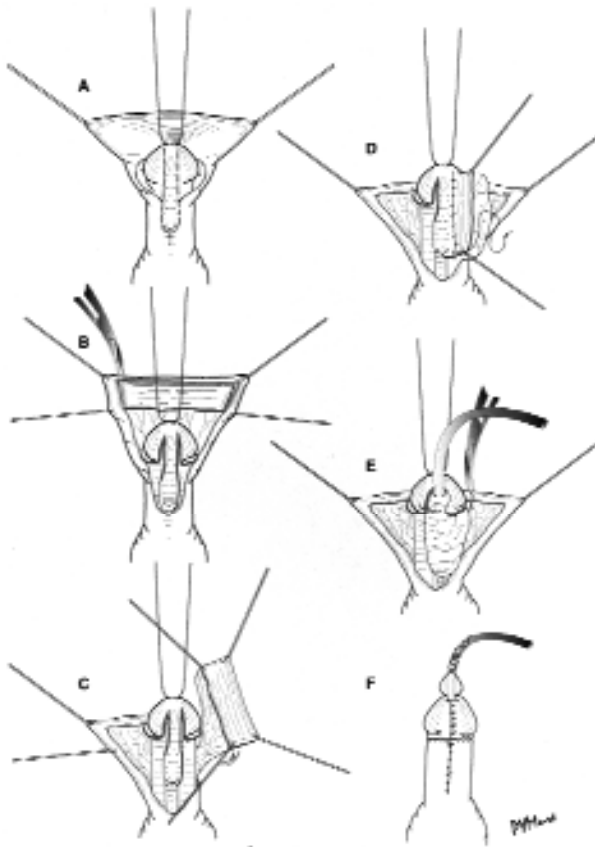


Figure 7. La technique de Onlay. Un rectangle de muqueuse préputiale est pédiculisé jusqu'à la base du pénis et transféré vers la face ventrale de manière à être suturé le long des bords de la gouttière uréthrale.

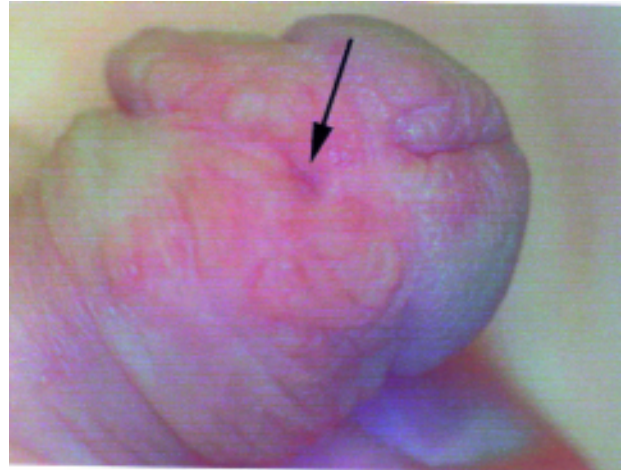


Figure 8. Hypospadié opéré avec fistule (flèche) et irrégularité des sutures.

Technique pour les hypospadias avec une division proximale du corps spongieux (avec couture)

Ces hypospadias qualifiés de majeurs, postérieurs ou sévères nécessitent en premier lieu une correction de la couture en respectant les étapes citées : libération du fourreau cutané, de la gouttière uréthrale et plicature éventuelle des corps caverneux [8]. Lorsque la couture est complètement corrigée (ceci est vérifié par un test d'érection artificielle [33]), l'uréthroplastie est réalisée. Un apport de tissu à la face ventrale du pénis est généralement nécessaire pour reconstruire l'urèthre manquant. On utilise le plus souvent un lambeau pédiculé de muqueuse préputiale prélevé à la face dorsale du pénis et transposé sur la face ventrale (technique de l'uréthroplastie en Onlay). Cette technique évite les sutures circulaires et réduit donc considérablement le risque de sténose. La gouttière uréthrale est utilisée comme une plaque d'amarrage et constitue le toit du néo-urèthre. Le rectangle de muqueuse préputiale est suturé sur les berges de la gouttière uréthrale en utilisant du fil résorbable (polydioxanone).

Lorsque la muqueuse préputiale ne peut pas être utilisée (par exemple si l'enfant a été préalablement circoncis), il est possible de réaliser une greffe libre de muqueuse buccale. Cette dernière est prélevée soit à la face interne de la joue soit au niveau de la face interne de la lèvre inférieure.

MOLLARD [45] rapporte une série de 92 hypospadias avec une courbure qui ont bénéficié d'une uréthroplastie en Onlay. Il compte 19 complications réparties chez 15 patients (14 fistules, 3 rétractions du méat et 2 uréthrocèles). Dans notre série de 84 patients publiée en 1995 [46], 15% des patients ont présenté une fistule parmi lesquels 6% ont nécessité une reprise chirurgicale. Le taux de fistule atteint

20% en cas de reprise chirurgicale. Aucune sténose n'a été notée.

La technique de remplacement complet de l'urètre par un lambeau tubulisé pédiculé de prépuce [16] peut aussi être utilisée pour ces types d'hypospadias. Cette technique n'utilise pas la gouttière uréthrale qui est excisée parce que trop hypoplasique. Ce tube préputial est interposé entre le méat ectopique et le gland. Du fait de l'anastomose circulaire, le risque de sténose est plus important que dans l'uréthroplastie en Onlay. Dans cette technique, le taux de complication varie de 3,7% [24] à 69% [54]. Pour DUCKETT, il est de 9 à 15% [18].

Techniques pour les hypospadias multiopérés

Il n'y a pas de technique standard car tout dépend de la situation anatomique. Il faut d'abord rechercher la présence d'une courbure du pénis résiduelle qui doit être corrigée en suivant les temps opératoires précédemment décrits. C'est la muqueuse buccale [75] qui est la plus souvent utilisée en cas de reprise de l'uréthroplastie car la muqueuse préputiale ou les tissus de la face ventrale de la verge sont soit absents soit trop cicatriciels. En cas de déhiscence de l'urètre distal, les techniques de Mathieu ou de Koff peuvent être utilisées avec de bons résultats. Une cure préopératoire de bêta-HCG, de testostérone ou de crème à la dihydrotestostérone peut être utile dans ces cas pour améliorer la vitalité des tissus péniens et peut-être les capacités de cicatrisation. Dans tous les cas, c'est l'expérience de l'urologue pédiatre qui fera la différence.

Les uréthroplasties utilisant une greffe de muqueuse buccale dans les reprises chirurgicales ont un taux de complication de 30% dans notre série [75] et de 20% dans la série de DUCKETT [9]. Ces complications sont principalement représentées par des fistules et des déhiscences uréthrales de longueur variable. Assez souvent, le tissu buccal resté en place est suffisant pour permettre une uréthroplastie secondaire selon la technique de Thiersch-Duplay.

Enfin, dans certains cas complexes, des uréthroplasties composites sont nécessaires pour obtenir un résultat satisfaisant.

Interventions en plusieurs temps

Les interventions en plusieurs temps peuvent être proposées dans des reprises complexes ou en première approche par certains chirurgiens plasticiens. Ainsi BRACKA [13] souligne que ces interventions en plusieurs temps donnent de meilleurs résultats esthétiques notamment avec la technique de CLOUTIER [57]. Dans un premier temps, la courbure est corrigée et un greffon de peau ou de muqueuse buccale est greffé sur la face ventrale du pénis après excision complète de la gouttière uréthrale. Dans un deuxième temps, quelques

semaines plus tard, le greffon est tubulisé. La peau est apparue comme un mauvais matériau de reconstruction pour l'urètre car le taux de sténose uréthrale est élevé (7% pour BRACKA [13]). Ceci explique la préférence actuelle pour la muqueuse buccale.

COMPLICATIONS

Le taux de complications est significatif dans cette chirurgie et il faut respecter un délai de 6 mois après chirurgie avant de réopérer ces patients.

Les mauvais résultats cosmétiques représentent une des complications les plus fréquentes. Ils sont essentiellement caractérisés par des sutures irrégulières, une asymétrie du fourreau cutané ou encore un excès de peau formant un jabot à la face ventrale de la verge. Il faut remarquer que l'appréciation du résultat cosmétique faite par les patients est souvent divergente de celle du chirurgien [52].

Les fistules représentent en fréquence la seconde complication (Figure 8). Cliniquement, l'enfant se présente avec un jet urinaire anormal ou avec un écoulement provenant de la face ventrale du pénis. Les fistules apparaissent le plus souvent précocement dans les premiers mois suivant l'intervention (la survenue de fistules tardives est également possible). Elles peuvent cicatriser spontanément lorsqu'elles sont petites et isolées sans sténose uréthrale associée. Un traitement doit être envisagé seulement si la fistule persiste au delà du 6ème mois post-opératoire. Le taux de fistules varie avec la technique utilisée [59] : il est de 4% avec la technique de Mathieu, de 15% entre nos mains avec la technique d'uréthroplastie en Onlay [46] et peut atteindre 20% en cas d'hypospadias multiopérés [41]. Cette complication est plus fréquente dans les uréthroplasties utilisant des greffons libres que dans celles utilisant des greffons vascularisés. Plus de la moitié de ces fistules se ferment spontanément et un délai minimal de 6 mois est donc nécessaire avant de décider de les fermer. Leur localisation varie bien qu'elles soient généralement situées en position latérale en arrière du sillon balano-préputial. Les grandes fistules sont rares et témoignent d'une mauvaise qualité de l'uréthroplastie initiale. Elles nécessitent le plus souvent une reconstruction complète de l'urètre. Avant de refermer une fistule, il faut s'assurer qu'il n'existe pas de sténose uréthrale associée. Les fistules situées à la base du gland ne sont pas faciles à fermer et tendent à récidiver si la technique habituelle d'excision-couverture est utilisée. Dans ce cas, il vaut mieux refaire l'uréthroplastie distale en utilisant un lambeau de Mathieu.

Les sténoses de l'urètre sont moins fréquentes actuellement car les urologues pédiatres font moins d'anasto-

moses circulaires. Les sténoses du méat sont le plus souvent simples à traiter par méatotomie. Les sténoses proximales sont toujours graves et ne répondent qu'aux dilatations uréthrales ce qui n'est pas acceptable pour des enfants. Il faut donc souvent refaire une uréthroplastie pour traiter la sténose. L'obstacle uréthral peut conduire au développement de vessies pathologiques «à hautes pressions» qui risquent d'endommager le haut appareil urinaire. Il est donc important de dépister et de traiter rapidement ces sténoses. Dans ce but, une débitmétrie est recommandée après chirurgie de l'hypospadias surtout lorsque l'enfant se plaint de forcer pour vider sa vessie.

L'ectropion muqueux

Cette complication est devenue plus rare depuis l'utilisation de l'uréthroplastie en Onlay qui permet un bon amarrage de l'urètre reconstruit. Les ectropions muqueux s'observaient surtout en cas d'uréthroplastie utilisant une greffe de muqueuse vésicale [43]. Ils se présentent sous la forme de pseudopolypes et nécessitent une résection. La récurrence est fréquente de même que la constitution de sténoses du méat. Ceci explique en partie l'abandon de la muqueuse vésicale comme tissu de substitution dans cette chirurgie.

La «balanitis xerotica obliterans» est une complication rare à l'origine d'une inflammation chronique évoluant vers la fibrose du méat et du gland. Une méatoplastie ou une reprise de l'uréthroplastie peut être nécessaire en cas d'échec de l'application locale de corticostéroïdes cutanés.

Les uréthrocèles

Ils témoignent d'un mauvais matériau de reconstruction uréthral (comme la muqueuse vésicale qui se distend volontiers) ou d'une sténose du méat associée entraînant des pressions mictionnelles élevées. Une reprise chirurgicale est habituellement nécessaire. La technique de spongioplastie que nous avons décrite [76] permet d'apporter un soutien au néourètre et réduit considérablement le risque d'uréthrocèle.

Les poils et lithiases urétrales

On ne devrait plus voir de poils se développer dans l'urètre reconstruit avec les nouvelles techniques. Cette complication, due à l'utilisation de la peau scrotale, nécessite habituellement une nouvelle uréthroplastie. Par ailleurs, des lithiases urétrales peuvent se développer autour des poils du néo-urètre.

Les rétractions du méat ou les déhiscences glanulaires devraient être évitées par une bonne mobilisation latérale des ailes du gland. Cette complication s'observe surtout avec la technique MAGPI.

La persistance de la coudure témoigne de l'inexpérience du chirurgien. Une technique rigoureuse avec un test d'érection peropératoire est la seule manière d'éviter cette complication inacceptable. Cependant, personne ne connaît à long terme le devenir des plicatures de l'albuginée des corps caverneux réalisées pendant l'enfance. La survenue de déformations secondaires de la verge lors de la croissance est possible d'où l'importance d'une surveillance régulière de ces patients jusqu'à l'âge adulte.

Les «désastres» et les hypospadias multiopérés

On peut observer dans ces cas les séquelles de trop nombreuses interventions ayant pour corollaire des tissus fibro-cicatriciels, des fistules multiples ou encore la persistance de la coudure.

L'hypospadias «cripple» des auteurs anglo-saxons est souvent le résultat d'une accumulation de fautes techniques associant des dissections trop traumatiques, l'utilisation de lambeaux mal vascularisés, de sutures sous tension ou encore des infections post-opératoires.

Le retentissement psychologique à long terme est un élément important à prendre en considération. Très peu d'études ont été publiées sur ce sujet [39, 50, 51, 52]. Celles-ci montrent essentiellement que la vie sexuelle des patients opérés est le plus souvent normale bien qu'elle commence un peu plus tard. Beaucoup de patients hypospades (33%) ont eu des appréhensions importantes pour leurs premiers rapports sexuels si on les compare à un groupe témoin. L'érection est le plus souvent normale. La fertilité est normale sauf si l'hypospadias s'associe à d'autres anomalies endocriniennes ou génétiques.

DEVENIR A LONG TERME

Peu d'informations sont disponibles concernant les résultats à long terme de la plupart des techniques modernes. La technique de Mathieu décrite en 1932 est la seule pour laquelle on ait des informations validées. Ses résultats sont bons si on les compare à d'autres techniques abandonnées de nos jours comme celle de Denis-Browne où, dans la majorité des cas, le méat reste ectopique au niveau du tiers distal de la verge [10, 35, 67] et 25% des patients ont du mal à uriner debout.

Par ailleurs, BRACKA [12] rapporte que la moitié des patients qui ont bénéficié d'une intervention de Denis-Browne ou d'Ombredanne ont nécessité plusieurs reprises chirurgicales. Enfin, plus de 30% des hypospadias postérieurs ont des problèmes complexes à long terme [21].

CONSEILS TECHNIQUES

La plupart des chirurgiens utilisent des lunettes grossissantes pour cette chirurgie. Des débats interminables existent autour de l'utilisation des antibiotiques, de la coagulation, des garrots, du type de drainage urinaire, du pansement, des sutures... Chaque chirurgien a, en fait, ses propres habitudes et sa propre expérience. La stimulation hormonale préopératoire est un sujet de discussion car il n'existe pas de consensus sur les doses et la manière d'utiliser cette stimulation. La béta-HCG, la testostérone par voie générale, les crèmes de dihydrotestostérone, l'"Epidermal Growth Factor", l'hormone de croissance peuvent être utilisés pour augmenter la taille de la verge et améliorer la cicatrisation des tissus. Les endocrinologues pédiatres conduisent des études pour connaître les effets à long terme de ces traitements hormonaux essentiellement sur la croissance et la puberté précoce. Il existe une grande disparité entre les protocoles des différentes équipes. Concernant la durée de séjour, la tendance actuelle est de garder les enfants le moins possible à l'hôpital pour diminuer l'impact psychologique de cette chirurgie. Il semble que le meilleur âge pour les opérer soit entre 12 et 24 mois. Ici encore, il n'y a pas de consensus.

CONCLUSION

La chirurgie de l'hypospadias est difficile et présente un taux de complications significatif même entre les meilleures mains. Cette chirurgie devrait être réalisée par des urologues pédiatres expérimentés qui en opèrent au moins 40 par an comme l'ont suggéré les auteurs anglo-saxons. Des progrès sont à attendre dans les prochaines années avec peut-être la suture au laser [40] qui pourrait remplacer les fils mais surtout l'hormonothérapie préopératoire et/ou la stimulation par des facteurs de croissance pour pallier l'insuffisance de cicatrisation de la face ventrale du pénis [29, 62, 63, 71, 74]. La peau, la muqueuse buccale ou vésicale ne donnant pas entière satisfaction, le principal objectif pour le 3ème millénaire est de trouver un bon tissu pour remplacer l'urèthre manquant. Il est possible que les cultures de cellules urothéliales puissent apporter une solution de substitution satisfaisante dans l'avenir [7, 61, 73].

REFERENCES

1. AARONSON I.A., CARMAK M.A., KEY L.L. Defects of the testosterone biosynthetic pathway in boys with hypospadias. *J. Urol.*, 1997, 157, 1884-1888.
2. ALBERS N., ULRICHS C., GLUER S., HIORT O., SINNECKER F.H.G., MILDENBERGER H., BRODEHI J. Etiologic classification of severe hypospadias : implications for prognosis and management. *J. Ped.*, 1997, 131, 386-392.
3. ARAP S., MITRE A.I., DEGOES G.M. Modified meatal advance-

- ment and glanulopalsty repair of distal hypospadias. *J. Urol.*, 1984, 131, 1140-1142.
4. ASOPA H.S., ELHENCE E.P., ATRIA S.P., BANSAL N.K. One stage correction of penile hypospadias using a foreskin tube. A preliminary report. *Int. Surg.*, 1971, 55, 435-440.
5. ATKINSON J.B., KOSI M., SRIKANTH M.S., TAKANO K., COSTIN G. Growth hormone reverses impaired wound healing in protein-malnourished rats treated with corticosteroids. *J. Ped. Surg.*, 1992, 27, 1026-1028.
6. BARCAT J. Current concepts of treatment. In : *Plastic and reconstructive surgery of the genital area*. Horton C.E., Boston, Little, Brown & Co., 1973, pp. 249.
7. BASKIN L.S., MACARAK E.J., DUCKETT J.W., SNYDER H.M., HOWARD P.S. Culture of urethral fibroblasts : cell morphology, proliferation and extracellular matrix synthesis. *J. Urol.*, 1993, 150, 1260-1266.
8. BASKIN L.S., DUCKETT J.W. Dorsal tunica albuginea plication for hypospadias curvature. *J. Urol.*, 1994, 151, 1668-1671.
9. BASKIN L.S., DUCKETT J.W. Buccal mucosa grafts in hypospadias surgery. *Br. J. Urol.*, 1995, 76, 23-30.
10. BASKIN L.S., DUCKETT J.W. Hypospadias. In : *Pediatric Surgery and Urology : Long-term outcomes*. Stringer M.D., Mouriquand P.D.E., Oldham K.T., Howard R.R. London, W.B. Saunders & Co., 1998, pp. 559-567.
11. BENTVELSEN F.M., BRINKMANN A.O., VAN DER LINDEN J.E.T.M., SCHRODER F.H., NIJMAN J.M. Decreased immunoreactive androgen receptor levels are not the cause of isolated hypospadias. *Br. J. Urol.*, 1995, 76, 384-388.
12. BRACKA A. A long-term view of hypospadias. *Br. J. Plast. Surg.*, 1989, 42, 251-255.
13. BRACKA A. Hypospadias repair : the two-stage alternative. *Br. J. Urol.*, 1995, 76, 31-41.
14. DAVITS R.J.A.M., VAN DER AKER E.S.S., SCHOLTMEIJER R.J., DE MUINCK KEIZER SCHRAMA S.M.P.F., NIJMAN R.J.M. Effect of parenteral testosterone therapy on penile development in boys with hypospadias. *Br. J. Urol.*, 1993, 71, 593-595.
15. DESSANTI A., RIGAMONTI W., MERULLA V., FALCHETTI D., CACCIA G. Autologous buccal mucosa graft for hypospadias repair : an initial report. *J. Urol.*, 1992, 147, 1081-1084.
16. DUCKETT J.W. The island flap technique for hypospadias repair. *Urol. Clin. North Am.*, 1981, 8, 503-511.
17. DUCKETT J.W. Magpi (meatoplasty and flanaloplasty) : a procedure for subcoronal hypospadias. *Urol. Clin. North Am.*, 1981, 8, 513-519.
18. DUCKETT J.W. Hypospadias. In : *Campbell's Urology*. Walsh P.C., Gittes R.G.F., Perlmutter A.D., Stamey T.A. Philadelphia, W.B. Saunders & Co., 1986, pp. 1987-1989.
19. DUCKETT J.W., SNYDER H.M. Meatal advancement and flanaloplasty repair after 1,000 cases : avoidance of meatal stenosis and regression. *J. Urol.*, 1992, 47, 665-669.
20. DUPLAY S. De l'hypospadias périnéoscrotal et de son traitement chirurgical. *Arch. Gen. Med.*, 1874, 1, 613-657.
21. EBERME J., UBERERREITER S., RADMAYR C. Posterior hypospadias : long-term follow-up after reconstructive surgery. *J. Urol.*, 1993, 150, 1474-1477.
22. ELDER J.S., DUCKETT J.W., SNYDER H.M. Onlay island flap in the repair of mid and distal hypospadias without chordee. *J. Urol.*, 1987, 138, 376-379.

23. EL GALLEY R.E.S., SMITH E., COHEN C., PETROS J.A., WOODARD J., GALLOWAY N.T.M. Epidermal growth factor (EGF) and EGF receptor in hypospadias. *Br. J. Urol.*, 1997, 79, 116-119.
24. EL KASABY A.W., EL BEIALY H., EL HALABY R., NOWIER A., MAGED A. Urethroplasty using transverse penile island flap for hypospadias. *J. Urol.*, 1986, 136, 643-644.
25. FELFELA T., MOURIQUAND P.D.E., MOLLARD P. Indication de l'intervention de MAGPI dans le traitement des hypospades mineurs. *Chir. Pédiatr.*, 1990, 31, 167-168.
26. FEYAERTS A., FOREST M.G., MOREL Y., MOREL-JOURNEL N., MURE P.Y., DAVID M., CHATELAIN P., NICOLINO M., MOURIQUAND P. Endocrine screening of 32 patients with hypospadias. *Communication orlae. European Society of Pediatric Urology. Aarhus, Danemark, avril 2001.*
27. FIRLITT C.F. The mucosal collar in hypospadias surgery. *J. Urol.*, 1987, 137, 80-82.
28. FISCH H., GOLDEN R.J., LIBERSEN G.L., HYUN G.S., MADSEN P., NEW M.I., HENSLE T.W. Maternal age as a risk factor for hypospadias. *J. Urol.*, 2001, 165, 934-936.
29. GEARHART J.P., JEFFS R.D. The use of parenteral testosterone therapy in genital reconstructive surgery. *J. Urol.*, 1987, 138, 1077-1078.
30. GEARHART J.P., LINHARD H.R., BERKOVITZ G.D., JEFFS R.D., BORWN TR. Androgen receptor levels and 5 alpha reductase activities in preputial skin and chordee tissue of boys with isolated hypospadias. *J. Urol.*, 1988, 140, 1243-1246.
31. GEARHART J.P., DONOHUE P.A., BROWN T.R., WALSH P.C., BERKOWITZ G.D. Endocrine evaluation of adults with mild hypospadias. *J. Urol.*, 1990, 144, 274-277.
32. GILPIN P., CLEMENTS W.B.D., BOSTON V.E. GRAP repair : single stage reconstruction of hypospadias as an out-patient procedure. *Br. J. Urol.*, 1993, 71, 226-229.
33. GITTES R.D., McLAUGHLIN A.P. Injection technique to induce penile erection. *Urology*, 1974, 4, 473-474.
34. HUSMANN D.A. Androgen receptor expression and penile growth during sexual maturation. *Dial. Ped. Urol.*, 1996, 19, 1-8.
35. JOHANSON B., AVELLAN L. Hypospadias : a review of 299 cases operation 1957-1969. *Scand. J. Plast. Reconstr. Surg.*, 1980, 14, 259-267.
36. KOFF S.A., B RINKMAN J., ULRICH J., DEIGHTON D. Extensive mobilization of the urethral plate and urethra for repair of hypospadias : the modified Barcat technique. *J. Urol.*, 1994, 151, 466-469.
37. McNAB A.J., ZOUVES V. Hypospadias after assisted reproduction incorporating in vitro fertilization and gamete intrafallopian transfer. *Fertil. Steril.*, 1991, 56, 918-922.
38. MATHIEU P. Traitement en un temps de l'hypospade balanique et juxta-balanique. *J. Chir. (Paris)*, 1932, 39, 481-484.
39. MILLER M.A.W., GRANT D.B. Severe hypospadias with genital ambiguity : adult outcome after staged hypospadias repair. *Br. J. Urol.*, 1997, 80, 485-488.
40. MINIBERG D.T., SOSA R.E., NEIDT G., POE C. Laser welding of pedicled flap skin tubes. *J. Urol.*, 1989, 142, 623-625.
41. MOMMARD P., MOURIQUAND P.D.E., BASSET T. Le traitement de l'hypospade. *Chir. Pédiatr.*, 1987, 28, 197-203.
42. MOMMARD P., MOURIQUAND P.D.E., BRINGEON G. Repair of hypospadias usine a bladder mucosa graft in 76 cases. *J. Urol.*, 1989, 142, 45-48.
43. MOLLARD P., MOURIQUAND P.D.E., BRINGEON, BUGMANN P. Repair of hypospadias using a bladder mucosal graft in 76 cases. *J. Urol.*, 1990, 142, 1548-1550.
44. MOLLARD P., MOURIQUAND P.D.E., FELFELA T. Application of the Onlay island flap urethroplasty to penile hypospadias with severe chordee. *Br. J. Urol.*, 1991, 68, 317-319.
45. MOLLARD P., CASTAGNOLA C. Hypospadias : the release of the chordee without dividing the urethral plaque and Only island flap. *J. Urol.*, 1944, 152, 1238-1240.
46. MOURIQUAND P.D.E., PERSAD R., SHARMA S. Hypospadias repair : current principles and procedures. *Br. J. Urol.*, 1995, 76, 9-22.
47. MOURIQUAND P.D.E. Controversies in hypospadias surgery : penile curvature. Part I. *Baskin L.S. Dial. Ped. Urol.*, 1996, 19, 1-8.
48. MOURIQUAND P.D.E. Controversies in hypospadias surgery : the urethral plate. Part 2. *Baskin L.S., Dial. Ped. Urol.*, 1996, 19, 1-8.
49. MOURIQUAND P.D.E. Hypospadias. In : *Pediatric Surgery. London, Atwell J.D., Arnold, 1998, pp. 603-616.*
50. MUREAU M.A., SLIPJER F.M., NIJMAN R.J. Psychosexual adjustment of children and adolescents after different types of hypospadias surgery : a norm-related study. *J. Urol.*, 1995, 154, 1902-1907.
51. MUREAU M.A., Slijper F.M.E., VAN DER MEULEN J.C., VERHULST F.C., SLOB A.K. Psychosexual adjustment of men who underwent hypospadias repair : a norm-related study. *J. Urol.*, 1995, 154, 1351-1355.
52. MUREAU A.M., SLIJPER F.M.E., SLOB A.K., VERHULST F.C., NIJMAN R.J.M. Satisfaction with penile appearance after hypospadias surgery : the patient and the surgeon view. *J. Urol.*, 1996, 155, 703-706.
53. NESBIT R.M. Congenital curvature of the phallus : report of three cases with description of corrective operation. *J. Urol.*, 1965, 93, 230-231.
54. PARSONS K., ABERCOMBIE G.F. Transverse preputial island flap neo-urethroplasty. *Br. J. Urol.*, 1984, 25, 186-188.
55. PAULOZZI L.J., ERICKSON J.D., JACKSON R.J. Hypospadias trends in two US surveillance systems. *Pediatrics*, 1997, 100, 831-834.
56. PEROVIC S., VUKADINOVIC V. Only island flap urethroplasty for severe hypospadias : a variant technique. *J. Urol.*, 1994, 151, 711-714.
57. RABINOVITCH H.H. Experience with a modification of the Cloutier technique for hypospadias. *J. Urol.*, 1988, 139, 1017-1019.
58. RANSLEY P.G., DUFFY P.G., WOLLIN M. Bladder exstrophy closure and epispadias repair. In : *Rob and Smith's Operative Surgery. Dudley H., Carter D., Russel R.C.G. London, Butterworth, 1988, pp. 620-632.*
59. RETIK A.B., KEATING M., MANDELL J. Complications of hypospadias repair. *Urol. Clin. BN. Am.*, 1988, 15, 223-236.
60. RUSSELL R.I. 5 alpha reductase type 2 mutations are present in some boys with isolated hypospadias. *J. Urol.*, 1999, 162, 1142-1145.
61. SABBAGH W., MASTERS J.R.W., DUFFY P.G., HERBAGE D., BROWN R.A. In vitro assessment of a collagen sponge for engineering urothelial grafts. *Br. J. Urol.*, 1998, 82, 888-894.
62. SALCEDO I., SERRA M.B., MARQUES A.P., MENDONCA M., SEERA L. Growth hormone solution applied directly to diabetic foot ulcers. Preliminary results. In : *Recent advances on growth and growth hormone therapy. Saggese G., Stanhope R. Tel Aviv, Freund Publishing House, 1995, pp. 203-216.*
63. SCHEUER S., HANNA M.K. Effect of nitroglycerin ointment on penile skin flap survival in hypospadias repair. *Urology*, 1986, 27, 438-440.

64. SHIMA H., IKOPA F., YABUMOTO H., MORI M., SATOH Y., TERAKAWA T., FUKUCHI M. Gonadotrophin and testosterone response in prepubertal boys with hypospadias. *J. Urol.*, 1986, 135, 539-542.
65. SILVER R.I., RODRIGUEZ R., CHANG T.S., GEARHART J.P. In vitro fertilization is associated with an increased risk of hypospadias. *J. Urol.*, 1999, 161, 1954-1957.
66. SNODGRASS W. Tubularized, incised plate urethroplasty for distal hypospadias. *J. Urol.*, 1994, 151, 464-469.
67. SOMMERLAD B.C. A long-term follow-up of hypospadias patients. *Nr. J. Plast. Surg.*, 1975, 28, 324-330.
68. SUTHERLAND R.W., WIENER J.S., HICKS J.P., MARCELLI M., GONZALES E.T., ROTH D.R., LAMB D.J. Androgen receptors gene mutations are rarely associated with isolated penile hypospadias. *J. Urol.*, 1996, 156, 828-831.
69. THIERSCH C. Über die entstehungsweise und operative behandlung der epispadie. *Arch. Heilkunde*, 1869, 10, 20-25.
70. TUCHMANN-DUPLESSIS H. Embryologie-Organogenèse. Paris, Masson, 1970, pp. 66-87.
71. VINTER FENSEN L., JUHL C.O., DAJANIEZ., NIELSEN K., DJURRHUS J.C. Chronic systemic treatment with epidermal growth factor induces smooth muscle cell hyperplasia and hypertrophy in the urinary tract of mature Goettingen minipigs. *Br. J. Urol.*, 1997, 79, 532-538.
72. WARWICK R.T., PARKHOUSE H., CHAPPLE C.R. Bulbar elongation anastomotic meatoplasty (BEAM) for subterminal and hypospadiac urethroplasty. *J. Urol.*, 1997, 158, 1160-1167.
73. WOLF J.S., SOBLE J.J., RATLIFF T.L., CLAYMAN R.V. Ureteral cell cultures II : collagen production and response to pharmacologic agents. *J. Urol.*, 1996, 156, 2067-2072.
74. YI E.S., SHABAIK A.S., LACEY D.L., BEDOYA A.A., YIN S., HOUSLEY R.M., DANILENKO D.M., BENSON W., COHEN A.M., PIERCE G.F., THOMASON A., ULICH T.R. Keratinocyte growth factor causes proliferation of urothelium in vivo. *J. Urol.*, 1995, 154, 1566-1570.
75. ZAIDI S.Z., MOURIQUAND P.D.E. Buccal graft urethroplasty. Poster. European Society of Pediatric Urology. Rome, avril 1997.
76. ZAIDI S.Z., HODAPP J., CUCKOW P., MOURIQUAND P.D.E. Spongioplasty in hypospadias repair. Poster. British Association of Urological Surgeons. Juin 1997.
77. ZAONITZ M.R. The GAP (glans approximation procedure) for glanular coronal hypospadias. *J. Urol.*, 1989, 141, 359-361.

Commentaire de Michel Averous, Service d'Urologie, Hôpital Lapeyronie, Montpellier.

Voilà une excellente mise au point de la part d'un auteur qui connaît et qui a manifestement réfléchi sur l'hypospadias et sa prise en charge.

L'approche très anatomique permet de mieux comprendre en pratique les diverses présentations d'hypospadias et notamment de ne plus avoir d'états d'âme quant à la conservation de certaines portions distales d'urèthre pellucide, hypoplasique, situées en aval de la division du corps spongieux, inutilisables pour l'uréthroplastie.

S'agissant de la technique chirurgicale, il est impossible et il serait même déraisonnable d'être exhaustif. L'auteur a eu la sagesse de s'en tenir au rappel des grands principes en prenant toutefois un certain recul par rapport à toute technique innovante, séduisante... qui n'aurait pas subi l'épreuve du temps. Et en matière d'hypospadias, les publications faisant état des résultats à très long terme chez l'adulte manquent terriblement.

Nous insisterons pour notre part sur la nécessité de réserver la chirurgie de l'hypospadias à des opérateurs expérimentés et prudents car même dans les «meilleures mains» les complications existent. Il convient d'appliquer suivant son expérience tel ou tel principe technique en fonction de la situation et de la particularité anatomique de l'hypospadias. Que de désastres ou de mauvais résultats liés à une pratique insuffisante, un acharnement ou une mauvaise indication!

Même si l'"idéal" serait de corriger l'anomalie avant que l'enfant n'aille à l'école et si possible en un temps, il ne faut pas oublier que le but de la prise en charge d'un hypospadias chez l'enfant est de le pourvoir pour sa vie d'adulte d'une verge parfaitement présentable sur le plan esthétique, qui lui permette d'uriner correctement et d'avoir une activité sexuelle satisfaisante.

A partir du moment où ce contrat est ou sera rempli, peuvent se discuter :

- l'âge de la correction,
- les techniques en un ou plusieurs temps. Certaines étapes préparatoires simples sont avantageuses (section d'une simple bride scrotale - résection d'un urèthre pellucide - apport de peau utilisable pour la future uréthroplastie).

L'auteur a eu la sagesse de ne pas prendre parti sur un sujet qui reste encore loin du consensus.

Cependant, il nous apparaît fondamental :

- d'informer dès le départ les parents du programme de reconstruction sans occulter les complications potentielles,
- de justifier auprès d'eux, suivant son expérience, les modalités pratiques,
- de ne jamais s'acharner en particulier ne pas fermer une fistule sans s'être formellement assuré de la perméabilité de l'urèthre d'aval; une mise à plat est souvent préférable.

La chirurgie de l'hypospadias relève parfois du comportement maniaque. Les moindres détails au niveau de la technique, des drainages, de soins post-opératoires ou autres considérations personnelles justifiées par l'expérience, ont leur importance dans les résultats.

Beaucoup de progrès sont attendus au niveau des processus de cicatrisation, depuis les fils en passant par les stimulations hormonales, les facteurs de croissance et pourquoi pas... les cultures de cellules urothéliales.

Merci pour cette belle mise au point et les discussions qu'elle va susciter.

SUMMARY

Modern approach of hypospadias surgery in children.

Hypospadias surgery has dramatically changed over the last 15 years with a new anatomical approach of the ventral penile anomalies and new techniques of repair. The description of the hypoplasia of the tissues forming the ventral aspect of the penis (ventral radius of the penis) beyond the division of the corpus spongiosum, and the concept of urethral plate are the two key-elements to select the most appropriate technique of reconstruction. These modern concepts and the various surgical techniques used are reported here with their results.

Key words : Penis, urethra, hypospadias.