



➤ **Pr Alain Houlgatte, Dr Xavier Durand,**
Clinique d'urologie, Hôpital du Val de Grâce - Paris

Faut-il Traiter les Kystes Rénaux Parapyéliques ?

I. INTRODUCTION

Au delà de 60 ans, 1 homme sur 3 est porteur d'un kyste rénal[21]. C'est dire l'extrême incidence de cette pathologie, bénigne, asymptomatique 7 fois sur 10[22]. Pourtant, la situation hilaire du développement de certains kystes, appelés kystes parapyéliques (KPP) peut les rendre symptomatiques et donc imposer une prise en charge thérapeutique. La reconnaissance de ces kystes, leur lien avec les symptômes du patient posent un problème diagnostique. Le traitement de cette pathologie bénigne doit relever un double défi d'innocuité et d'efficacité.

II. CLINIQUE

Les circonstances de découvertes des KPP recouvrent de nombreuses situations cliniques parmi lesquelles les incidentalomes trouvent une large place. Néanmoins, la douleur vague du flanc[7,8, 18,2 8,31], la colique néphrétique[1, 7, 14,22], la lithiase rénale

[9,14], l'hydronéphrose[9,25], la pyélonéphrite[8,28] ou même l'hématurie macroscopique[1, 22, 28] ont été rattachés à la présence et au développement de formations kystiques dans le sinus rénal. Le lien de cause à effet entre le kyste et la symptomatologie ou une complication d'obstruction chronique est parfois difficile à établir. Par exemple, la présence d'un calcul pyélique rendu responsable de douleurs peut n'être qu'un stigmate de la compression, elle-même à l'origine des symptômes.

III. ETIOPATHOGÉNIE

L'origine de la formation de ces kystes chez le sujet âgé serait liée à une hyperpression canalaire ectasique, une dilatation des tubules distaux et des tubes collecteurs aboutissant à la formation de kystes macroscopiques[3]. Il s'agirait donc d'une pathologie acquise. La communication de certains kystes avec les voies excrétrices de l'urine, la présence de cellules musculaires lisses dans la paroi kystique conforte les

tenants de cette hypothèse[22]. C'est l'augmentation du volume kystique, et l'inversion du rapport pression intra kystique et intra pyélique qui est à l'origine de la compression des cavités excrétrices.

IV. IMAGERIE

La pathologie du sinus rénal peut être appréhendée par de nombreux examens morphologiques tels que l'échographie, l'UIV, le scanner ou l'IRM, qui ont ouvert la voie à des nuances sémiologiques en matière de kystes du sinus rénal. Ainsi, les kystes péripyéliques désignent des formations intra sinusales, multiples, bilatérales de faible volume, confluentes, qui peuvent se confondre en échographie avec une hydronéphrose lorsqu'ils sont nombreux et interconnectés ou avec une lipomatose. Sous le terme de kystes parapyéliques sont regroupées des formations plus volumineuses, souvent uniques.

L'échographie, volontiers réalisée en première ligne et souvent à l'o-



rigine du diagnostic montre une formation anéchogène à paroi fine avec renforcement postérieur juxta pyélique. Cet examen sensible manque cependant de spécificité et le diagnostic différentiel d'hydronéphrose ou de lipomatoses est malaisé. L'UIV présente une lacune réalisant un effet de masse sur les cavités excrétrices sans grande spécificité [12]. Elle permet néanmoins de juger de l'importance de la dilatation d'amont (Figure 1). Par ailleurs, la communication du kyste avec le pyélon peut brouiller le diagnostic et en imposer pour une hydronéphrose primitive [27].

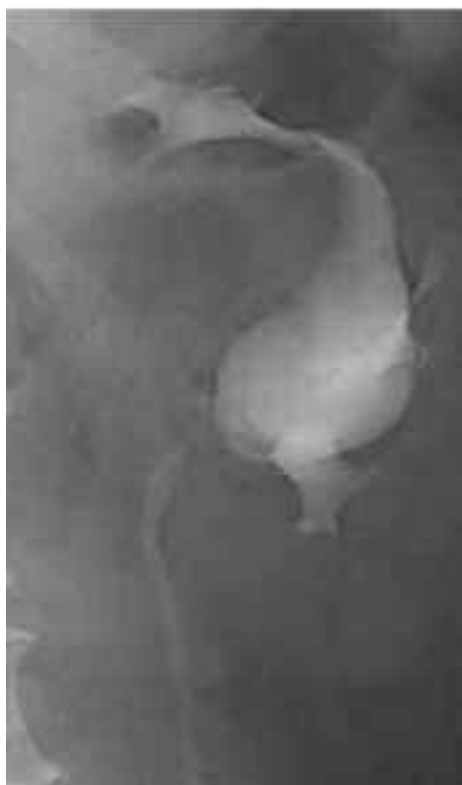

Figure 1 : UIV. kyste parapyélique refoulant le groupe caliciel moyen

C'est le scanner qui est l'examen clé du diagnostic [4,13]. Lors des acquisitions en contraste spontané, la densité du kyste est peu différente de celle du pyélon, mais

cette séquence peut renseigner sur la présence d'une complication lithiasique, sur la taille du rein comparé au controlatéral. Après injection du produit de contraste, les acquisitions au temps excrétoire font le diagnostic en opacifiant le bassin, laissant libre de marquage la formation kystique (Figure 2). La tomodynamométrie permet également un bilan de retentissement (infiltration de la graisse péri rénale, différenciation cortico médullaire, retard sécrétoire) très informatif dans ces cas d'obstruction chronique.

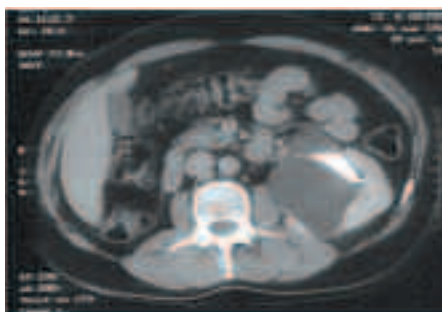


Figure 2 : aspect tomodynamométrique, pyélon laminé par un volumineux KPP.

L'imagerie par résonance magnétique propose une analyse morphologique fine du haut appareil, n'autorisant cependant pas toujours la distinction entre cavités dilatées et kyste. Néanmoins, plusieurs travaux [26] ont étudié la fonction rénale au travers de séquences dynamiques avec injection de gadolinium qui permettent de distinguer le caractère aigu ou chronique d'une dilatation pyélo caliciale. Cet examen manque de disponibilité en France mais pourra dans l'avenir constituer un standard de l'exploration

morpho fonctionnelle du haut appareil urinaire (Figure 3). Il est précieux pour les cas d'allergie aux produits iodés ou d'insuffisance rénale contre indiquant le scanner injecté.




Figure 3 : IRM. KPP

V. MOYENS THÉRAPEUTIQUES

La lombotomie, longtemps seul traitement des masses lombaires, accompagnée d'un taux de néphrectomie inévitable à toute dissection intra sinusale du rein est aujourd'hui quasiment abandonnée au profit de nouvelles voies d'abord.

Le traitement percutané des kystes rénaux découle des méthodes diagnostiques largement utilisées depuis plusieurs décennies. La ponction kystique permet de prélever un liquide dont la cellularité peut aider au diagnostic différentiel de tumeur maligne et de relier la lésion aux symptômes allégués par le patient. Elle est guidée par échographie ou par TDM avec un taux de complication oscillant entre 1,4 et 10% [20]. La simple évacuation du liquide kystique expose néanmoins à une récurrence. Ainsi, l'injection de produits sclé-



rosants dans la cavité kystique a été proposé (glucose, phénol, alcool, isophénylate) avec un certain succès [9,16] quant à l'absence de récurrence. Cependant, les complications inévitables à cette technique sont plus nombreuses et plus graves. Un cas de fibrose sténosante péripyélique a été décrit après extravasation de produit de contraste. Beyer et Fiedler [5] rapportent 2 cas où la fuite de lipiodol a imposé une néphrectomie. En situation para pyélique, ces complications font peser une menace plus tangible encore sur le rein et l'injection de produits sclérosants est contre indiquée par la plupart des auteurs.

La résection endoscopique percutanée des kystes rénaux semble donner d'excellents résultats [9]. Elle permet en outre une vision endo kystique, la réalisation de biopsies. Néanmoins, cette technique reste réservée aux volumineux kystes périphériques, du pôle inférieur ou médio rénaux, chez des patients prévenus du risque de conversion en cas d'incident hémorragique et dans des mains expérimentées à ce type de chirurgie.

L'avènement de l'urétéroscopie souple dans l'arsenal thérapeutique du haut appareil urinaire a permis d'appliquer des méthodes endoscopiques au traitement des kystes parapyéliques. Trois cas de marsupialisation pyélique ont été décrits [17,18], mettant en exergue de nombreux avantages : méthode peu invasive, possibilité d'une inspection endo kystique, d'une fulguration des parois, de biopsies utiles en cas de cytologie suspecte ou de morphologie atypique de la lésion (score échographique de Bosniak [6] II ou III). Un recul de 2 ans pour chacun des cas a montré l'absence de récurrence. Cependant, il n'existe pas de séries analysées et de résultats à long terme publiés.

La voie d'abord coelioscopique a été proposée par plusieurs équipes dans le traitement des kystes rénaux symptomatiques, cette dernière décennie [10, 14, 23, 24, 29, 30]. Elle dispense de la morbidité pariétale et péri opératoire de la lombotomie, tout en s'appropriant les excellents résultats de la résection chirurgicale du dôme saillant kystique. L'application de cette technique aux kystes para

pyéliques est plus récente, 6 séries ont été publiées à ce jour (**Tableau 1**). La plus importante collige 11 cas [28], démontrant la faisabilité, l'efficacité de cette voie d'abord et sa relative innocuité avec un taux de complications de 9% à comparer aux 33% de complications de l'exploration « à ciel ouvert » des kystes du rein [19]. Ces complications comprennent : 5 effractions de la voie excrétrice (suturées et drainées par endoprothèse JJ), une lacération parenchymateuse rénale et hépatique ayant nécessité une conversion, une sténose segmentaire urétérale ayant nécessité une réimplantation sur vessie prosoïque après échec de dilatation, un urinome retro péritonéal.

La voie transpéritonéale est plus largement choisie, offrant une vision pédiculaire plus directe. Le patient est installé en décubitus latéral à 45°. Une open coelioscopie est réalisée au niveau ombilical et un trocard CH11 est introduit. Après insufflation, 2 trocards de 5 mm sont mis en place en position sous xyphoïdienne et en fosse iliaque. Le fascia de Toldt est incisé, libérant le colon. La

Tableau 1 : traitement laparoscopique des kystes para pyéliques.

	N	IVF	Taille (cm)	Bosniak	TransP/ RetroP	Tps op	Hématurie (l)	Sang (ml)	Cpk	Suivi (mo)	Réc %
Rubenstein [29] et al	1	0/1	6	NR	1/0	147	2,2	83	0	10	0
Roberts [28] et al	11	5/6	NR	0/2/0/9 III	7/4	212	2,7	182	5 (para pyélique) 1 (para rénale) 1 (sténose urétérale) 1 (urinome)	12	0
Doumas [8] et al	4	2/2	5,5	0	4/0	155	2,7	150	1 (lésion hépatique)	23	0
Yoder [31] et al	9	NR	7,4	0/0/1/0/8 III	9/0	165	2,3	89	0	45	22
Guillois [11] et al	2	NR	NR	NR	2/0	37,5	NR	0	2 (PNV) 2 (empyème SC)	NR	NR
Hoenig [15] et al	4	1/3	5	NR	3/1	338	2,75	90	1 (para pyélique)	10	25



loge rénale est ouverte permettant une visualisation en antéro-médiale du pédicule rénal.

La dissection de la base kystique dans le sinus rénal s'affronte selon la majorité des auteurs à des difficultés dues à la proximité voire l'enchevêtrement des branches pédiculaires artérielles ou veineuses d'une part et d'autre part à la discrimination per opératoire entre kyste et pyélon dilaté (Figures 4). Cette dernière peut être contournée par un remplissage des cavités par du sérum coloré dans un temps opératoire endoscopique préalable. Le dôme saillant du kyste est reséqué (Figure 5).

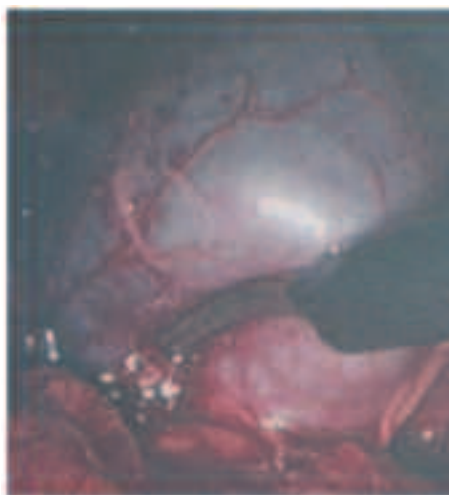


Figure 4 : dissection de la base kystique.

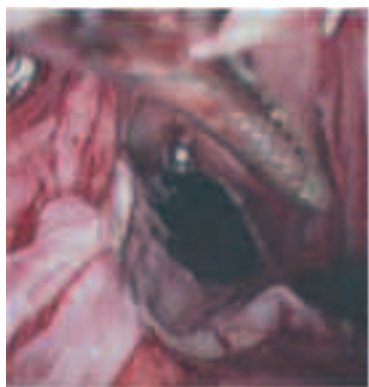

Figure 5 : résection du dôme saillant.

VI. CONCLUSION

Il est aujourd'hui admis que la pathologie kystique du rein peut être à l'origine de douleur et de complications potentiellement graves développées au dépend du haut appareil urinaire, en particulier pour les 6 % de variétés para pyéliques [2]. Le traitement chirurgical des kystes utilisant une voie d'abord cœlioscopique semble être une solution efficace à faible morbidité entre des mains expérimentées, eu égard aux dangers de la dissection intra sinusale de la base kystique. Cette attitude demande à être comparée et validée par des études portant sur de plus larges séries.

REFERENCE

1. Aaron LE, Aprikian AG. A para-pelvic cyst compressing the pyelo-caliceal region in an asymptomatic 19-year-old man. *Prog Urol*. 1995 Feb;5(1):95-8.
2. Amis ES, Cronan JJ, Pfister RC. The spectrum of peripelvic cysts. *Brit J Urol* 1983 ;55 :150-3.
3. Baert L, Steg A. Les diverticules des tubules collecteurs sont ils une forme préliminaire du kyste simple de l'adulte. *J Urol (paris)* 1977 ;118 :707-10.
4. Barloon TJ, Vince SW. Caliceal obstruction owing to a large parapelvic cyst: excretory urography, ultrasound and computerized tomography findings. *J Urol*. 1987 Feb;137(2):270-1.
5. Beyer D, Fiedler V. Is renal cyst puncture an available diagnostic procedure for differentiation of avascular, space-occupying renal lesions ? *Urologie A* 1977 ;16 :339.
6. Bosniak MA. The current radiological approach to renal cysts. *Radiology*. 1986;158:449-51.
7. De La Taille, Houdelette P, Houlgatte A, Berlizot P, Lanfrey P, Atger M. Acute pyeloureteral obstruction by an intrasinus intra- and para-pyelic cyst. Apropos of 3 cases. *J Urol (Paris)*. 1996;102(2):71-4.
8. Dumas K, Skrepetis K, Lykourinas M. Laparoscopic ablation of symptomatic peripelvic renal cysts. *J Endourol*. 2004 Feb;18(1):45-8.
9. Gelet A, Viguier JL, Martin X, Leveque JM, Dubernard JM. Percutaneous treatment of simple kidney cysts. *Prog Urol*. 1991 Oct;1(5):880-8.
10. Guazzoni G, Montorsi F, Bergamaschi F, Consonni P, Bellizoni P, Centemero A, Rigatti P. Laparoscopic unroofing of simple renal cysts. *Urology* 1994 ;43:154.
11. Guillonnet B, Vallancien G, Veillon B, Brisset JM. Lumbar endoscopy: analysis and evaluation of 10 primary operations. *Prog Urol*. 1995 Feb; 5(1):74-8.
12. Greenberg M, Falkowski WS, Sakowicz BA, Neiman HL, Schaffer AJ. Use of computerized tomography in the evaluation of filling defects of the renal pelvis. *J Urol* 1981 ;127 :1172.
13. Hidalgo H, Dunnick NR, Rosenberg ER, Ram PC, Korobkin M. Parapelvic cysts: appearance on CT and sonography. *AJR Am J Roentgenol*. 1982 Apr;138(4):667-71.
14. Hoenig DM, McDougall EM, Shalhav AL, Elbahnasy AM, Clayman RV. Laparoscopic ablation of peripelvic renal cysts. *J Urol*. 1997 Oct; 158(4):1345-8. Review.
15. Hoenig DM, Leveillee RJ, Amaral JF, Stein BS. Laparoscopic unroofing of symptomatic renal cysts : three distinct surgical approaches. *J Endourol* ;9 :55.
16. Hubner W, Floth A. renal cysts : treatment by percutaneous resection. Abstract of world congress of endourology, Madrid 1986, 107.
17. Kavoussi LR, Clayman RV, Mikkelsen DJ, Meretyk S. Ureteronephroscopic marsupialization of obstructing peripelvic renal cyst. *J Urol*. 1991 Aug;146(2):411-4.
18. Kavoussi L, Clayman RV, Basler J. Flexible actively deflectable fibroscopic ureteronephroscopy. *J Urol* 1989 ;142 :949.
19. Kropp KA, Grayhack JT, Wendel RM, Dahl DS. Morbidity and mortality of renal exploration for cysts. *Surg gynecol Obstet* 1967 ;125 :803.
20. Lang EK. Renal cyst puncture and aspiration : a survey of complications. *AJR* 1977 ;128 :723.
21. Lauks SP, Mac lachlan MSF. Aging and simple cysts of the kidney. *BR J Radiol* 1981 ;54 :12-4.
22. Loze JF, Ducassou J, Hermanowicz M, Jean P. Les kystes para-pyéliques. *J Urol (Paris)* 1986 ;92 :85-9.
23. Morgan C, rader D. Laparoscopic unroofing of a renal cyst. *J Urol* 1992 ; 148 :1835.
24. Munch LC, Gill IS, Mroberts JW. Laparoscopic retroperitoneal renal cystectomy. *J Urol* 1994 ;151 :135.
25. Okubo Y, Ogawa M, Tochimoto M, Tsuchiya A. Spontaneous communication between a simple renal cyst and the pyelocaliceal system with a gas-producing infection. *Urol Int*. 2003;70(4):335-6.
26. Rha SE, Byun JY, Jung SE, Oh SN, Choi YJ, Lee A, Lee JM. The renal sinus : pathologic spectrum and multimodality imaging approach. *Radiographics* 2004 ;24 :S117.
27. oy C, Buy X. Urinary obstruction: different radio-clinical types. *J Radiol*. 2003 Feb;84(2 Pt 1):109-19.
28. Roberts WW, Bluebond_Langner R, Boyle KE, Jarret TW, Kavoussi LR. Laparoscopic ablation of parenchymal and peripelvic renal cysts. *Urology* 2001 ;52(2) :165-9.
29. Rubenstein SC, Hulbert JC, Pharand D, Schuessler WW, Vancaillie TG, Kavoussi LR. Laparoscopic ablation of symptomatic renal cysts. *J Urol* 1993;150 :1103.
30. Stoller ML, Irby PB, Osman M, Caroll PR. . Laparoscopic marsupialization of a simple renal cyst. *J Urol* 1993 ;150 :1486.
31. Yoder BM, Wolf JS. Long-term outcome of laparoscopic decortication of peripheral and peripelvic renal and adrenal cysts. *J Urol* 2004 ;171 :583-7.