



➤ **Dr Stéphane Droupy** Service d'Urologie, CHU de Bicêtre - France

➤ **Dr Guy Breault** Service d'Urologie CHU de Sherbrooke, Québec – Canada

Faut-il Préserver les Artères Pudendales Accessoires au Cours de la Prostatectomie Radicale ?

Les lésions des nerfs caverneux ont toujours été considérées comme la cause essentielle des troubles de l'érection après prostatectomie radicale, les artères destinées à la vascularisation du pénis étant classiquement des branches terminales et collatérales de l'artère pudendale interne, protégées lors de cette intervention par le plan du muscle élévateur de l'anus [1, 2, 3].

Malgré les moyens déployés depuis plus de 20 ans par les chirurgiens pour préserver les nerfs caverneux, près de trois quarts des patients souffrent de dysérections après ces interventions [4,5]. Le cancer de prostate est la tumeur solide la plus fréquente chez l'homme avec plus de 40 000 nouveaux cas par an en France et la prostatectomie radicale traitement de référence de sa forme localisée a été réalisée chez près de 16 000 hommes en 2003. L'étude des facteurs étiologiques des dysfonctions érectiles survenant après traitement des cancers localisés de la prostate fait apparaître une part importante de l'insuffisance artérielle après radiothérapie et prostatectomie radicale [6,7,8].

La vascularisation artérielle du pénis serait sujette à des variations d'origine et de distribution. Il existerait des artères destinées aux corps érectiles, d'origine supralévatorienne (cheminant dans le pelvis, au-dessus du

muscle élévateur de l'anus), qui pourraient être lésées lors d'interventions chirurgicales sur le pelvis [9]. Ces lésions pourraient être responsables de dysfonctions érectiles par insuffisance artérielle malgré la préservation des nerfs caverneux ainsi que de lésions ischémiques du sphincter externe de l'urètre impliquées dans des troubles de la continence urinaire.

Au milieu des années 90, deux publications faisaient état de données contradictoires en ce qui concerne la fréquence et le rôle fonctionnel des artères pudendales accessoires chez l'homme. [10,11]. Une étude anatomique et une étude clinique permettent à la fin des années 90 de préciser la fréquence des artères pudendales accessoires et leur rôle fonctionnel dans l'érection. Une méta-analyse de six séries de dissections anatomiques permet de mettre en évidence la présence d'artères pudendales accessoires chez 42 % des 246 cadavres de sexe masculin disséqués [12, 13, 14]. Elles sont présentes chez plus de deux tiers des hommes mais elles ne sont la source exclusive de vascularisation des corps caverneux que chez 15% des hommes [15]. En revanche, leur rôle semble pouvoir être déterminant dans la récupération d'érections spontanées chez près de 40% des patients après prostatectomie

radicale. Dans certaines formes anatomiques où l'artère pudendale accessoire vascularise le sphincter externe de l'urètre des conséquences sur la continence urinaire et des risques de sténose anastomotique ont été évoqués par un mécanisme ischémique [7, 10, 16] **Figures 1 et 4.**

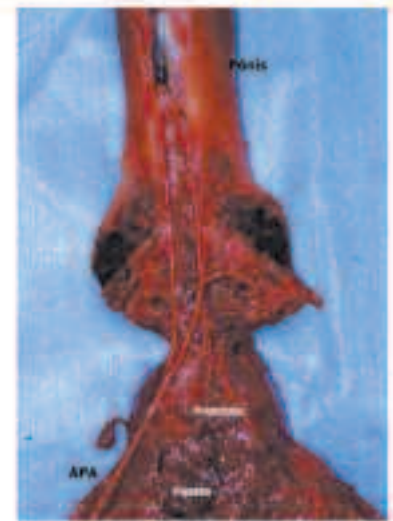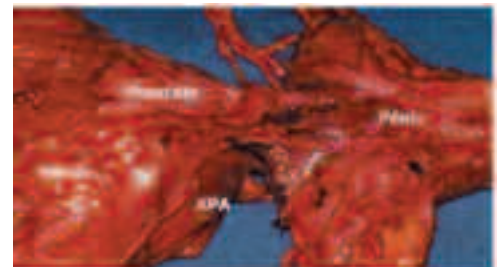


Figure 1: Dissections anatomiques mettant en évidence des artères pudendales accessoires (APA) d'origine vésicale inférieure.

Nous avons évoqué en 1999 l'intérêt de préserver les artères pudendales accessoires au cours de la prostatectomie radicale. Une publication récente de l'équipe de Patrick C. Walsh rapporte l'identification d'au moins une artère pudendale accessoire de calibre significatif chez 84 patients (4%). Des 52 patients qui ont été sélectionnés dans l'étude rapportée, 42 (80.8%) ont eu une préservation de l'artère pudendale accessoire et 10 (19.2%) n'ont pas eu de préservation de l'artère. Les artères mises en évidence étaient bilatérales chez 21.2% des sujets.

Ils concluent que la préservation de l'artère pudendale accessoire améliore significativement le taux de reprise des érections (93% vs 70%) et diminue significativement le temps médian de la reprise des érections normales (6 mois dans le groupe de préservation de l'artère, contre 12 mois pour le groupe des artères sacrifiées) [17]. Ces données confirment les résultats publiés en 1999 sur une plus petite série, tous les patients chez qui les nerfs caverneux avaient été préservés et qui ne présentaient pas d'artères pudendales accessoires sur le pharmaco-écho Doppler transrectal ont retrouvé des érections spontanées permettant des érections

permettant des rapports satisfaisants. En revanche, lorsque les nerfs caverneux ont été préservés mais que des artères pudendales accessoires ont été identifiées et non préservées, seuls 20% des patients ont retrouvé des érections spontanées satisfaisantes [16].

TECHNIQUE

Les artères pudendales accessoires sont originaires le plus souvent des artères vésicales inférieures et cheminent sur les faces antéro-latérales de la vessie se poursuivant sur la face antérieure de la prostate. Elles sont facilement identifiables lorsque leur calibre est suffisant lors du dégraisage de la face antérieure de la prostate. Si leur identification en chirurgie ouverte peut être rendue difficile par la mise en place de rétracteur de la vessie, en revanche l'approche laparoscopique permet une visualisation parfaite de ces artères (**Figures 2 et 3**). Lorsqu'elles sont issues des artères obturatrices elle cheminent sur la face interne du muscle élévateur de l'anus sous l'aponévrose pelvienne et rejoignent l'apex prostatique juste en arrière des ligaments pubo-prostatiques (**Figure 3**).

En présence d'une artère pudendale accessoire, le fascia endopelvien est ouvert latéralement par rapport à l'artère pudendale accessoire et le ligament puboprostatique est sectionné antérieurement. À l'aide d'un dissecteur angle droit, l'artère est libérée de la face antérieure de la prostate. Plusieurs veines issues du plexus de Santorini peuvent être rencontrées lors de la dissection de l'artère pudendale accessoire et être responsable d'hémorragie importante. Cette hémorragie peut parfois compromettre la préservation de l'artère pudendale accessoire de même que sa position très proche de la face antérieure de la prostate sous les ligaments pubo-prostatiques. La dissection de l'artère pudendale accessoire doit se poursuivre distalement au-delà du complexe de la veine dorsale afin d'éviter de la traumatiser lors de la section du complexe de la veine dorsale ou lors de la réalisation de l'anastomose vésico-urétrale.

La technique chirurgicale de la préservation de l'artère pudendale accessoire lors de la prostatectomie radicale rétropubienne a été décrite et réalisée avec succès depuis le début des années 90 par l'équipe de Patrick C. Walsh [11]. Dans notre expérience, nous avons identifié 5 artères pudendales accessoires au cours de 20 prostatectomies radicales laparoscopiques (un cas bilatéral fig 3). La préservation de l'artère pudendale accessoire par voie laparoscopique a été réalisée avec succès en suivant les mêmes principes que lors de la chirurgie ouverte. L'approche laparoscopique, nous permet d'avoir une excellente vision de l'artère pudendale accessoire ainsi que les branches du réseau veineux jusqu'au niveau de l'urètre. L'utilisation du bistouri ultrasonique et du Ligasure[®] a été testé pour ce geste et nous a semblé adapté à la réalisation d'hémostases précises sans diffusion.

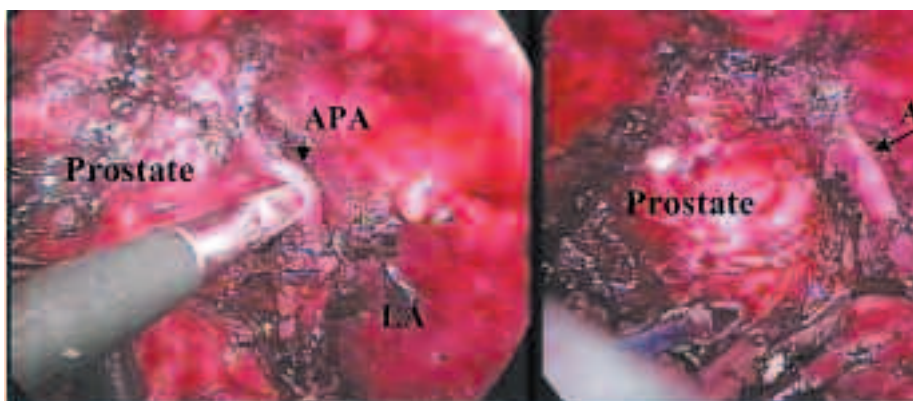


Figure 2: Vision Laparoscopique d'une artère pudendale accessoire (APA) d'origine vésicale inférieure. La dissection au contact de la face latérale de la prostate est délicate et doit être poursuivie au niveau de la zone sphinctérienne pour espérer lier le plexus veineux sans léser l'APA. LA : muscle levator Ani.

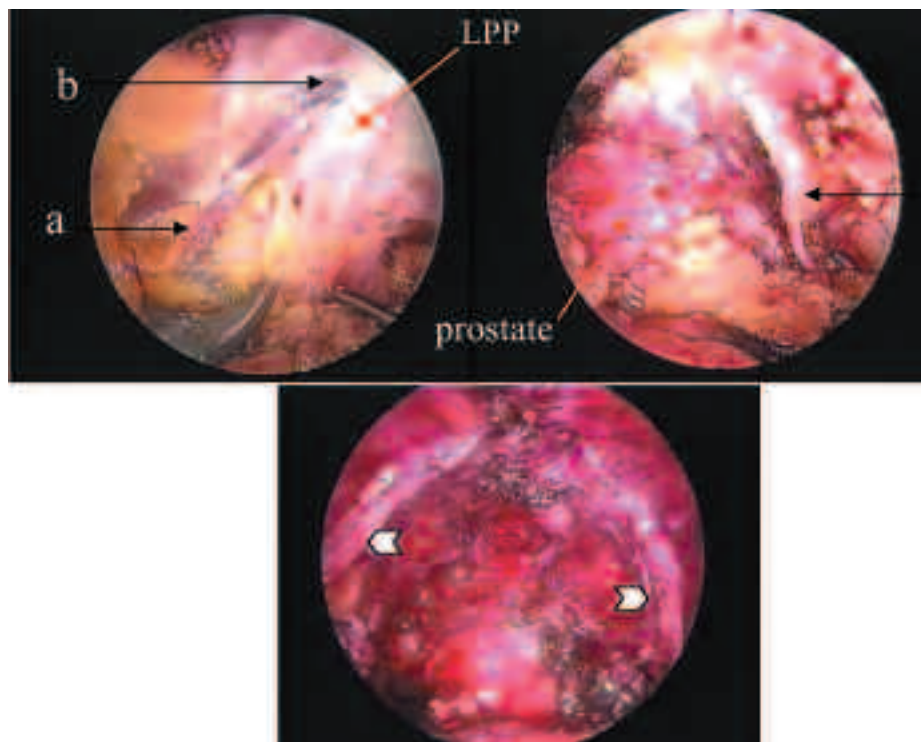


Figure 3 : Vue Laparoscopique d'artères pudendales accessoires d'origine obturatrice. A gauche, lorsque la vessie est réclinée médialement pour libérer la paroi pelvienne, l'artère est visible contre la paroi pelvienne sous le fascia endopelvien (a) et se dirige vers l'apex prostatique où elle s'enfonce sous le complexe veineux (b) au niveau des ligaments pubo-prostatiques (LPP). A droite, l'APA est à distance de la prostate après l'ouverture du fascia (c). Après la prostatectomie, les artères pudendales accessoires d'origine obturatrice restent contre la paroi pelvienne et sont faciles à préserver (flèches).

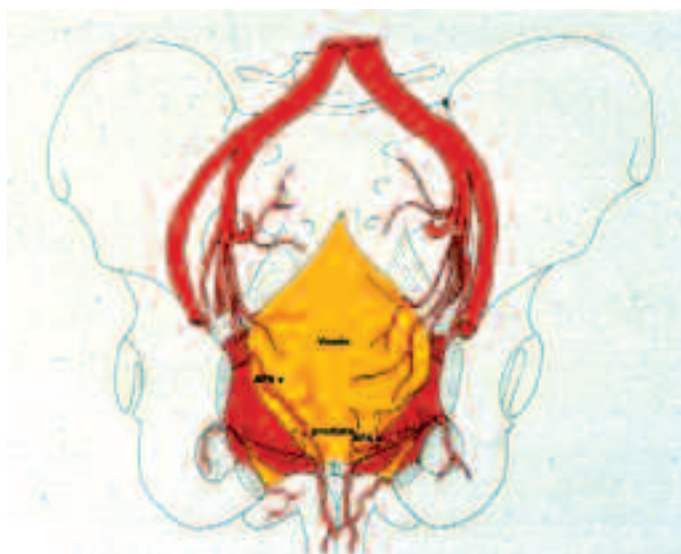


Figure 4: Schéma représentant la distribution des artères du pénis et leurs variations: APAV (artère pudendale accessoire d'origine vésicale inférieure) APAO (artère pudendale accessoire d'origine obturatrice)

CONCLUSIONS

Il est aujourd'hui clairement établi que les facteurs vasculaires sont fréquemment impliqués dans la survenue de la dysfonction érectile après prostatectomie radicale.

L'insuffisance artérielle parfois associée aux lésions nerveuses de dénervation ou de neurapraxie est responsable de lésions tissulaires rapidement évolutives (fibrose collagène, atrophie musculaire lisse et élastique dès le deuxième mois post-opératoire) qui vont déterminer une insuffisance cavernoveineuse dont les possibilités de récupération sont limitées [8, 18].

Les protocoles thérapeutiques post-opératoires préconisent aujourd'hui une prise en charge pharmacologique (inhibiteur de phosphodiésterase de type V par voie orale ou injections intracaverneuses de Prosta-glandine E1) active et précoce centrée sur la demande du patient.

L'objectif de cette prévention tertiaire est de limiter les conséquences tissulaires en attendant la récupération de la neurapraxie et en favorisant le développement de voies de revascularisation.

La préservation des artères pudendales accessoires par chirurgie ouverte ou laparoscopique doit être tentée en l'absence de risque carcinologique [19, 20].

REFERENCES

1. Farabeuf L.H. Les vaisseaux sanguins des organes génito-urinaires, du périnée et du pelvis. I. Masson. Paris. 1905. pp 342-371.
2. Geary E.S., Dendinger T.E., Freiha F.S., Stamey T.A. Nerve sparing radical prostatectomy: a different view. *J. Urol.* 1995 ; 154 :145-149.
3. Walsh P.C. and Donker P.J. Impotence following radical prostatectomy: insight into etiology and prevention. *J. Urol.* 1982 ;128 : 492-497.
4. Walsh P.C., Lepor H., Eggleston J.C. Radical prostatectomy with preservation of sexual function: Anatomical and pathological considerations. *The Prostate* 1983;4: 473-485.
5. Penson DF, McLerran D, Feng Z, Li L, Albertsen PC, Gilliland FD, Hamilton A, Hoffman RM, Stephenson RA, Potosky AL, Stanford JL. 5-year urinary and sexual outcomes after radical prostatectomy: results from the prostate cancer outcomes study. *J Urol.* 2005 May;173(5):1701-5.
6. Banhsen R.R. Papaverine testing of impotent patients following nerve-sparing radical prostatectomy. *J. Urol.* 1987 ;137: 489 : 226A.
7. Broderick G.A. Erectile dysfunction following therapy for localized prostate cancer: the role of penile blood flow study. *J. Urol. suppl.Proceedings of AUA.* 1995 ; 153 : 405 . 330A.
8. User HM, Hairston JH, Zelner DJ, McKenna KE, McVary KT. Penile weight and cell subtype specific changes in a post-radical prostatectomy model of erectile dysfunction. *J Urol.* 2003 Mar;169(3):1175-9.
9. Breza J., Aboseif S.R., Orvis B.R., Lue T.F., Tanagho E.A. Detailed anatomy of penile neurovascular structures: Surgical significance. *J. Urol.* 1989 ; 141: 437-443.
10. Aboseif S., Sinohara K., Breza J., Benard F., Narayan P. Role of penile vascular injury in erectile dysfunction after radical prostatectomy. *Brit. J. Urol.* 1994 ; 73 : 75-82.
11. Polascik T.J. and Walsh P.C. Radical retropubic prostatectomy: the influence of accessory pudendal arteries on the recovery of sexual function. *J. Urol.* 1995; 153 : 150-152.
12. Adachi B. Das arteriensystem der japaner. Band II. Verlag der Kaiserlich-Japanischen universitat zu Kyoto, 1928. pp 122-126.
13. Dubreuil-Chambardel L. Variations des artères du pelvis et des membres inférieurs. Masson. Paris. 1925.
14. Benoît G., Droupy S., Paradis V., Quillard J., Giuliano F. Supra and Infralevator neurovascular pathways to the penile corpora cavernosa. *J. Anat.* 1999;195(4):605-15.
15. Droupy S., Benoît G., Giuliano F., Jardin A. Penile arteries in humans. Origin, distribution, variations. *Surg Radiol Anat* 1997; 19(3) : 161-167.
16. Droupy S., Hessel A., Benoît G., Blanchet P., Jardin A., Giuliano F. Assessment of the functional role of accessory pudendal arteries in erection by transrectal color Doppler ultrasound. *J. Urol.* 1999;162(6):1987-91.
17. Rogers CG, Trock BP, Walsh PC. Preservation of accessory pudendal arteries during radical retropubic prostatectomy: surgical technique and results. *Urology.* 2004 Jul;64(1):148-51.
18. Iacono F, Giannella R, Somma P, Manno G, Fusco F, Mirone V. Histological alterations in cavernous tissue after radical prostatectomy. *J Urol.* 2005 May;173(5):1673-6.
19. Montorsi, F., Guazzoni, G., Barbieri, L., Consonni, P., Ferini, Strambi, L., Rigatti, P.: Recovery of spontaneous erectile function after nerve sparing radical prostatectomy with or without early intracavernous injections of prostaglandin E1 result of a prospective randomized trial. *J. Urol.* 1997; 158: 1408- 1411.
20. Padma-Nathan H, McCullough A, Forest C. Erectile dysfunction secondary to nerve-sparing radical retropubic prostatectomy: comparative phosphodiesterase-5 inhibitor efficacy for therapy and novel prevention strategies. *Curr Urol Rep.* 2004 Dec;5(6):467-71.